



TOMADA DE DECISÃO NO
DESBRIDAMENTO
DE FERIDAS:
UPDATE 2021



FICHA TÉCNICA

TÍTULO: Tomada de decisão no desbridamento de feridas: *UpDate* 2021

COORDENAÇÃO EDITORIAL: Associação Portuguesa de Tratamento de Feridas

AUTORIA: Paulo Ramos, Anabela Moura, Domingos Malta, Filomena Sousa, Fernanda Peixoto, Nuno Muralha, Ana Almeida e Paulo Alves

CRIAÇÃO GRÁFICA: Cooperativa 31

PROPRIEDADE: Associação Portuguesa de Tratamento de Feridas

ISBN: 978-989-53418-0-1

Novembro de 2021
APTferidas



Í N D I C E

INTRODUÇÃO

4

CONCEITOS E DEFINIÇÕES

8

IDENTIFICAÇÃO DE TECIDOS NO
DESBRIDAMENTO

11

TÉCNICAS DE DESBRIDAMENTO

24

IMPLICAÇÕES PARA A PRÁTICA

47

CONCLUSÕES

51

REFERÊNCIAS BIBLIOGRÁFICAS

54



INTRODUÇÃO



I N T R O D U Ç Ã O

A palavra “desbridamento” deriva do francês *débridement*, que significa remover uma limitação. Foi utilizada a primeira vez no século 18 para descrever uma incisão efetuada para promover a drenagem e aliviar tensão (1). O desbridamento é executado desde o início dos tempos, pois sempre se reconheceu que uma ferida limpa cicatriza mais rapidamente. Nos séculos 18 e 19, cirurgiões militares desenvolveram técnicas de excisão agressivas, de forma a evitar gangrena, e salvaram vidas graças a este procedimento (1).

A presença de tecido não viável numa ferida de cicatrização complexa é uma barreira para o seu encerramento, a remoção facilita a evolução da ferida e reduz as áreas onde os micro-organismos podem aderir e formar biofilme, assim reduz-se eficazmente o risco de infeção (2).

Sabemos atualmente que a ferida de difícil cicatrização é caracterizada por um marcado processo inflamatório, associado a mecanismos endógenos que levam à formação de tecido inviável, tais como: atividade enzimática elevada (metaloproteinases da matriz), stresse oxidativo induzido por espécies reativas do oxigénio e défice do controlo da atividade enzimática (baixa quantidade de inibidores das MMPs) (3).

O conceito de preparação do leito de ferida foi pela primeira vez publicado em 2003. Apesar de já terem passado 18 anos, este continua atualizado e com utilidade para a prática clínica dos profissionais de saúde que prestam cuidados à pessoa com ferida de difícil cicatrização. O desbridamento é amplamente usado para retirar da ferida tecido necrótico e bactérias para que a superfície fique limpa, facilitando a cicatrização (4). Para além disso, o desbridamento é fundamental para retirar a ferida do processo inflamatório vicioso em que se encontra.



Apesar de neste documento focarmos a importância do desbridamento e o seu impacto na gestão da ferida de difícil cicatrização, em momento algum nos devemos esquecer que a abordagem desta condição pressupõe a avaliação global da pessoa, tendo particular atenção (3, 4):

- **Avaliar e corrigir possíveis causas de lesão tecidual;**
- **Assegurar uma perfusão adequada;**
- **Avaliar e monitorizar a história da ferida e suas características.**

Tecido desvitalizado, necrótico, são focos de infeção, prolongam a fase inflamatória, obstruem mecanicamente a contração e impedem a epitelização. Este tecido, quando não é desbridado, mascara coleções de fluído ou abscessos e torna difícil a avaliação da ferida (4).

O desbridamento remove o tecido morto, corpos estranhos ou fragmentos de músculo, tecido ósseo, que pode facilitar a perpetuação da infeção que impede a cicatrização (5, 6). Com esta técnica, consegue-se uma preparação do leito da ferida mais eficaz, essencial para a progressão da ferida de difícil cicatrização para a completa epitelização.

Um leito de ferida “saudável” consegue-se quando biofilme/infeção, stresse fisiológico, inflamação, exsudado e tecido necrótico são minimizados, de forma a que o portador da ferida, mesmo que comprometido, possa dedicar recursos para a regeneração tecidual (7). Assim compreende-se o papel do profissional de saúde, que aborda a pessoa portadora de uma ferida de difícil cicatrização. Este deve ter os conhecimentos e a perícia técnica sobre a limpeza e o desbridamento para que consiga abordar a ferida localmente.



Neste sentido, surge este *Update* do *e-book* decisão clínica de desbridamento em feridas. Pretende-se que, no final, o leitor seja capaz de:

- 1.** Conhecer as mais recentes evidências sobre o desbridamento e o seu impacto na abordagem da pessoa com ferida de difícil cicatrização;
- 2.** Identificar as principais indicações do desbridamento;
- 3.** Identificar contraindicações do desbridamento;
- 4.** Distinguir os diferentes tipos de desbridamento;
- 5.** Distinguir os diferentes métodos de desbridamento.

Este manual constituiu um *Update* da evidência no que ao desbridamento de feridas de difícil cicatrização diz respeito, é dirigido a profissionais de saúde que prestam cuidados a pessoas portadoras de ferida. No entanto, não substitui a avaliação clínica de um profissional experiente. Pretende ser um guia auxiliador à tomada de decisão clínica. A execução de determinados métodos de desbridamento pressupõe experiência profissional e treino, se não se sentir seguro não deverá executar a técnica e deve referenciar a pessoa.

Todas as fotografias incluídas neste *e-book* estão referenciadas com a respetiva fonte, as que não dispõem de fonte são propriedade da APTFeridas, e não poderão ser usadas sem autorização fora deste documento.

Os autores declaram não terem qualquer conflito de interesses.



CONCEITOS E
DEFINIÇÕES

CONCEITOS E DEFINIÇÕES

A *European Wound Management Association* define desbridamento como o ato de remover necrose, escara, tecido desvitalizado, crostas, tecido infetado, hiperqueratose, fibrina, pus, hematomas, corpos estranhos, detritos, fragmentos de osso, ou outro tipo de biocarga da ferida com o objetivo de promover a cicatrização (8). O processo de desbridamento é importante por várias razões: permitir a avaliação da ferida, decrescer o potencial de infecção, promover a atividade celular e remover barreiras físicas à cicatrização (9, 10).

Ao analisarmos esta definição, podemos ficar com a ideia que o desbridamento apenas é para ser efetuado no leito da ferida. Na verdade, o desbridamento também se aplica nos bordos da ferida e pele peri-lesional (10). Na área peri-lesional das feridas crônicas e úlceras neuropáticas desenvolve-se, por vezes, tecido em excesso associado a calos. A excisão do calo permite a proliferação celular, a migração e cicatrização da lesão (9). A presença do calo também poderá ser indicativo de pontos de hiperpressão não aliviados nas áreas plantares ou dos dedos dos pés, comum no pé diabético neuropático.

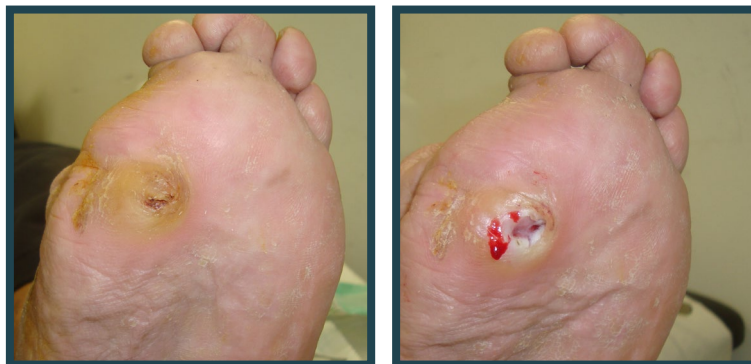

FIGURA 1 - Desbridamento de calosidade, com a exposição de úlcera plantar operculizada



O método de desbridamento de eleição para um tipo específico de ferida depende de vários fatores como: o tipo, a dimensão e localização da ferida, quantidade e características do exsudado, tolerância da pessoa, custo-eficácia, experiência do profissional e equipamento. Com frequência é aplicada mais que uma técnica de desbridamento, para que se consiga uma limpeza completa da ferida. Em muitos casos, o desbridamento é um processo contínuo devido à acumulação de fibrina e biofilme no leito de ferida. O termo desbridamento de manutenção descreve um processo periódico de remoção do tecido inviável e pode envolver a aplicação de mais do que uma estratégia (desbridamento cortante, enzimático, autolítico) (3, 10, 11).

Podemos entender o desbridamento como uma técnica que se torna essencial na preparação do leito de ferida, permitindo que o material de penso atue de forma mais eficiente, principalmente, os antimicrobianos (12). Nas feridas de difícil cicatrização, a limpeza e o desbridamento são técnicas essenciais para a efetividade da ação dos antissépticos (13). Num estudo de Wilcox e *col.*, da análise de mais de 312 mil feridas de diversas etiologias, em que se comparou a taxa de cicatrização com a frequência de desbridamento, concluiu-se que as feridas que eram desbridadas com maior frequência (mais que uma vez por semana) cicatrizaram mais rapidamente que as que eram desbridadas com menor frequência (menos de uma vez por semana) (14). Este estudo, apesar da sua robustez metodológica e de, claramente, nos indicar que o desbridamento é custo-efetivo, não nos dá nenhuma informação do(s) método(s) de desbridamento usado(s). Além do exposto, o desbridamento ajuda na reparação da matriz extracelular deficitária e previne falhas na epitelização (15).

O desbridamento precoce é uma ferramenta eficaz na abordagem da pessoa com ferida de difícil cicatrização: promove a epitelização mais rápida e a qualidade da cicatriz parece ser superior, quando comparado com feridas não sujeitas a desbridamento (5).



**IDENTIFICAÇÃO
DE TECIDOS NO
DESBRIDAMENTO**

IDENTIFICAÇÃO DE TECIDOS NO DESBRIDAMENTO

Um aspecto a ter em conta aquando da tomada de decisão do desbridamento é a identificação dos tecidos presentes na ferida, idealmente só deverá ser removido o tecido que constitui uma barreira ao processo de cicatrização. O tecido necrótico é descrito como duro, seco, de coloração preta ou castanha escura e que se encontra firmemente aderente ao leito da ferida, constituído por uma massa fibrosa de componentes da matriz extracelular, que incluem fibronectina, colagénio, fibrinogénio, elastina e sulfato de condroitina, alguns destes componentes são excelentes substratos para a adesão bacteriana (2). Como entidade biológica, atua como barreira na disponibilidade e penetração de antimicrobianos que possam ser usados no leito de ferida (2). A presença de tecido necrótico não permite a visualização da profundidade da ferida, tunelizações presentes e trajetos fistulosos. Se existe uma perfusão sanguínea adequada, o tecido necrótico deverá ser removido da ferida para uma melhor avaliação (9).

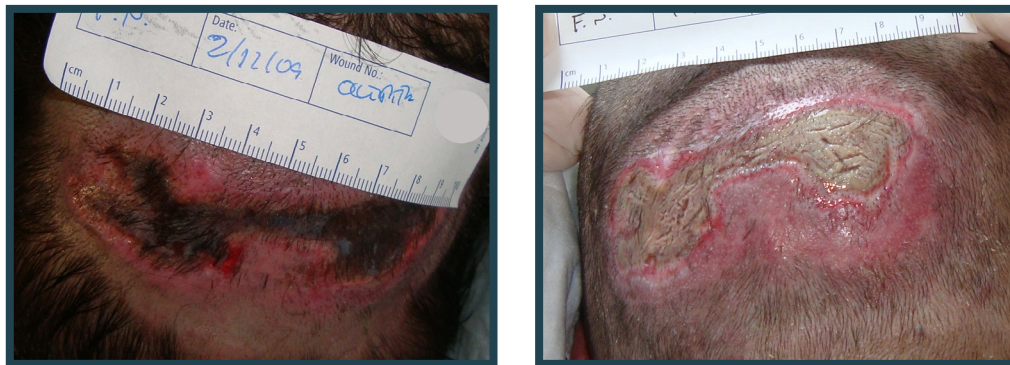

FIGURA 2 - Necrose da região occipital. Após sofrer hidratação com hidrogel, altera a coloração e torna-se menos aderente. A ferida neste processo aumenta as suas dimensões sem que tal signifique um agravamento da lesão.

Existem algumas situações particulares que convém ressaltar. No caso das úlceras por pressão, as *guidelines* salientam que é fundamental realizar uma avaliação vascular completa antes do desbridamento das úlceras por pressão das extremidades inferiores, para determinar se o estado/suprimento arterial é suficiente para suportar o processo de cicatrização da ferida desbridada. Também afirmam que não se deve desbridar as necroses estáveis, duras e secas presentes nos membros isquêmicos (16).

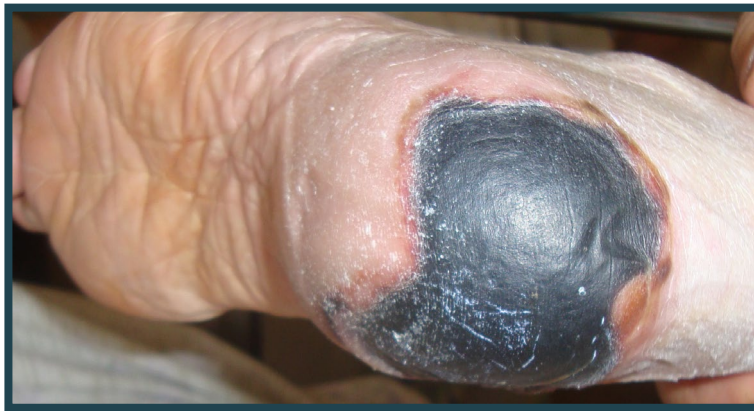

FIGURA 3 - Úlcera por pressão do calcâneo com necrose seca estável sem sinais de infecção

A úlcera coberta com necroses secas e estáveis deve ser avaliada sempre que o penso for substituído e de acordo com a indicação clínica para detetar os primeiros sinais de infecção. As indicações clínicas de que os tecidos necróticos secos e estáveis exigem ser avaliados e intervencionados incluem sinais de eritema, sensibilidade ao tato, edemas, drenagem purulenta, flutuações, crepitações e/ou mau odor (ou seja, sinais de infecção) na área em redor da úlcera (17). Nos casos de pioderma gangrenoso ou suspeita, não se deve desbridar, os procedimentos cirúrgicos locais devem apenas ser os necessários para diagnóstico. O desbridamento nestes casos específicos poderá agravar o processo inflamatório subjacente (9, 18, 19).

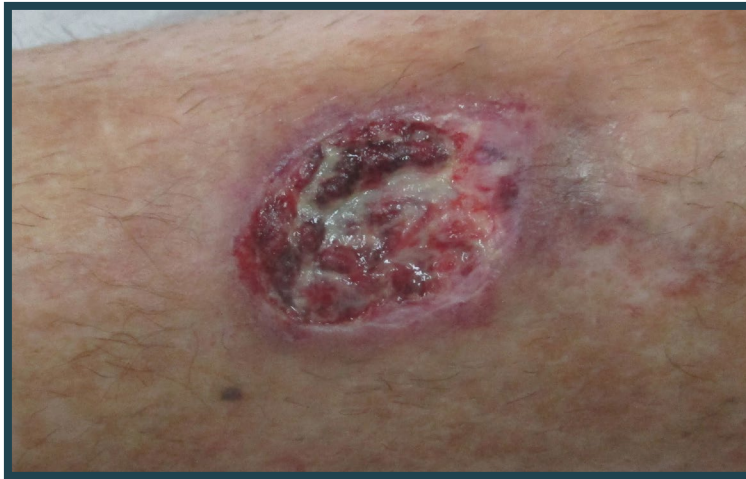

FIGURA 4 - Pioderma gangrenoso, que não deve ser desbridado

A presença de doença arterial periférica merece uma abordagem mais atenta e diferenciada. No caso da ferida apresentar necrose, mas sem sinais de infecção, deveremos ser mais flexíveis no *timing* do desbridamento. Na presença de sinais ativos de infecção deverá ser desbridada de imediato, mesmo que haja necessidade de revascularização (1). Este pressuposto deve ser respeitado. No entanto, o desbridamento deverá ser efetuado num ambiente controlado pelo risco de complicações associadas (bacteriemia).

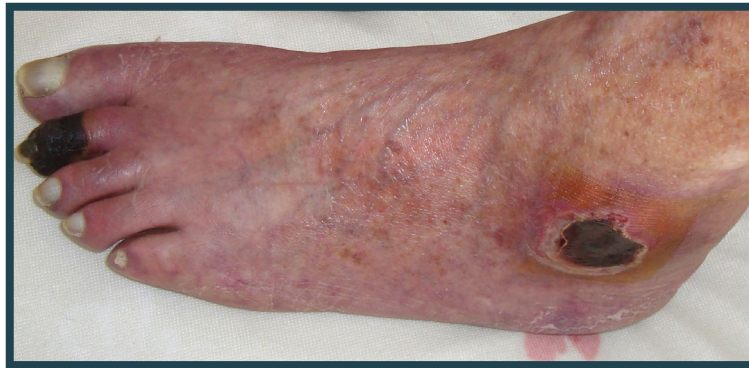

FIGURA 5 - Úlceras arteriais em membro inferior. A indicação será secar e manter a necrose seca, não fazer desbridamentos agressivos. Vigiar sinais de infecção.

Se estamos perante uma gangrena seca, sem sinais de infecção, e com indicação de reperfusão, então esta deverá ser efetuada em primeiro lugar. A perfusão da ferida deverá ser otimizada, antes do desbridamento, assegurando que potencial tecido saudável não será desnecessariamente removido. Isto é conseguido se esperarmos 4 a 8 dias após cirurgia de *bypass*, ou 3 a 4 semanas após o procedimento endovascular, só depois deveremos avançar para o desbridamento, nos casos em que não existe infecção (1).

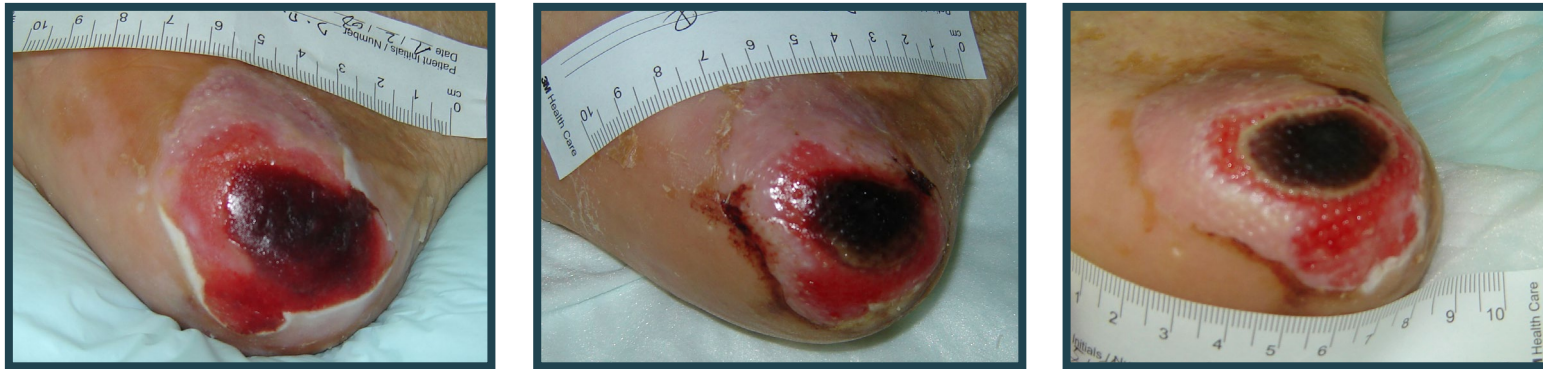

FIGURA 6 - Sequência de imagens que demonstra a evolução de uma úlcera por pressão do calcâneo em 15 dias. Na primeira fotografia, distingue-se a necrose da granulação e vê-se algum tecido epitelial. Este vai avançando sobre a granulação e vê-se na última fotografia a necrose com um anel de fibrina e por contração da ferida o tecido necrótico está a ser destacado.

Se uma necrose seca está presente num membro vascularizado, deve-se procurar evidência do crescimento de tecido novo, debaixo da escara. Se existir flutuação/descarga purulenta ou nenhuma evidência de crescimento de novo tecido, então a ferida deverá ser desbridada. Contudo, se existir novo tecido a formar-se, sem sinais clínicos de infeção, deve-se manter uma postura cautelosa e esperar até que a necrose seja destacada naturalmente. Se iniciarem sinais de infeção, deveremos desbridar (1).



O algoritmo de decisão do desbridamento em casos de necrose seca permite apoiar a decisão clínica do profissional de saúde, como se pode verificar na figura abaixo.

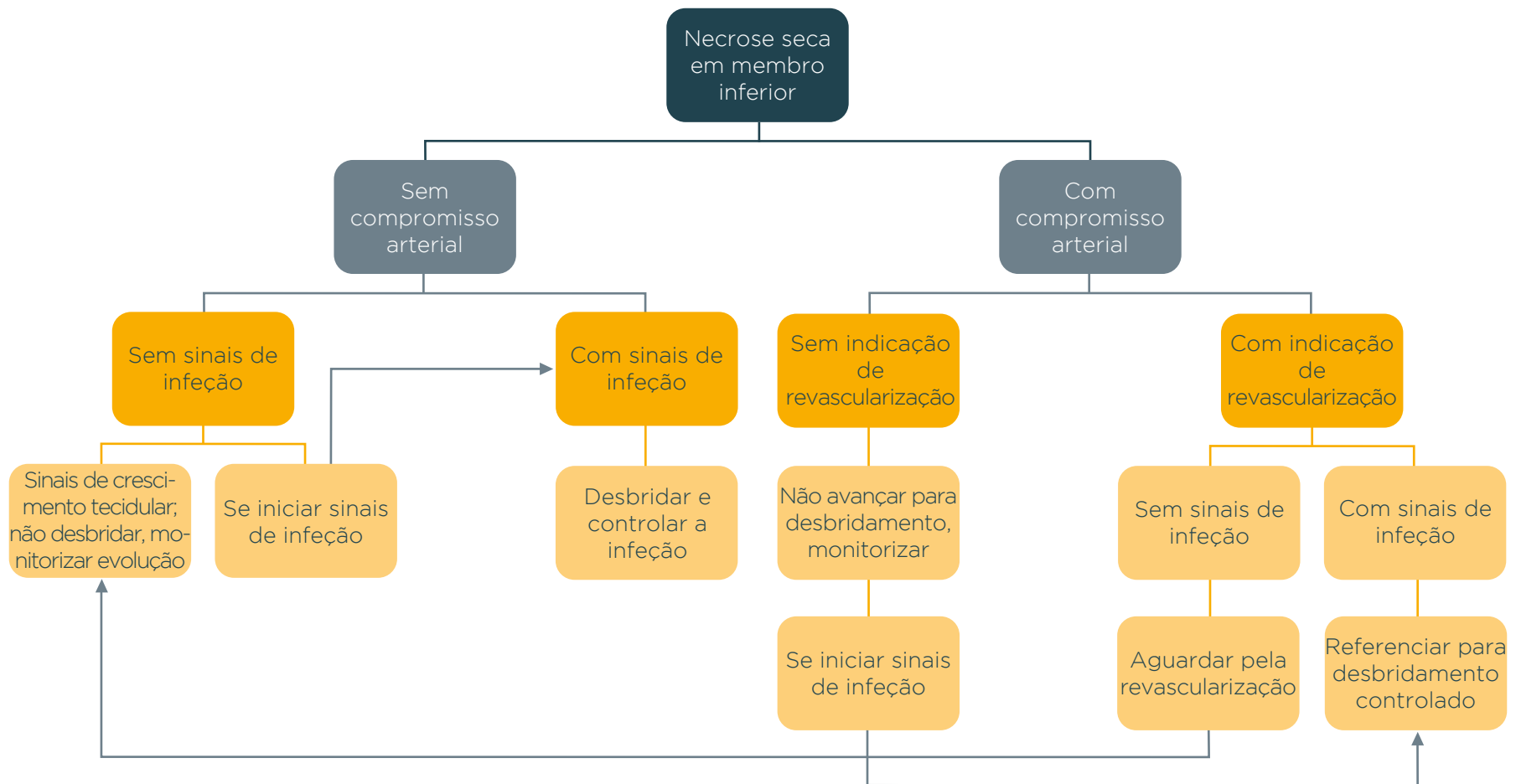


FIGURA 7 - Algoritmo de decisão perante uma necrose seca de membro inferior

Na figuras abaixo, podemos constatar um estudo de caso que permite monitorizar a evolução dos tecidos por um período de 6 meses.

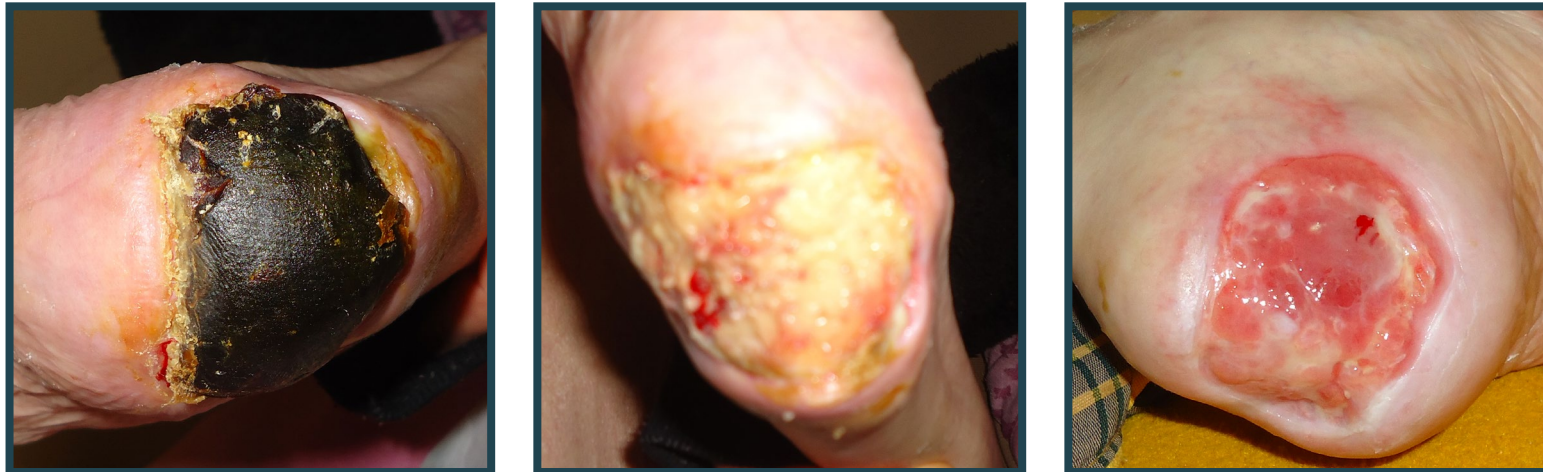

FIGURA 8 - Necrose seca com 6 meses de evolução. Inicia quadro de drenagem, odor e flutuação, opta-se por desbridar com bisturi e pinça. Tratamento com antimicrobiano tópico durante 2 semanas e após 4 semanas leito de ferida viável. Membro inferior com aporte vascular assegurado. Cicatrização após 11 semanas.

No que diz respeito ao tecido fibrinoso, este apresenta-se húmido, geralmente, de um amarelo pálido, usualmente, aderente ao leito de ferida subjacente, pode estar distribuído de forma desigual. A evidência atual diz-nos que o tecido fibrinoso é composto por fibrina, pus, leucócitos, células vivas e mortas, micro-organismos, conteúdo proteico, produtos de catabolismo, essencialmente, é o resultado da atuação do sistema imunitário (2). A presença de fibrina providencia o ambiente ideal para a aderência e proliferação bacteriana e subsequente formação do biofilme (2).

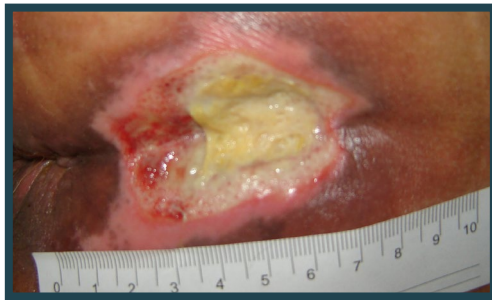

FIGURA 9 - Tecido fibrinoso

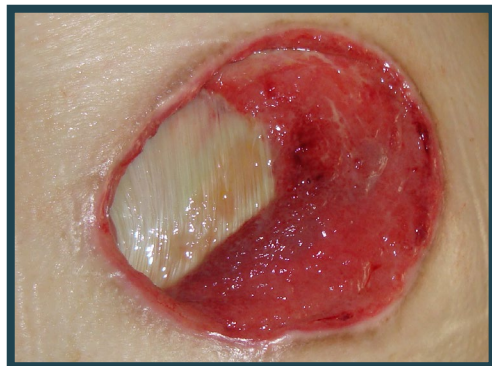
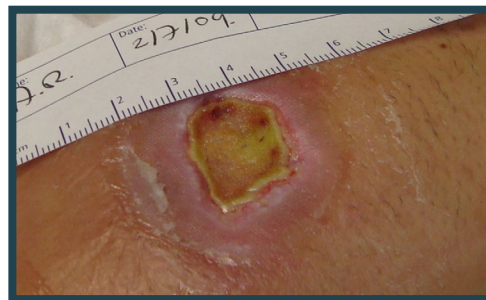

FIGURA 10 - Úlcera por pressão, o tecido do fundo da úlcera com exposição ligamentar

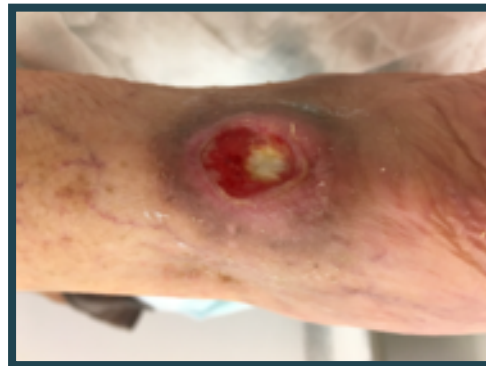

FIGURA 11 - Úlcera por pressão, com exposição tendinosa (tendão de Aquiles)

A observação minuciosa do leito da ferida permite ao profissional diferenciar o tipo de tecido presente, que muitas vezes se torna difícil de interpretar, como são os casos de confusão entre ligamento, tendão ou tecido fibrinoso, visíveis nas imagens seguintes e posteriormente na tabela onde são comparadas as principais características.



Na seguinte tabela, são apresentadas as propostas das características do tecido necrótico e fibrinoso, que permitem auxiliar na diferenciação dos tecidos.

TABELA 1 - Proposta das características do tecido necrótico e fibrinoso, traduzido e adaptado (2)

CARACTERÍSTICAS	TECIDO NECRÓTICO	TECIDO FIBRINOSO
Preto/castanho escuro	Geralmente sim	Geralmente não
Pouco aderente	Não	Geralmente sim
Firmemente aderente	Sim	Geralmente não
Células mortas	Sim	Sim
Fibrina	Sim, no nível inferior	Sim, no nível superior
Biofilme	Sim, mais anaeróbios	Sim, comunidades complexas
Micro-organismos	Sim	Sim
Células da linha branca	Não	Sim
Bolsas de exsudado	Não	Sim
Viscoelástico	Não	Sim

Campos a verde: características que são predominantes de cada tipo de tecido; Campos a azul: características que são partilhadas por ambos



É ainda possível descrever os efeitos da presença do tecido necrótico e fibrinoso no leito da ferida, que podem ser observados no esquema abaixo.

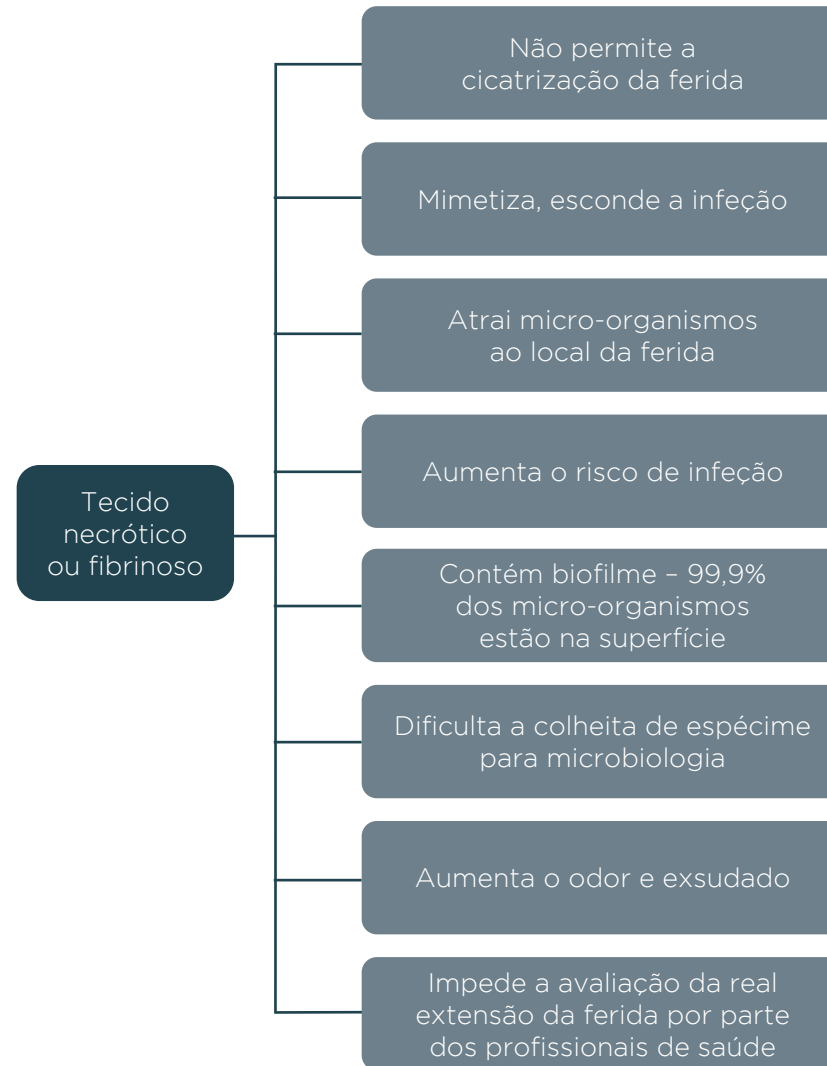


FIGURA 12 - Efeitos da presença de tecido necrótico e fibrinoso na ferida, traduzido e adaptado (2)

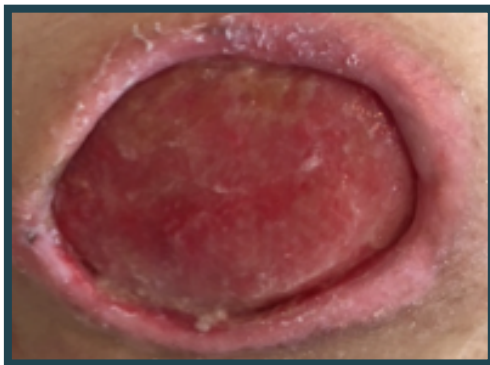

FIGURA 13 - Exemplo de bordos envelhecidos. Poderá ser necessário desbridar, pois, devido à senescência celular, não conseguem evoluir.

Além do tecido no interior da ferida, poderá ser necessário a remoção de um anel de tecido aparentemente saudável ao redor da lesão, pois os bordos ao estarem envelhecidos apresentam uma carga importante de células senescentes incapazes de iniciarem o processo de epitelização (1).

Pelo exposto, conclui-se que o primeiro passo para controlo da carga microbiana no leito da ferida é a limpeza e desbridamento que constitui a única forma de remoção do tecido inviável, que é o substrato ideal para a adesão e formação do biofilme (10, 3). De salientar que o biofilme poderá estar alojado no tecido de granulação (1).

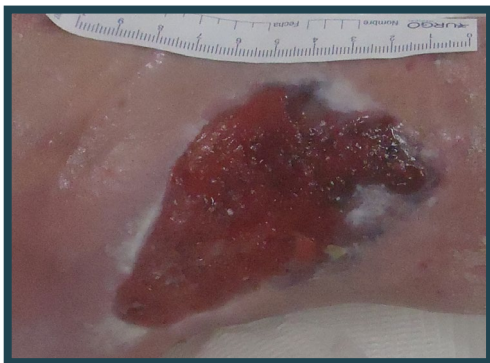


FIGURA 14 - Primeira fotografia : granulação vermelho bordeaux, indicativo de infecção. Segunda fotografia: a mesma ferida 6 dias após, fez tratamento com antibiótico e penso com antimicrobiano tópico, nota-se uma alteração na coloração da ferida e avanço epitelial.

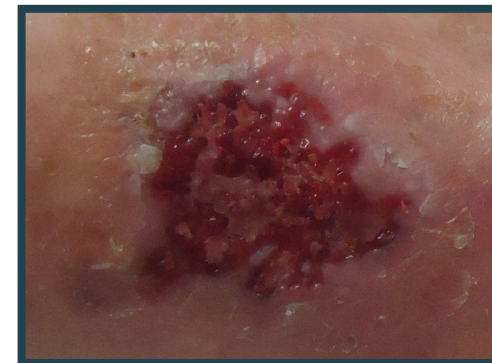
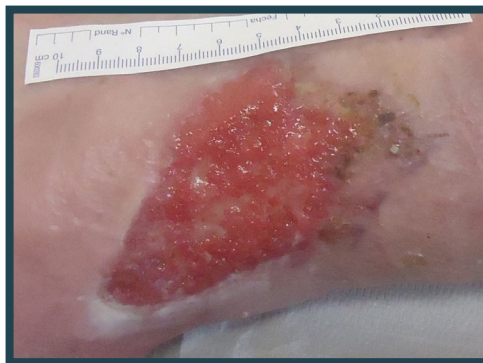
FIGURA 15 - Exemplo de granulação com coloração, que traduz mau controlo da carga microbiana. De salientar o aspeto "rendilhado" da ferida e as ilhotas epiteliais.

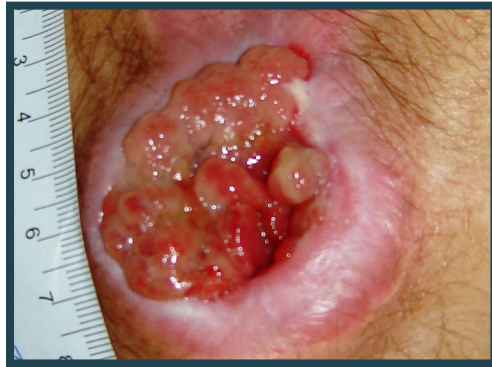

FIGURA 16 - Hipergranulação da ferida e bordos

Assim podemos concluir que nem todos os tipos de granulação são viáveis, a formação de hipergranulações, quer nos bordos, quer no leito de ferida, poderão ser indicativos da presença de biofilme. A coloração da granulação e o aspeto também nos poderão dar pistas sobre o “estado de saúde” da ferida.

Uma granulação demasiado friável (que sangre com muita facilidade), com uma coloração baça (sem que haja compromisso circulatório), ou vermelho bordeaux também nos deve deixar alerta para um desequilíbrio da carga microbiana da ferida.

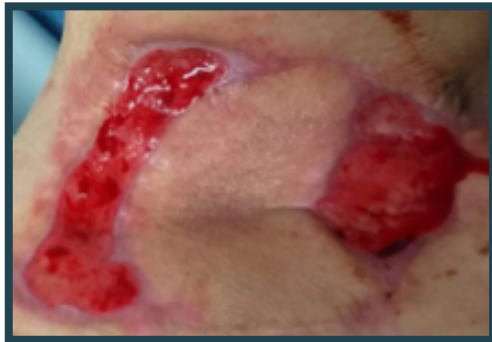

FIGURA 17 - Granulação friável, por vezes é o primeiro sinal de desequilíbrio da carga microbiana

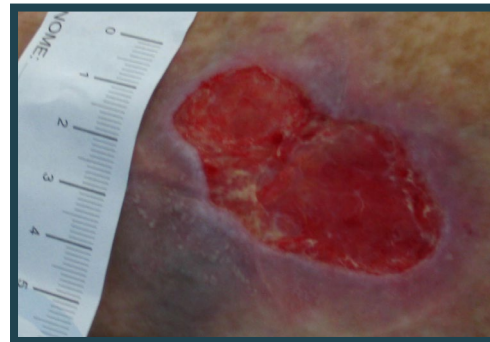

FIGURA 18 - Granulação saudável

Ao iniciar-se um processo de desbridamento da ferida temos de estar preparados para um aumento das dimensões da ferida. Para profissionais de saúde menos experientes e pessoas não profissionais de saúde, poderá ser interpretado como um agravamento da lesão, que não corresponde à realidade. A ferida limpa e desbridada fica mais viável e terá maior potencial de cicatrização.



TÉCNICAS DE DESBRIDAMENTO



A seleção da técnica de desbridamento, bem como a decisão em desbridar, deverá ter em conta a avaliação global da pessoa entre outros fatores, que passamos a enumerar (19):

- **Quantidade de tecido inviável;**
- **Tempo disponível para o procedimento;**
- **Custo do desbridamento;**
- **Contexto em que se presta os cuidados;**
- **Alergias da pessoa;**
- **Prognóstico da situação clínica e plano de tratamento;**
- **Opinião e desejos da pessoa;**
- **Maceração da ferida;**
- **Trauma tecidual;**
- **Hemorragia;**
- **Presença de infeção;**
- **Área da ferida;**
- **Perícia do profissional de saúde;**
- **Tipo de tecido inviável;**
- **Tipo de exsudado;**
- **Profundidade da ferida, tunelização e cavidade.**



O desbridamento pode ser conseguido através de diferentes técnicas, tais como:

- **Material de penso;**
- **Lavagem pulsátil;**
- **Cirúrgico/cortante;**
- **Hidrocirúrgico;**
- **Mecânico;**
- **Terapia por pressão negativa com instilação;**
- **Desbridamento larvar;**
- **Enzimático;**
- **Autolítico.**

Um desbridamento eficiente é essencial, quer na abordagem da ferida aguda, quer da ferida crónica. Existem métodos de desbridamento mais recentes, como o hidrocirúrgico, por ultrassons e por radiofrequência, em muitos casos, representam uma alternativa ao desbridamento convencional, principalmente em feridas crónicas (6).

O desbridamento assume um importante papel na abordagem da pessoa portadora de ferida de difícil cicatrização, mas não se pode assumir que sozinho poderá resolver tão complexa entidade. É uma das armas terapêuticas que o profissional de saúde tem ao seu dispor para esta abordagem, mas nada substitui a avaliação global da pessoa portadora de ferida, o seu contexto, o contexto em que os cuidados são prestados e o objetivo do tratamento. Também não é exequível assumir que uma técnica de desbridamento sozinha terá sucesso em remover 100% do tecido inviável (2). Na prática clínica, poderemos ter necessidade de combinar várias técnicas de desbridamento, para conseguirmos um leito de ferida viável e atingirmos o objetivo do tratamento (4).



Apesar de não ser objetivo deste documento abordar, diretamente, a gestão da infecção e do biofilme, este tema é incontornável no estado de arte atual, para gestão da pessoa com ferida de difícil cicatrização. A remoção física e supressão da reorganização do biofilme é parte do procedimento de gestão da ferida de cicatrização complexa. A experiência, bem como a literatura, demonstram que o desbridamento é a modalidade mais efetiva para atingir este objetivo (3, 7, 9, 10).

Além de remover fisicamente o biofilme, o desbridamento provoca, temporariamente, uma perturbação nas defesas da colónia e cria uma janela de oportunidade terapêutica, pois os agentes infecciosos ficam mais suscetíveis aos antibióticos, biocidas e resposta imunológica do hospedeiro. O desbridamento vai também preparar o leito da ferida, expondo tunelizações, removendo todo o tecido desvitalizado e mal perfundido, alterando a topografia da ferida. O resultado esperado será um tecido suave, bem perfundido, que inibe a adesão do biofilme e o desbridamento de manutenção previne a sua reformação (7). Após uma agressão inicial, o biofilme consegue reformar-se após 24h (3) e atingir a maturidade em 48h-72h (10)!

Apesar de constituir uma arma terapêutica relevante, neste contexto, não é possível remover o biofilme apenas com desbridamento. A sua relevância passa por manter as defesas do biofilme num estado de suscetibilidade/fraqueza para permitir uma janela de oportunidade de atuação dos agentes antimicrobianos.



DESRIDAMENTO CIRÚRGICO/CORTANTE

O desbridamento cirúrgico/cortante é, atualmente, o *gold standard*. É o termo de comparação usado por outras formas de desbridamento para avaliarem a sua eficácia. A técnica é rápida e efetiva, contudo, requer um profissional com perícia e treino e pode ser dispendiosa (11).

O desbridamento cirúrgico remonta às civilizações mais antigas, onde o leito das feridas era abordado cirurgicamente de forma a cicatrizarem (5).

Quando comparado o efeito do desbridamento de úlceras de perna utilizando curetas com o desbridamento ultrassónico, não se encontram diferenças significativas na redução do tecido inviável e na presença de granulação e epitelização. O mesmo estudo avaliou a qualidade de vida da pessoa com ferida e, novamente, não foram encontradas diferenças significativas (20).

De salientar que o desbridamento cirúrgico, em alguma literatura, surge separado de desbridamento cortante. Assim, nesses casos, diz-se desbridamento cirúrgico todo o desbridamento que é executado com instrumentos cirúrgicos em contexto de bloco operatório; usado nas situações em que é necessária a anestesia do doente para o procedimento, situações urgentes em que se tem de desbridar grandes áreas de ferida (queimaduras, fascíte necrotizante). O desbridamento cortante é a utilização de instrumentos cirúrgicos, mas o procedimento é feito na unidade do doente, pode ou não ser necessário analgesia e/ou anestesia local; usado em situações de menor complexidade do que o desbridamento cirúrgico.

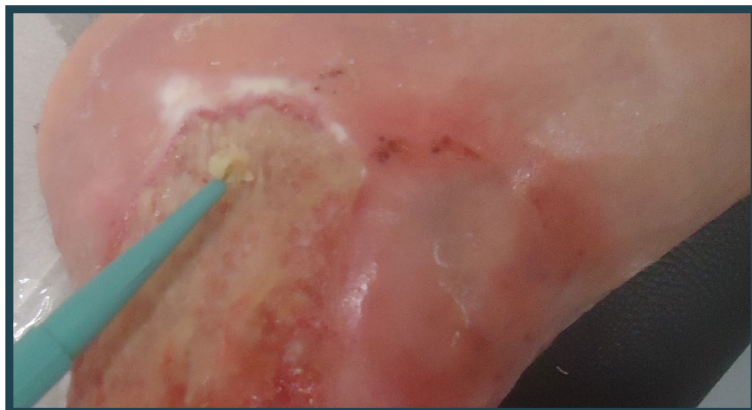


FIGURA 19 - Utilização de cureta em úlcera de perna venosa para desbridamento

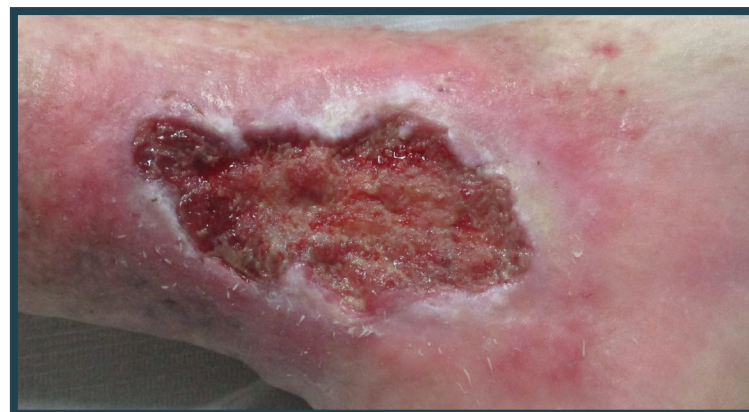
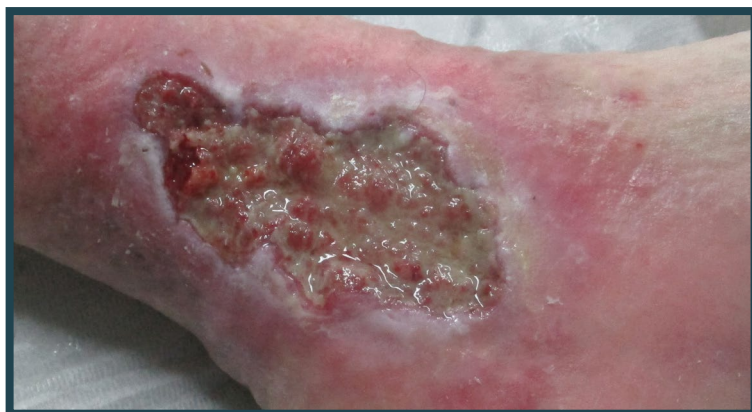
FIGURA 20 - Fotografias do antes e após desbridamento da úlcera de perna venosa. Foi utilizado uma cureta dermatológica, procedimento feito sem anestesia, com desconforto tolerável. De salientar o afundar do leito da ferida, mas o tecido está mais viável.

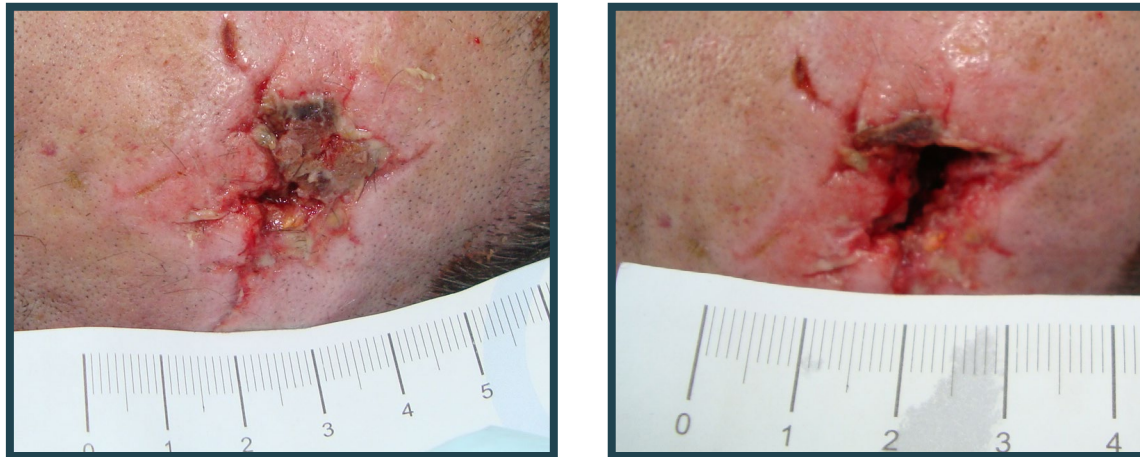


FIGURA 21 - Imagens do antes e após o desbridamento com bisturi e pinça, exposição de loca

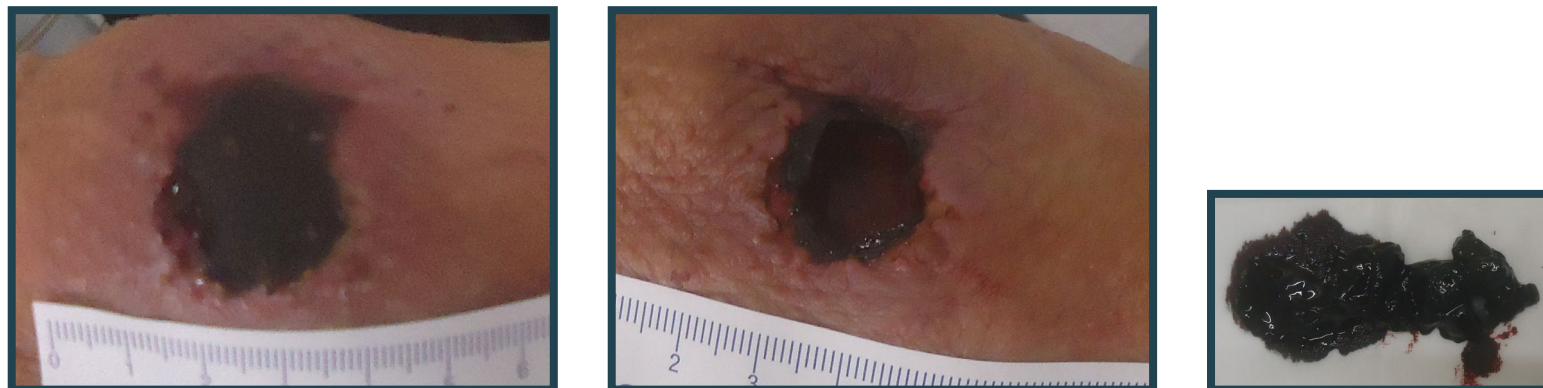

FIGURA 22 - Ferida contusa do cotovelo, com evolução de uma semana, apresenta necrose, que foi desbridada com pinça e bisturi, drenado o hematoma (na fotografia lateral). Exposição de loca. Procedimento executado sem anestesia, indolor para a pessoa. Por segurança, não se desbrida até ao tecido saudável para não provocar dor.



DESBRIDAMENTO MECÂNICO

O desbridamento mecânico envolve o uso de gaze seca, técnica *wet-to-dry*, uso de gazes impregnadas ou tules ou almofada de monofilamento para remoção de tecido inviável do leito da ferida (8).

O desbridamento mecânico foi, durante vários anos, desaconselhado. Técnicas como “esfregar” a ferida com gaze, colocação de penso húmido, deixar secar e após retirar, de forma a remover o tecido inviável provocam dor, não são seletivas e não apresentam vantagens no controlo da carga microbiana/biofilme.

Atualmente, o uso de tecnologia de monofilamentos, não só permite a remoção de tecido desvitalizado, fibrina e detritos, incluindo o biofilme de feridas agudas e crónicas, mas também a hiperqueratose da pele (21).

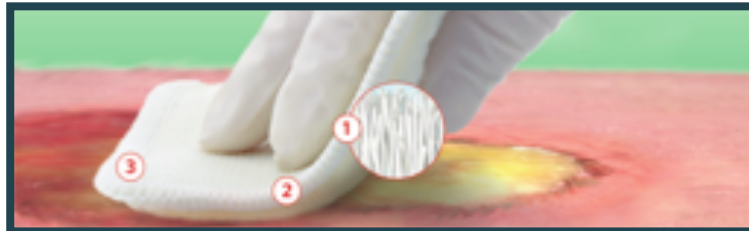


FIGURA 23 - Exemplo de almofada de monofilamento (21)

1. Monofilamentos de poliéster que permitem a remoção de tecido inviável, detritos e biofilme;
2. Almofada suave e flexível;
3. As fibras de monofilamento estão firmemente seguras (21).

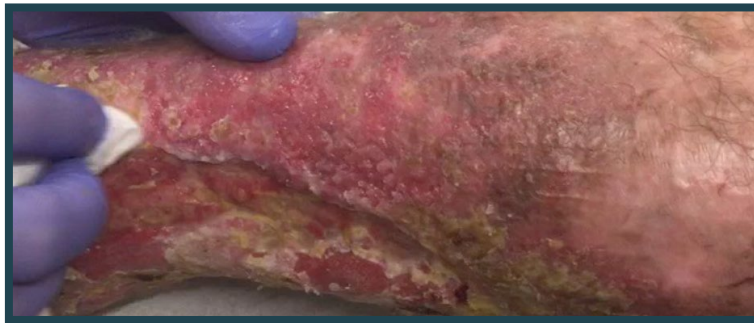

FIGURA 24 - Utilização de toalhete impregnado para desbridamento da ferida e da área da hiperqueratose da pele circundante

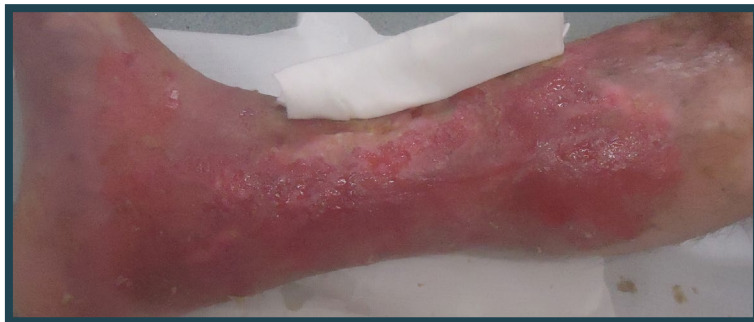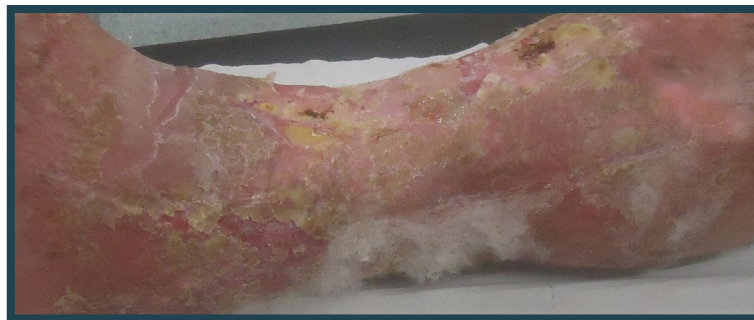


FIGURA 25 - Hiperqueratose da pele circundante, antes e após o desbridamento com toalhete impregnado

Na utilização destes sistemas, é sugerido que o dispositivo seja embebido numa solução salina ou antimicrobiana. Gentilmente, mas com alguma pressão, limpar a ferida durante 2-4 minutos (11). Os monofilamentos, quando comparados com gaze convencional, demonstraram uma maior capacidade de limpeza da ferida (22). Os toalhetes de desbridamento de monofilamentos têm capacidade de remoção da fibrina e ajudam na eliminação do biofilme (23). Existem também soluções de toalhetes de desbridamento que já se apresentam impregnados com solução de limpeza. Estes últimos têm a vantagem de estarem prontos a utilizar.

Também existem sistemas de microfibras com maior capacidade de remoção de detritos, usados no desbridamento da fibrina (24).

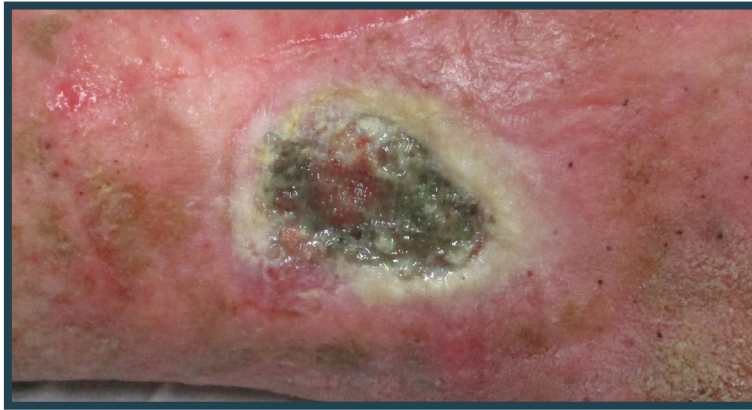

FIGURA 26 - Aspeto do leito da ferida antes do desbridamento

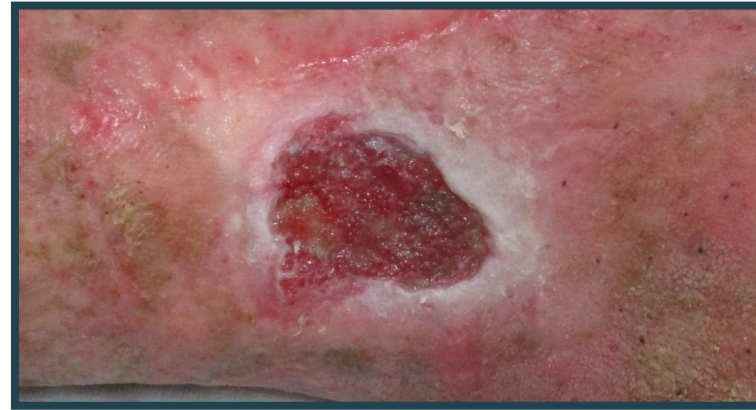

FIGURA 27 - Após o desbridamento com microfibras

Avaliando as imagens anteriores, nota-se uma clara melhoria na quantidade de carga necrótica, com exposição de tecido de granulação. A pessoa referiu durante o procedimento um desconforto ligeiro.

Associado ao desbridamento mecânico, poderão ser usadas soluções de limpeza com surfactante, este componente ajuda na remoção do tecido inviável e permite uma ruptura da membrana do biofilme (25, 26). Surfactantes com base de poloxamer em elevadas concentrações já demonstraram ter um papel importante na gestão da ferida com biofilme, modelação das metaloproteinases, redução da inflamação, aumenta a proliferação celular e a sua viabilidade (25, 26). A combinação de soluções antissépticas, como a Polihexanida, com um surfactante, betaína a 0,1%, demonstraram eficácia da redução da carga microbiana presente em biofilmes de feridas (26). Nos contextos da



prática, é útil a aplicação prévia de uma solução com surfactante, de forma a diminuir a tensão de superfície e facilitar a remoção do tecido inviável, bem como a disrupção do biofilme, facilitando a atuação do material de penso. Estas soluções poderão ser aplicadas como preparação prévia para desbridamento e após o procedimento para impedir a rápida reformação do biofilme.

Apesar de ser uma importante ajuda na clínica, dado ser uma técnica que não exige grande perícia, e que pode ser utilizada por profissionais menos experientes, não se deve descurar a dor/desconforto que o procedimento poderá infligir. Considera-se importante, antes de executar a técnica, verificar o nível de dor da pessoa e ponderar a analgesia. Não é boa prática efetuar-se um desbridamento com níveis de dor moderados ou elevados.

A utilização de toalhetes de desbridamento é uma solução efetiva quando o objetivo é remover restos de tecido desvitalizado e biofilme, limpar de forma profunda a ferida e remover exsudado. A sua utilização não induz níveis elevados de dor associado ao procedimento, nem a dor permanece após o procedimento (23).

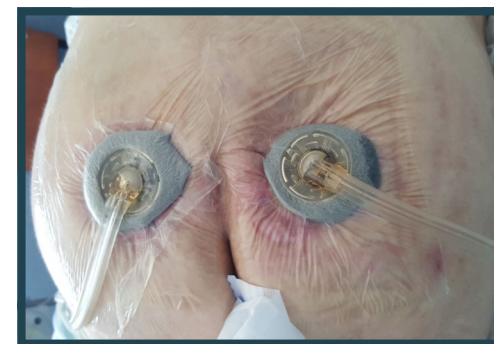
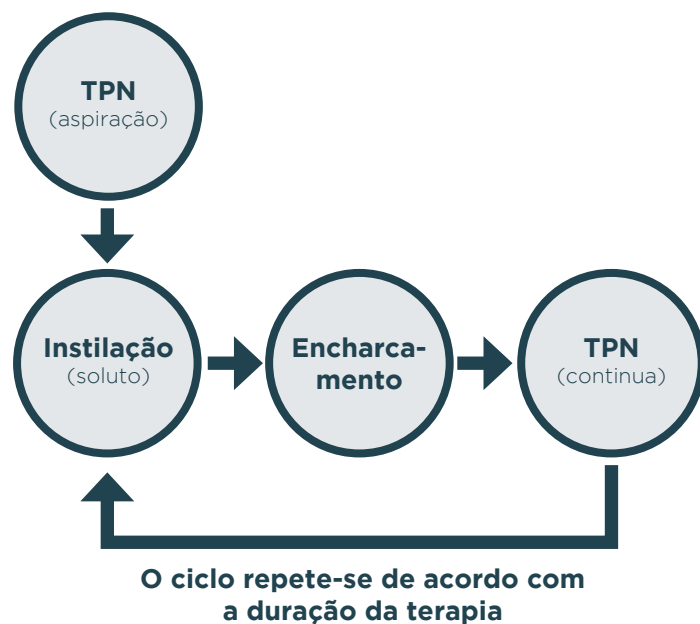


TERAPIA POR PRESSÃO NEGATIVA COM INSTILAÇÃO

A terapia por pressão negativa com instilação (TPNci) combina as vantagens da TPN convencional (contração da ferida, promoção da perfusão e a formação do tecido de granulação, remoção do exsudado e redução do edema), com os benefícios da limpeza cíclica que dilui e desagrega o tecido inviável (27). O desenvolvimento de novos materiais de interface de TPN para o preenchimento do leito da ferida associados à instilação, poderá ser o princípio de mudança de paradigma e mesmo não sendo a TPNci a opção de 1.ª linha para o desbridamento pode ser uma solução eficiente e eficaz no mesmo, contudo convém ressaltar que esta técnica não substituiu o desbridamento cirúrgico (27-29). De acordo com um recente consenso de peritos, esta tecnologia é particularmente benéfica em feridas com várias áreas de tecido inviável em que o leito da ferida está desagregado, de modo a preparar a lesão para enxerto ou nos casos em que é necessário a formação de tecido de granulação (27). Um dos aspetos que não reúne consenso é a solução a utilizar para a instilação. O Soro Fisiológico continua a ser a solução mais aceite, mas devido à crescente complexidade das feridas em tratamento são cada vez mais usadas soluções de limpeza com capacidade antisséptica, tais como Polihexanida com betaina a 0,1%, soluções de ácido hipocloroso, água superoxidada (Hipoclorito de Sódio/Ácido Hipocloroso) e soluções de ácido acético (27). A escolha da solução depende muito do contexto, do custo, a tolerabilidade, espectro de ação e disponibilidade, qualquer que seja a escolha da solução esta deverá sempre ser utilizada de acordo com as indicações do fabricante (27). O uso de antibióticos na instilação está contraindicado devido ao potencial risco de desenvolvimento de resistências e reações de sensibilidade (27).

Segundo o mesmo consenso de peritos, não estará recomendada a utilização de TPNci em feridas isquêmicas, sem que seja tratada a causa subjacente. A TPNci não deverá ser usada como terapia de reforço de penso, nem após enxerto cutâneo ou após a aplicação de matriz dérmica, a solução de instilação poderá levar ao desprendimento do enxerto ou da matriz (27).

Estabelecer um padrão “*gold standard*” na combinação dos ciclos de pressão e encharcamento é extremamente difícil, pelas imensas possibilidades existentes, o que parece mais consensual é que se alterne ciclos de pressão entre 2h a 3h, a 125mmhg, com ciclos de encharcamento de 10 minutos. Este tempo poderá ser diminuído se houver um risco elevado de fuga, ou de acordo com as indicações do fabricante da solução utilizada (27).



1. **TPN** - terapia inicia ciclo em aspiração
2. **INSTILAÇÃO** - preenchimento do leito da ferida com o soluto selecionado
3. **ENCHARCAMENTO** - tempo de contacto do soluto com o leito da ferida
4. **TPN** - reinicia aspiração, removendo o soluto do leito da ferida

FIGURA 28: Esquemática das fases da TPNci (43)

Esta terapia tem-se revelado eficaz em situações em que o desbridamento agressivo da lesão acarreta uma maior risco para a pessoa (Figura 29), após desbridamentos agressivos em situações de fasciite necrotizante e como terapia adjuvante para o tratamento de infecção na ferida.

Não se recomenda a utilização da TPNci em feridas totalmente recobertas por necrose intacta e seca, feridas com exposição desprotegida de órgãos e vasos, feridas com abscessos não drenados, ferida de área inferior a 1x1cm, sobre enxertos de pele ou substitutos de derme e feridas resultantes de isquemia aguda (27).

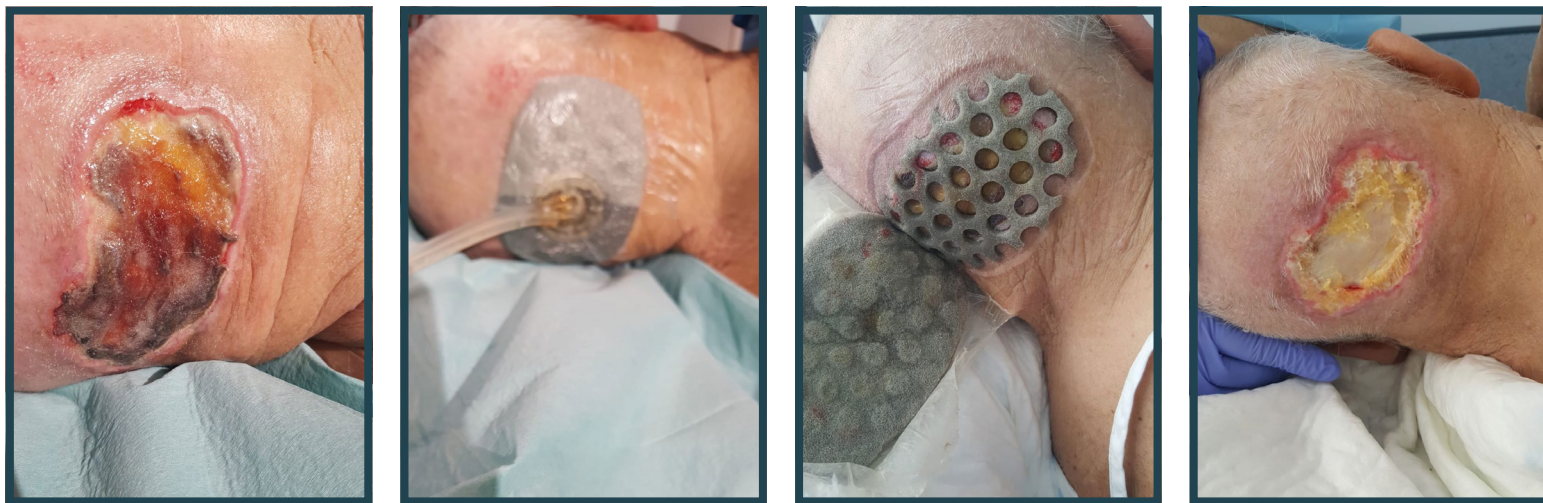

FIGURA 29 - UPP occipital inclassificável. Utente em medicina intensiva com instabilidade hemodinâmica, sem condições para desbridamento cirúrgico. Aplicação da TPNci, com ciclos de 3 horas alternados com períodos de encharcamento de 15 minutos. Após 5 dias, UPP de grau 4 com exposição óssea.

A crescente evidência tem demonstrado, apesar de ser baseada ainda em pequenos estudos comparativos, que a utilização da TPNci reduz o número de intervenções cirúrgicas, tempo de internamento e tempo para o encerramento final de feridas cirúrgicas (30-32).



DESBRIDAMENTO BIOLÓGICO/LARVAR

Já na Primeira Guerra Mundial foi documentado que as feridas infestadas com larvas estavam limpas e menos infetadas do que as que não se encontravam infestadas (4, 8). Atualmente, usam-se larvas esterilizadas, da mosca *Lucilia Sericata*, que produzem potentes enzimas que quebram o tecido morto, sem qualquer malefício do tecido de granulação saudável, de seguida as larvas ingerem a necrose e tecido fibrinoso liquefeito pela ação das enzimas libertadas (8). As enzimas parecem combater a infeção, feridas com larvas apresentam baixa contagem de bactérias, incluindo *Staphylococcus aureus* metilino resistente (MRSA) (4).

Com o aparecimento dos antibióticos, a terapia larvar foi sendo menos usada. Contudo, atualmente, o seu uso voltou a ganhar relevância dado a problemática crescente da resistência bacteriana. Os efeitos das larvas na ferida poderão ser divididos em 3: desbridamento, controlo da carga microbiana e estimulação da cicatrização (15).



FIGURA 30 – Apresentações dos dispositivos onde se encontram as larvas. Estas, por estarem no interior do saco, não estão em contacto direto com a ferida (Vtapad: BioMonde Laboratories, 1 fotografia), retirado de (15). As outras duas fotografias são das apresentações comercializadas em Portugal (fotos fornecidas por Queenlabs Portugal).



A terapia larvar proporciona um rápido desbridamento, ao mesmo tempo que controla o ambiente microbiano. Terapia larvar revelou-se eficiente no MRSA, contudo em feridas fortemente colonizadas com *Pseudomona*, já não é tão efetiva, o que sugere que a ser utilizada deverá ser um número superior de larvas e trocar com maior frequência o material de penso (15). No estudo de Opletalova e col (2012), conclui-se que, comparativamente com o desbridamento cirúrgico, o larvar conseguia um melhor resultado (menos tecido desvitalizado após uma semana) e uma redução da área da ferida superior ao fim de 15 dias, ambos os resultados estatisticamente significativos. Contudo, ao fim de 30 dias de seguimento, os doentes que eram submetidos a desbridamento larvar e os que eram submetidos a desbridamento cirúrgico não apresentavam diferenças significativas em termos de redução da área da ferida. O tempo de tratamento no grupo do desbridamento cirúrgico foi significativamente maior comparando com o grupo do desbridamento larvar. Este método de desbridamento leva a redução da dor por parte da pessoa.

Foi demonstrado que, em pessoas com úlceras de perna, o desbridamento biológico é mais efetivo quando comparado com o desbridamento autolítico com hidrogel (20). Apesar da rapidez no desbridamento, não se encontraram diferenças significativas nas taxas de cicatrização entre o grupo do desbridamento larvar e o grupo do desbridamento autolítico. Já em pessoas com pé diabético, o uso desta técnica revelou melhores taxas de cicatrização (20).

A terapia larvar é rápida e seletiva, pode ser executada rapidamente e com facilidade, erradica o desconforto da infeção, mau odor e necrose, de uma forma segura e efetiva (8). Existem duas formulações possíveis de terapia larvar, o *biobag*, em que as larvas estão no interior de um saco e coloca-se sobre a ferida, ou então na forma livre, em que após a medição da ferida, são calculadas o número de larvas, posteriormente são colocadas na ferida pelo enfermeiro. O uso do *biobag* permitiu eliminar o efeito de repúdio por parte dos profissionais e das pessoas sujeitas ao tratamento, é a apresentação aprovada pelo Infarmed em Portugal.



Esta terapia está contraindicada para uso perto dos olhos, em doentes com historial alérgico à larva da mosca. Nos casos de exposição de vasos sanguíneos próximos de órgãos vitais, pessoas com má perfusão e nas feridas malignas também não deve ser usada (8).

A terapia larvar não só consegue um desbridamento rápido e efetivo, como também revelou ter uma relação custo-eficácia, que permite poupar em termos de custos, quando comparado com hidrogel, mel, desbridamento mecânico, cirúrgico, cortante e hidrocirúrgico (33).

As propriedades da terapia larvar vão além da sua capacidade de desbridamento e antimicrobiana. Recentemente, ficou demonstrado que apresentam substâncias anti-inflamatórias, atuam em sinergia com os antibióticos, imunomodelador, pró-angiogénico e facilitam o crescimento dos fibroblastos entre outros (34).

DESBRIDAMENTO HIDROCIRÚRGICO/LAVAGEM PULSÁTIL

Consiste na projeção de uma solução salina por uma janela estreita a alta velocidade, este efeito cria um vácuo local. A sucção permite que o tecido que queremos remover seja cortado e aspirado do local da ferida (6). Este sistema é diferente dos sistemas de lavagem de ferida a alta pressão. Com os sistemas de lavagem da ferida, a solução salina é projetada a uma pressão controlada, o tecido destacado e solução escorre da ferida por gravidade, para um saco, desta forma isola a ferida e evita o risco de contaminação cruzada. Com o sistema hidrocirúrgico, o tecido e solução usada são aspirados à medida que a intervenção está a ser executada. Este sistema é baseado no princípio de Venturi, através da criação de vácuo localizado que, simultaneamente, agarra, corta e remove o tecido da ferida. Estão disponíveis diferentes níveis de potência, ajustáveis de acordo com o tecido a ser desbridado. O efeito de corte também pode ser manipulado, ajustando a orientação da pega do equipamento e a pressão que o operador faz (6).

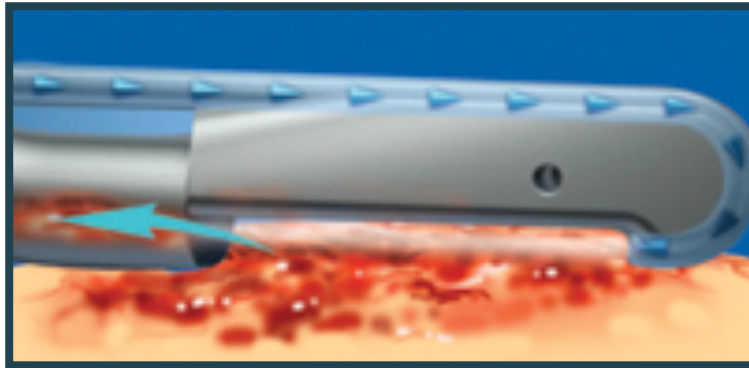


Imagem retirada de picsunday.com

FIGURA 31 - Sistema de desbridamento hidrocirúrgico, Versajet Smith&Nephew®

Numa revisão recente, a utilização do desbridamento hidrocirúrgico revelou ser necessário menos tempo por intervenção, quando comparado com o cirúrgico. Em termos de taxa de cicatrização, quando comparadas as duas técnicas, não existiram diferenças significativas (6, 20). Outro aspeto que podemos salientar é a menor perda de sangue durante o procedimento de desbridamento hidrocirúrgico (28, 29). Permite um desbridamento preciso do tecido inviável, enquanto preserva estruturas viáveis para eventual reparação (enxerto) (35). O uso do desbridamento hidrocirúrgico antes do enxerto de pele tem aumentado significativamente na pessoa queimada. Os preditores individuais para a sua utilização são: idade jovem, queimadura por líquido fervente, maior percentagem de área corporal queimada e queimaduras em áreas convexas (36). Este aspeto parece-nos importante se estivermos a falar de doentes instáveis, em que seja necessário um desbridamento rápido.

Apesar de poder ser usado em qualquer contexto, devem ser tomadas precauções de proteção individual e do ambiente devido à aerossolização de partículas, que contribuem para um risco de contaminação (11). Em alternativa, a lavagem pulsátil, disponibiliza mangas isolantes, que evitam a projeção de partículas aquando da execução da técnica.

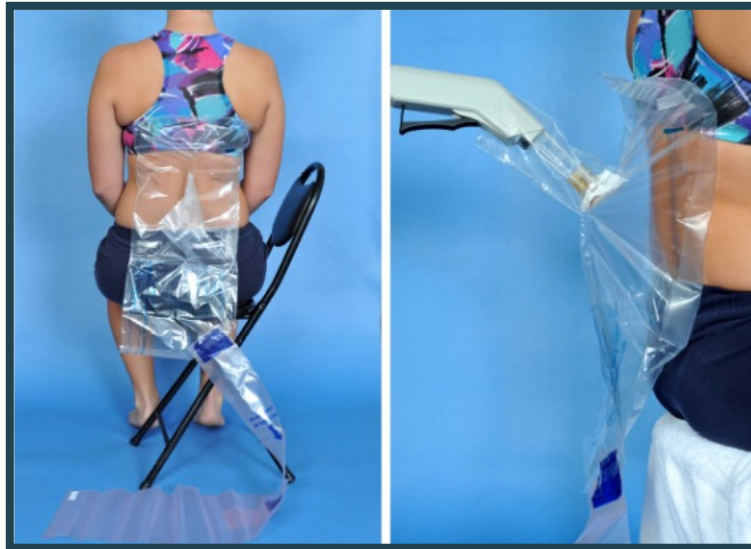

Imagem retirada de www.pulsecaremedical.com

FIGURA 32 - Sistema de lavagem pulsátil montado, com recipiente autoadesivo de forma a isolar a ferida e prevenir a contaminação.

O desbridamento hidrocirúrgico revelou-se eficaz na redução da carga bacteriana e na remoção do biofilme (1). Remove também tecido inviável com grande precisão em comparação com o bisturi, ao remover menos do que um milímetro de cada vez, minimizando a possibilidade de lesão de tecido saudável nas margens da ferida e remoção de tecido viável no leito da ferida (1).

Vários pontos fortes são apontados ao uso do desbridamento hidrocirúrgico, nomeadamente, redução do número de sessões de desbridamento, das complicações pós-operatórias, do tempo despendido no procedimento, estimado em 40% menos, e menor tempo de internamento hospitalar. Por todos estes aspetos, esta técnica de desbridamento revelou-se custo-eficácia apesar da necessidade de aquisição das ponteiras (35).



A lavagem pulsátil consiste na utilização de solução salina que é projetada a uma pressão controlada (8 a 15 PSI), atuando como um agente biofísico. Este procedimento consiste na utilização de um irrigador mecânico, que permite a dispersão da solução salina na ferida à pressão já referida, de forma constante e segura (37). Estudos clínicos e de segurança demonstram que o uso do sistema de irrigação pressurizado, em conjunto com a manga de proteção, é efetivo, seguro, custo-eficácia e com altos níveis de satisfação dos doentes (37). Comparado com a técnica tradicional de lavagem das feridas a alta pressão, a lavagem pulsátil usada, em conjunto com a manga de proteção, revelou um risco inferior, estatisticamente significativo, de exposição a agentes infecciosos provenientes da ferida (38).

O uso da lavagem pulsátil diminui a necessidade do uso de antibióticos e previne a dispersão de espécies resistentes aos antimicrobianos presentes. No entanto, apresenta as mesmas limitações do desbridamento cirúrgico e cortante, que poderá deixar fragmentos de biofilme na ferida que permitem a reformação 10-24 horas após o procedimento (37).



RESUMO DE ALGUNS MÉTODOS DE DESBRIDAMENTO

TABELA 2 – Resumo de vários métodos de desbridamento, traduzido e adaptado de (2)

MÉTODO DE DESBRIDAMENTO	DESCRIÇÃO	VANTAGENS	DESVANTAGENS	RISCO
Autolítico	Manutenção de um ambiente húmido, que permite a ação das enzimas endógenas, liquefaz o tecido necrótico e fibrina. Uso de material de penso, como: géis, mel, alginatos, fibras e hidrocoloides.	Ajuda no processo de manutenção da ferida. Não requer experiência. Não é doloroso.	Demorado. Pode aumentar o risco de maceração e de infeção.	Devem ser monitorizados os níveis de exsudado e a evolução no sentido de prevenir a maceração e infeção.
Enzimático	Uso de enzimas exógenas, que fazem a separação do colagénio do tecido inviável do tecido viável. Pode ser associado ao hidrogel em feridas secas.	Mais rápido que o autolítico.	Pode surgir maceração. Pode ser mais agressivo para os bordos da ferida.	Precaução em feridas com suspeita de infeção local. Maior número de eventos adversos do que outros métodos de desbridamento (39).
Larvar (biológico)	Uso de larvas da mosca barejeira (<i>Lucilia sericata</i>), que secretam enzimas proteolíticas seletivas que degradam o tecido necrótico e fibrinoso.	Atua rapidamente. Seletivo para o tecido necrótico e desvitalizado.	Custo direto. Adesão ao tratamento de alguns doentes. Adesão por parte dos profissionais.	Sem riscos significativos (possibilidade de hemorragia). Precaução na remoção nas larvas do leito da ferida, ou do <i>biobag</i> .
Terapia por Pressão Negativa com instilação e espuma com orifícios	Uso de ciclos de instilação de uma solução de limpeza, alternados com ciclos de pressão. A força mecânica em sinergia com a solução de limpeza fazem os desbridamento	Rápida, seletiva e constituiu uma opção para doentes que não tenham condições para o desbridamento cirúrgico.	Custo e acessibilidade.	Feridas isquémicas, Exposição de órgãos ou vasos sanguíneos, abscessos não drenados.



Hidrocirúrgico	Remove o tecido inviável, através de um jato de solução salina a alta pressão (método de Venturi).	Consegue-se dirigir com precisão para a área a desbridar. Remoção de biofilme. Está documentada a redução do tempo necessário para o procedimento. Tempo de tratamento curto.	Requer formação específica, profissional com treino. Custos.	Risco potencial de infeção cruzada, aerossolização.
Mecânico	1. Método gaze molhada-seca. 2. Sistemas de microfibras e monofilamentos. 3. Material de penso que adsorve a fibrina.	Uso fácil. Não requer treino específico. Aplicável em diferentes contextos. Desbridamento de manutenção.	Pode ser doloroso (1,2). Não seletivo (1,2). Requer várias sessões. O uso de toalhetes não são adequados para necrose seca. Mais seletivos e menos agressivos para o tecido neoformado (12).	Dor (1,2). Pode remover tecido de granulação.
Cortante	Uso de bisturi ou tesoura para remoção do tecido necrótico e desvitalizado.	Rápido. Seletivo.	Requer treino do profissional. Não é adequado para todas as situações. Pode ser feito na unidade do doente.	Risco de lesão de nervos, tendões e vasos sanguíneos.
Cirúrgico	Remoção de tecido inviável, recorrendo a equipamento cirúrgico. Desbridamentos alargados.	Seletivo. Desbridamento de manutenção.	Equipamento especializado. Custo. Requer pessoal treinado. Executado em bloco operatório.	Recusa do doente.
Ultrassónico	Uso de ultrassons de baixa frequência. Pode ser ou não por contacto direto.	Não doloroso, na remoção do tecido desvitalizado. Reduz a carga microbiana. Seletivo. Desbridamento de manutenção.	Custos. Esterilização das cânulas usadas. Requer pessoal treinado.	Risco potencial de aerossolização.

De salientar que, dependendo da literatura consultada, poderão existir diferentes designações para os métodos de desbridamento. Ao leitor é aconselhado que tenha em atenção a descrição do método para que possa comparar entre diferentes documentos.

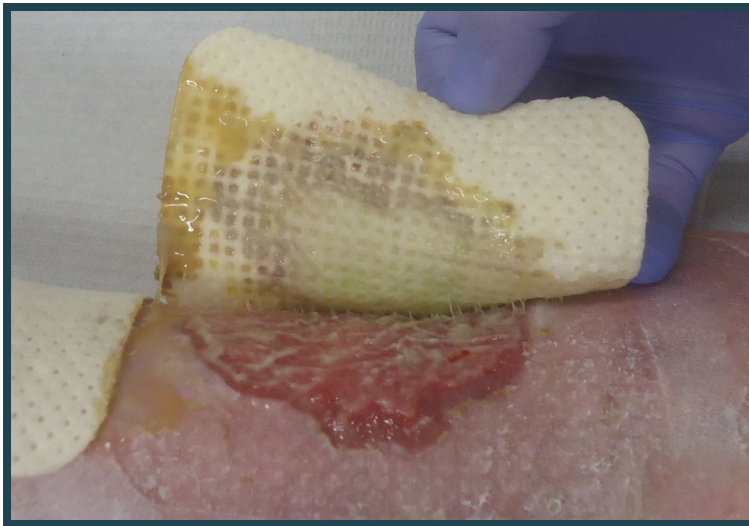


FIGURA 33 - Exemplo de material de penso que faz absorção do tecido fibrinoso, auxiliando no desbridamento mecânico



IMPLICAÇÕES PARA A PRÁTICA



IMPLICAÇÕES PARA A PRÁTICA

O principal objetivo do desbridamento é criar um leito de ferida viável para que a ferida possa cicatrizar (40). Obviamente que todos os métodos de desbridamento apresentam vantagens e desvantagens. Como já foi apontado, a seleção da técnica terá de ter em conta vários aspetos. O julgamento clínico, a experiência do profissional de saúde, a facilidade de execução e a aceitação da pessoa, são alguns pontos que pesam na decisão. Contudo, depois de se verificar a necessidade do procedimento, a decisão deveria ser tomada sempre com base na necessidade clínica e não na experiência do profissional. Por exemplo, numa ferida com infeção do compartimento profundo - em que é necessário um desbridamento rápido, mas a pessoa está num contexto que não permite a sua execução - haverá necessidade de encaminhamento para uma instituição diferenciada, para que seja executado o procedimento.

A melhoria da qualidade de vida da pessoa também pode ser melhorada através do desbridamento. Sabemos que aspetos como o odor, excesso de exsudação e dor apresentam um impacto significativo na qualidade de vida da pessoa com ferida. Assim, quão mais rápido procedermos ao desbridamento da ferida, menor carga necrótica esta terá, menor odor e vai gradualmente decrescendo a exsudação, por melhor controlo do processo inflamatório. A dor deverá ser avaliada e procedermos a analgesia prévia da pessoa. Pois sem a dor controlada, não obteremos o seu consentimento para a execução do desbridamento.

O desbridamento é fundamental na gestão da pessoa com ferida de difícil cicatrização, e já vimos que as feridas que são desbridadas com maior frequência apresentam taxas de cicatrização superiores. Na tentativa de avaliar o custo do desbridamento, *Woo, e col* construíram um modelo baseado num único caso, em que estimaram todos os custos associados a cada método de desbridamento e concluíram



que o método mais barato e eficaz seria o desbridamento cirúrgico, seguido pelo enzimático, autolítico, mecânico e por fim o biológico (41). Convém salientar que estes cálculos foram efetuados com base na realidade do Canadá e que poderá variar grandemente dependendo da realidade. A multiplicidade de métodos de desbridamento justifica-se, pois temos diferentes tipos de pessoas com feridas, tratadas em contexto tão diversos, com diferentes realidades no acesso aos cuidados de saúde, feridas de diferentes etiologias e em diferentes estadios de evolução, que requerem abordagens distintas mesmo em termos de método de desbridamento. Num exemplo prático, poderemos ter uma ferida em que conseguimos abordar com desbridamento cirúrgico, mas para manutenção poderemos optar pelo desbridamento autolítico, com sessões de desbridamento mecânico. A conjugação de diferentes técnicas pode ser necessária e até mesmo desejável para melhor abordagem da pessoa com ferida.

Existem situações específicas em determinadas localizações que requerem uma abordagem criteriosa (12):

- **Áreas de maior risco: face, mãos, pés, genitália;**
- **Membros isquémicos;**
- **Feridas associadas a malformações congénitas, ou que se suspeite de malignidade;**
- **Feridas próximas de vasos sanguíneos, nervos e tendões;**
- **Feridas em pessoas que não estejam capazes de dar o consentimento informado, ou em regime de cuidados paliativos;**
- **Qualquer ferida em que ainda se tenha dúvidas sobre o correto diagnóstico da sua etiologia;**
- **Feridas em pessoas com alterações da coagulação/hipocoagulados;**
- **Pessoas com implantes ou fístulas para diálise;**
- **Feridas inflamatórias como o pioderma gangrenoso.**




As complicações mais comuns do desbridamento são a hemorragia, desbridamento excessivo, exposição de tecido vital, dor, infeção e atraso no processo de cicatrização (42). O controlo da dor durante o desbridamento não pode ser desvalorizado. Este procedimento é descrito pelos utentes como um simples desconforto a intervenções muito dolorosas. Dependendo do tipo de desbridamento realizado, será necessário, antes do início da técnica, avaliar a necessidade de redução ou alívio da dor e o respetivo analgésico/anestésico. A perceção do doente à dor, a natureza e a gravidade da lesão determinarão a necessidade de controlo da dor, pois, embora a anestesia seja necessária para casos graves, os analgésicos orais para a dor são tipicamente adequados para a maioria dos tipos de desbridamento e, claro que em muitos casos, não é necessária qualquer intervenção para o controlo da dor.

Neste sentido, compreende-se a necessidade de aprofundamento, em termos de conhecimento e treino dos profissionais de saúde, que no dia a dia prestam cuidados a pessoas com ferida de cicatrização complexa.



CONCLUSÕES





C O N C L U S Õ E S

A abordagem de uma pessoa com ferida de difícil cicatrização exige conhecimento de todos os fatores que possam constituir uma barreira para o processo de cicatrização. Alguns desses fatores estão presentes localmente na lesão e na área circundante. Fruto da necessidade de uma intervenção estruturada, surgiu o conceito de preparação do leito da ferida e o desbridamento é um dos métodos utilizados para conseguir remover, localmente, as barreiras à cicatrização. Ao longo deste documento foi enfatizado o papel do desbridamento, descritas algumas técnicas e salientada a sua importância na abordagem da pessoa com ferida complexa.

No estado de arte atual, é imperioso que o profissional de saúde que trate estas situações seja capaz de avaliar localmente a ferida e consiga indicar o método de desbridamento mais indicado para a situação específica. Fatores como o estado geral da pessoa, o objetivo do tratamento, o contexto em que se prestam os cuidados de saúde, os recursos disponíveis e a perícia do profissionais têm de ser tidos em conta aquando da decisão de desbridar.

Para além da sua importância na remoção do tecido inviável, este método é essencial para a gestão da carga microbiana e combater o biofilme. Através do desbridamento consegue-se um leito de ferida mais viável e que o material de penso possa atuar de forma mais efetiva, principalmente, os antimicrobianos. Na presença de biofilme, o desbridamento permite romper a membrana mucopolissacarídea, criando uma janela de oportunidade para que os antimicrobianos possam combater a infeção.



A constante produção de carga necrótica nas feridas de cicatrização complexa implica que um desbridamento de manutenção, por forma a manter a ferida viável e a progredir para a cicatrização.

Não existe, atualmente, evidência que nos permita demonstrar a superioridade de uma técnica de desbridamento em relação a outra. Contudo a literatura é consensual em considerar que o desbridamento cirúrgico/cortante é o *gold standard*. Nos últimos anos, tem surgido uma crescente evidência que reforça a necessidade do desbridamento como ação fundamental na abordagem local da pessoa com ferida de difícil cicatrização.

Este manual é um *UpDate* ao documento lançado em 2018, expõe algumas das soluções de desbridamento disponíveis, indicações e precauções a ter quando se implementa uma das técnicas específicas. Pretende ser um guia auxiliador na tomada de decisão clínica. Contudo, não substitui a avaliação criteriosa da pessoa com ferida e a opinião clínica do profissional experiente.



**REFERÊNCIAS
BIBLIOGRÁFICAS**



REFERÊNCIAS BIBLIOGRÁFICAS

1. Cornell RS, Meyr AJ, Steinberg JS, Christopher E. Débridement of the noninfected wound. *YMVA* [Internet]. 2010;52(3):31S-36S. Disponível em: <http://dx.doi.org/10.1016/j.jvs.2010.06.006>.
2. Percival SL, Suleman L. Slough and biofilm: removal of barriers to wound healing by desloughing. *J Wound Care* [Internet]. 2015;24(11):498-510. Disponível em: <http://www.ncbi.nlm.nih.gov/pubmed/26551642>.
3. Atkin L, Bucko Z, Conde Montero E, Cutting K, Moffatt C, Probst A, et al. Implementing TIMERS : the race against hard-to-heal wounds Inflammation / infection Social factors Edge Regeneration Moisture Tissue. *J Wound Care*. 2019;28(3):S1-50.
4. Schultz GS, Sibbad RG, Falanga V. Wound bed preparation: a systematic approach to wound management. *Wound Repair Regen*. 2003;11(2):1-28.
5. Tote D, Jajoo S, Tote S. Role of early debridement in non-healing ulcer Role of early debridement in non-healing ulcer. 2017;(February 2018).
6. Bekara F, Vitse J, Fluieraru S, Masson R, Runz A De, Georgescu V, et al. New techniques for wound management: A systematic review of their role in the management of chronic wounds. *Arch Plast Surg* [Internet]. 2018;45(2):102-10. Disponível em: <http://www.e-aps.org/journal/view.php?doi=10.5999/aps.2016.02019>.
7. Wolcott RD, Kennedy JP, Dowd SE. Regular debridement is the main tool for maintaining a healthy wound bed in most chronic wounds. *J Wound Care* [Internet]. 2009;18(2):54-6. Disponível em: <http://www.magonlinelibrary.com/doi/10.12968/jowc.2009.18.2.38743>.
8. Strohal R, Dissemond J, Jordan O'Brien J, Piaggese A, Rimdeika R, Young T, et al. EWMA Document: Debridement: An updated overview and clarification of the principle role of debridement. *J Wound Care* [Internet]. 2013;22(Sup1):S1-49. Disponível em: <http://www.magonlinelibrary.com/doi/10.12968/jowc.2013.22.Sup1.S1>.
9. Beitz JM. Wound Debridement : Therapeutic Options and Care Considerations. *CNC* [Internet]. 2012;24(2):239-53. Disponível em: <http://dx.doi.org/10.1016/j.ccell.2012.03.009>.
10. Murphy C, Atkin L, Swanson T, Tachi M, Tan YK, Vega de Ceniga M, Weir D WR. Consensus Document Abordar feridas de difícil cicatrização com uma estratégia de intervenção precoce antibiofilme : higienização da ferida. *J Wound Care*. 2020;1-28.
11. Madhok BM, Vowden K, Vowden P. New techniques for wound debridement. *Int Wound J*. 2013;10(3):247-51.
12. Wounds UK. Effective debridement in a changing NHS: A UK consensus. *Wounds UK* [Internet]. 2013; Disponível em: <http://www.wounds-uk.com/supplements/effective-debridement-in-a-changing-nhs-a-uk-consensus>.
13. Kramer A, Dissemond J, Kim S, Willy C, Mayer D, Papke R, et al. Consensus on Wound Antisepsis: Update 2018. *Skin Pharmacol Physiol*. 2018;31(1):28-58.
14. Wilcox JR, Carter MJ, Covington S. Frequency of debridements and time to heal: A retrospective cohort study of 312 744 wounds. *JAMA Dermatology*. 2013;149(9):1050-8.
15. Opletalova, Kristina; Blaizot, Xavier; Mourgeon, Bénédicte; Chêne, Yannick; Creveuil, Christian; Combemale, Patrick ; Laplaud, Anne-Laure ; Sohyer-Lebreuilly, Ingrid ; Domp martin A. Maggot Therapy for Wound Debridement. *Arch Dermatol*. 2013;148(4):432-8.
16. (PPPIA) EPAP (EPUAP); NPUAP (NPIAP); PPPIA. Prevention and treatment of pressure ulcers: Clinical practice guideline. Vol. www.npuap. 2019. 39 p.
17. EPUAP; NPUAP; PPPIA. Prevention and Treatment of Pressure Ulcers : Clinical Practice Guideline. Second Edi. Cambridge media, editor. Perth: Cambridge media; 2014.
18. Isoherranen K, Jordan O'Brien J BJ et al. EWMA document; Atypical wounds. Best clinical practice and challenges. *J Wound Care*. 2018;177-86.
19. Sasor SE, Soleimani T, Chu MW, Cook JA, Nicksic PJ, Tholpady SS. Pyoderma gangrenosum demographics, treatments, and outcomes: an analysis of 2,273 cases. *J Wound Care* [Internet]. 2018;27(Sup1):S4-8. Disponível em: <http://www.magonlinelibrary.com/doi/10.12968/jowc.2018.27.Sup1.S4>.
20. Doerler M, Reich-schupke S, Altmeyer P, Stücker M. Impact on wound healing and efficacy of various leg ulcer debridement techniques. *J Ger Soc Dermatology*. 2012;2012(Band 10):624-31.
21. Forshaw R. Real-life perspectives on use of Monofilament Fibre Technology TM in practice *Wounds uk*.



22. Wiegand C, Reddersen K, Hipler UC, Abel M, Ruth P, Andriessen A. In vitro Evaluation of the Cleansing Effect of a Monofilament Fiber Debridement Pad Compared to Gauze Swabs. *Skin Pharmacol Physiol*. 2017;29(6):318-23.
23. Schultz GS, Woo K, Weir D, Yang Q. Effectiveness of a monofilament wound debridement pad at removing biofilm and slough: 2018;27(2).
24. Wounds International. made. *Wounds Int*. 2018;(May):1-6.
25. Percival SL, Mayer D, Kirsner RS, Schultz G, Weir D, Roy S, et al. Surfactants: Role in biofilm management and cellular behaviour. *Int Wound J* [Internet]. 2019;(November 2018):iwj.13093. Disponível em: <https://onlinelibrary.wiley.com/doi/abs/10.1111/iwj.13093>.
26. Tyldesley HC, Salisbury A, Chen R, Mullin M, Percival SL. Clinical practice Surfactants and their role in biofilm management in chronic wounds. *Wounds Int*. 2019;10(1).
27. Kim PJ, Attinger CE, Constantine T, Crist BD, Faust E, Hirche CR, et al. Negative pressure wound therapy with instillation: International consensus guidelines update. *Int Wound J*. 2020;17(1):174-86.
28. Kim PJ, Lavery LA, Galiano RD, Salgado CJ, Orgill DP, Kovach SJ, et al. The impact of negative-pressure wound therapy with instillation on wounds requiring operative debridement: Pilot randomised, controlled trial. *Int Wound J*. 2020;17(5):194-208.
29. Téot L, Boissiere F, Fluieraru S. Novel foam dressing using negative pressure wound therapy with instillation to remove thick exudate. *Int Wound J*. 2017;14(5):842-8.
30. Yang CK, Alcantara S, Goss S, Lantis JC. Cost analysis of negative-pressure wound therapy with instillation for wound bed preparation preceding split-thickness skin grafts for massive (>100 cm²) chronic venous leg ulcers. *J Vasc Surg* [Internet]. 2015;61(4):995-9. Disponível em: <http://dx.doi.org/10.1016/j.jvs.2014.11.076>.
31. Gabriel A, Kahn K, Karmy-Jones R. Use of negative pressure wound therapy with automated, volumetric instillation for the treatment of extremity and trunk wounds: clinical outcomes and potential cost-effectiveness. *Eplasty* [Internet]. 2014;14:e41. Disponível em: <http://www.ncbi.nlm.nih.gov/pubmed/25525480><http://www.pubmedcentral.nih.gov/articlerender.fcgi?artid=PMC4226049>.
32. Kim PJ, Attinger CE, Steinberg JS, Evans KK, Powers KA, Hung RW, et al. The impact of negative-pressure wound therapy with instillation compared with standard negative-pressure wound therapy: A retrospective, historical, cohort, controlled study. *Plast Reconstr Surg*. 2014;133(3):709-16.
33. Bennett H, Sewell B, Anderson P. Debridement : an Evaluation in Search of Data. *Wounds UK*. 2013;9(4).
34. Yan L, Chu J, Li M, Wang X, Zong J, Zhang X, et al. Pharmacological Properties of the Medical Maggot: A Novel Therapy Overview. *Evidence-based Complement Altern Med*. 2018;2018.
35. Liu J, Ko JH, Secretov E, Huang E, Chukwu C, West J, et al. Comparing the hydrosurgery system to conventional debridement techniques for the treatment of delayed healing wounds : a prospective , randomised clinical trial to investigate clinical efficacy and cost-effectiveness. *Int Wound J*. 2013;456-61.
36. Legemate CM, Goei H, Gostelie OFE, Nijhuis THJ, van Baar ME, van der Vlies CH. Application of hydrosurgery for burn wound debridement: An 8-year cohort analysis. *Burns*. 2019;45(1):88-96.
37. Marasco P V, Andover N. CLOSED PULSE IRRIGATION : A BETTER PULSE LAVAGE DELIVERY SYSTEM FOR WOUND DEBRIDEMENT. *Today's Wound Clin*. 2015;(December).
38. Angobaldo J, Sanger C, Marks M. Prevention of Projectile and Aerosol Contamination During Pulsatile Lavage Irrigation Using a Wound Irrigation Bag. *wounds*. 2008;1-7.
39. Patry J, Blanchette V. Enzymatic debridement with collagenase in wounds and ulcers: a systematic review and meta-analysis. *Int Wound J*. 2017;14(6):1055-65.
40. Lumbers M. Wound debridement: Choices and practice. *Br J Nurs*. 2018;27(15):S16-20.
41. Woo KY, Keast D, Parsons N, Sibbald RG, Mittmann N. The cost of wound debridement: A Canadian perspective. *Int Wound J*. 2015;12(4):402-7.
42. Meaume, S. The risks of debridement. *Soins*. 2011 Jan-Feb;(752):42-3.
43. Back DA, Scheuermann-Poley C, Willy C. Recommendations on negative pressure wound therapy with instillation and antimicrobial solutions - when, where and how to use: what does the evidence show? *Int Wound J* 2013; 10(Suppl 1): S32-42.



Rua Prof. Bismark, n.º 162, 4420-283 Gondomar, Portugal

Tel.: +351 222 026 725 | aptferidas@aptferidas.com | www.aptferidas.com