



ARCO GÓTICO DE GYSI NUMA REABILITAÇÃO PROTÉTICA MULTIDISCIPLINAR – CASO CLÍNICO



Rodrigues J¹, Cunha J¹, Fonseca P², Marques T²



¹- Alunas do Mestrado Integrado em Medicina Dentária da Universidade Católica Portuguesa.

²- Universidade Católica Portuguesa (UCP); Instituto de Ciências da Saúde de Viseu; Centro de Investigação Interdisciplinar em Saúde (CIIS)

INTRODUÇÃO:

Numa reabilitação oral com alteração do esquema oclusal do paciente, o registo da dimensão vertical de oclusão (DVO) e da relação intermaxilar é um dos passos essenciais para o sucesso protético. Devido à sua dificuldade e à possibilidade de erro clínico o registo com arco gótico vem objetivar a sua determinação.

DESCRIÇÃO DO CASO CLÍNICO :

Paciente do género feminino, 59 anos, dirigiu-se à Clínica Dentária Universitária da Universidade Católica Portuguesa, em Viseu, com o objetivo de reabilitar os espaços desdentados. Após exame clínico e radiográfico destaca-se um elevado desgaste dentário com perda evidente de dimensão vertical de oclusão e queixas álgicas nas articulações temporomandibulares. Foi estabelecido como plano de tratamento o aumento da dimensão vertical com prótese parcial removível e dentisteria operatória nos dentes remanescentes. Para a determinação das relações intermaxilares da dimensão vertical ideal confeccionamos um arco gótico de Gysi desenhado sobre os modelos de gesso digitalizados com o *scanner* intraoral Dentalwings® no *software* Zirkonzhan Implant Planner®. Depois de desenhado, o arco gótico foi impresso em resina (Dentifix) na impressora 3D Anycubic Photon®. A sequência clínica do registo intermaxilar em boca e da montagem dos modelos em articulador serão expostos na apresentação deste trabalho.

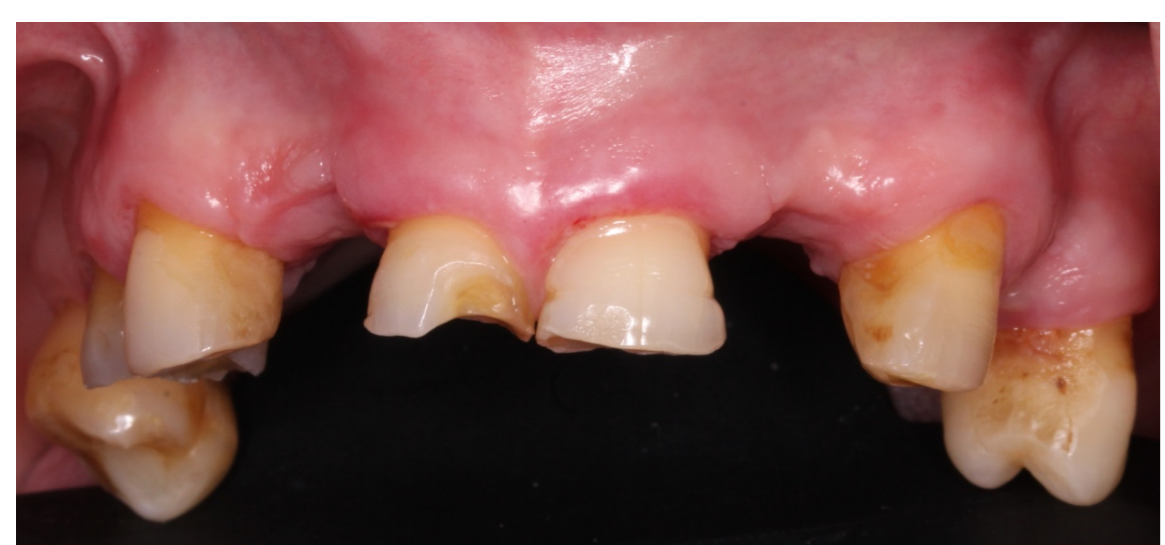

Fig.1 : Fotografia intra-oral superior

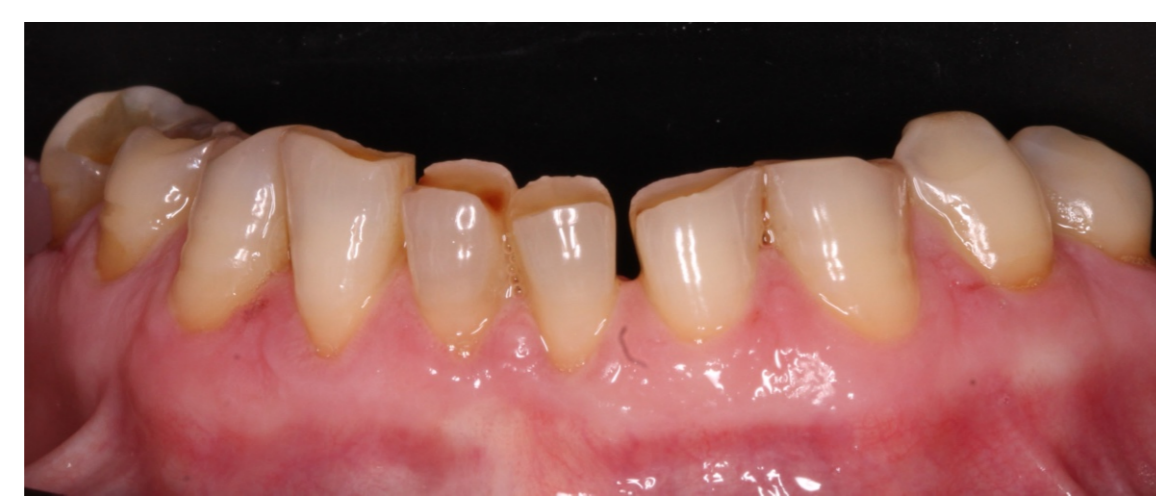

Fig.2 : Fotografia intra-oral inferior

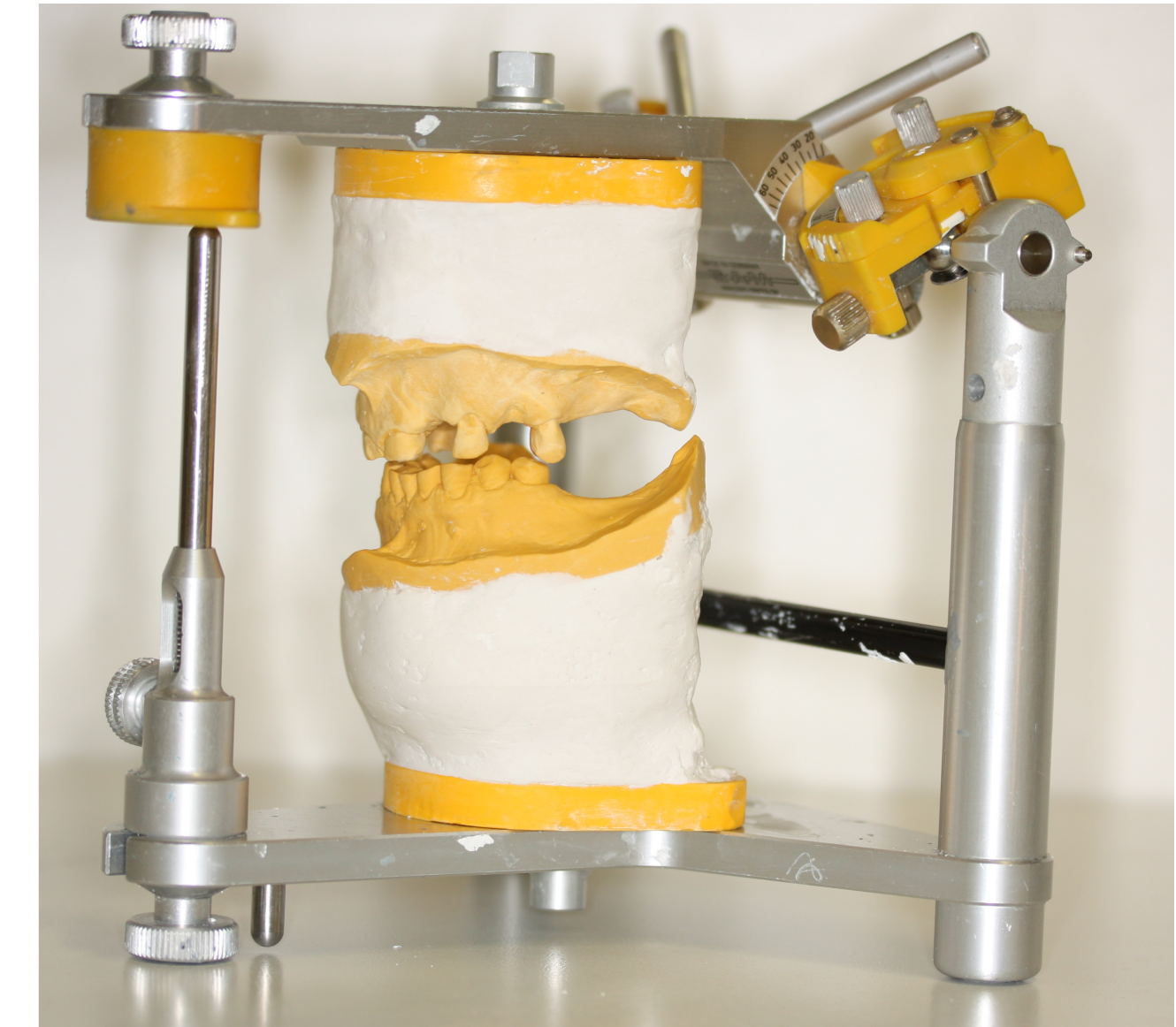



Fig.3 : Montagem dos modelos em articulador

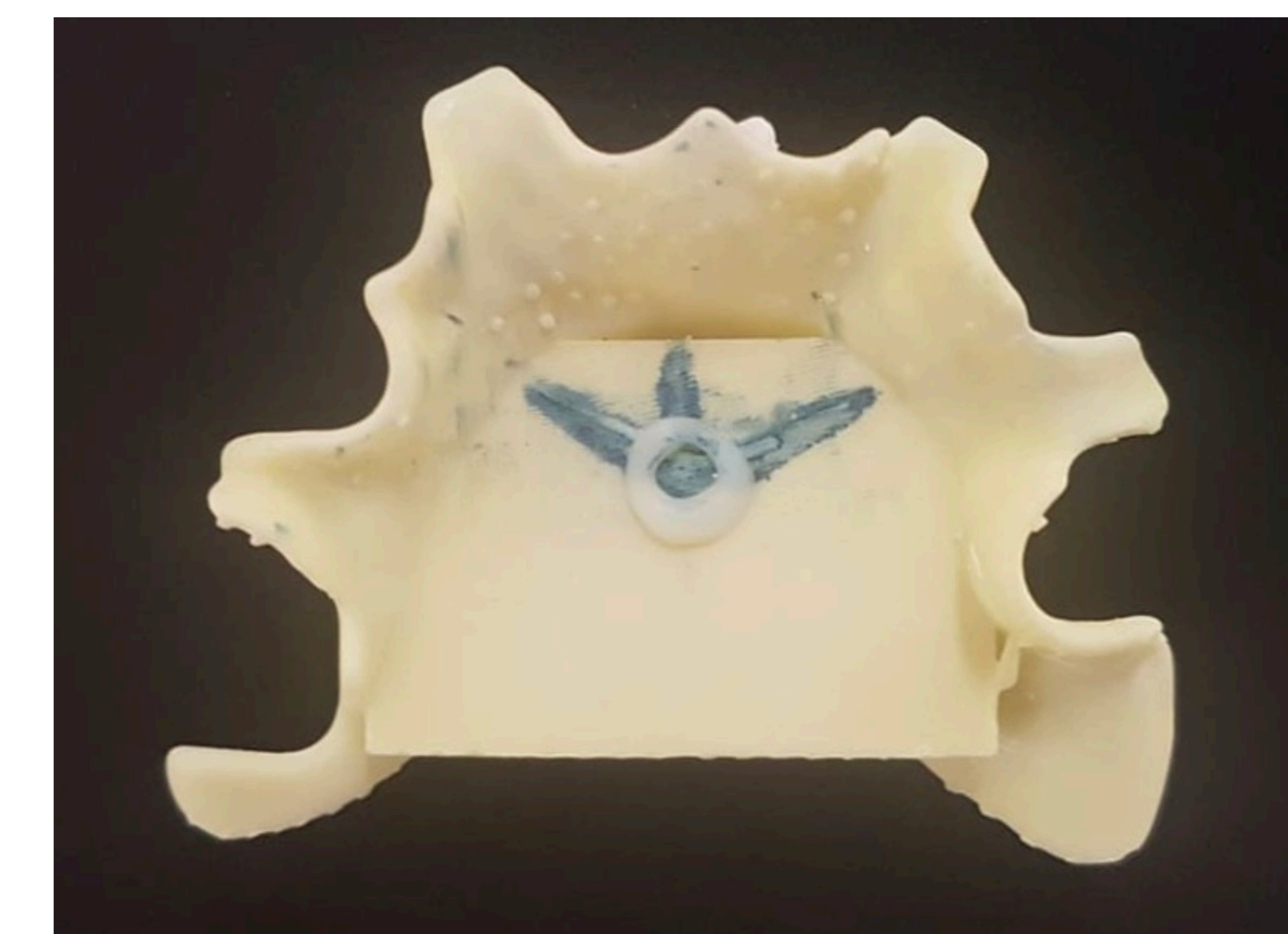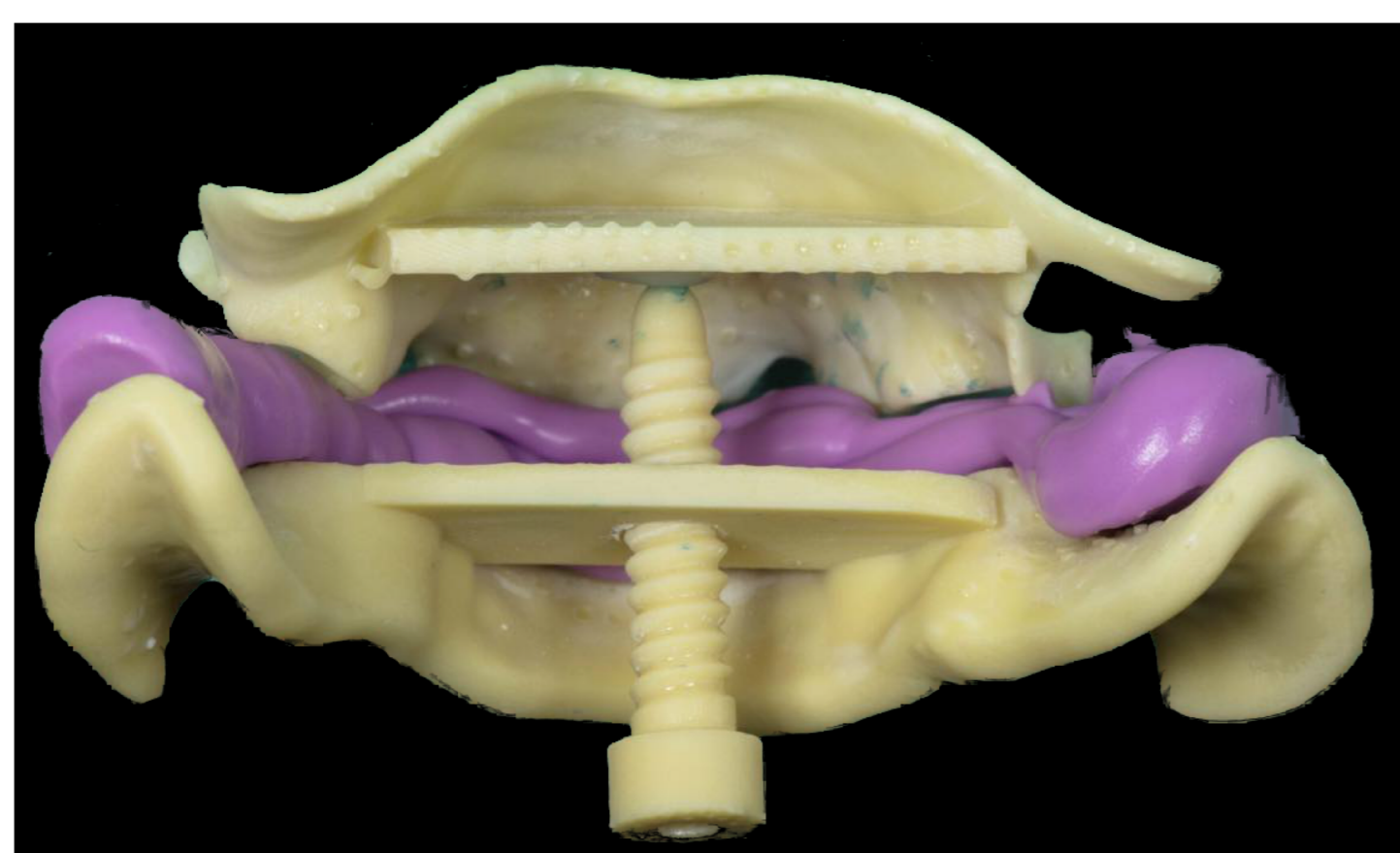


Fig.4: Arco Gótico de Gysi após registo

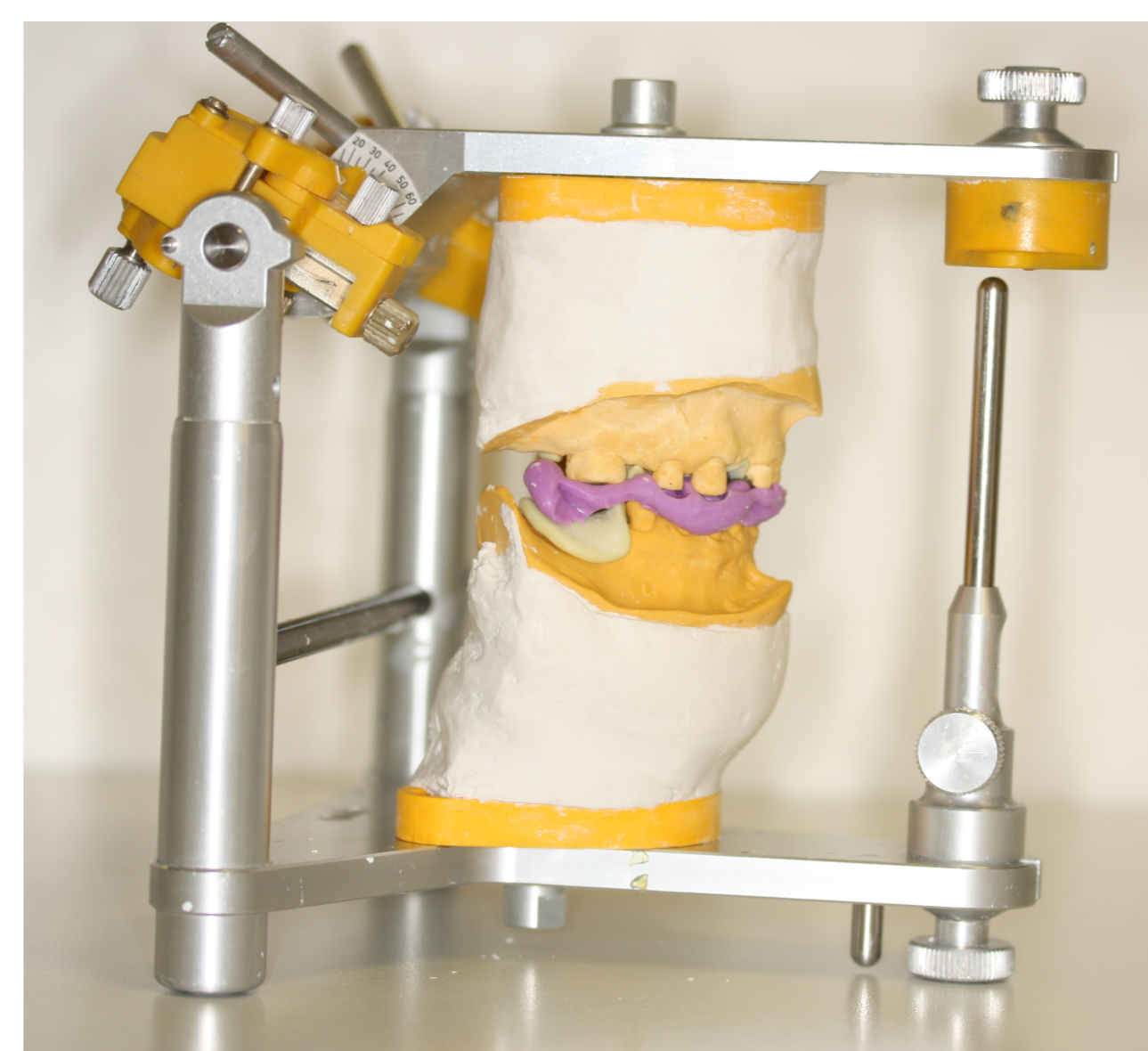

Fig.5 : Montagem dos modelos em articulador com arco gótico de gysi e registo intermaxilar

DISCUSSÃO E CONCLUSÕES:

A utilização de um arco gótico intra-oral permite a determinação fisiológica das relações intermaxilares na dimensão vertical estabelecida uma vez que promove a desprogramação neuromuscular e permite um registo fiável e reproduzível. Deste modo garantimos de igual forma o respeito pela relação cêntrica articular, essencial ao sucesso e longevidade de uma reabilitação oral. O recurso a um arco gótico impresso tem a vantagem de ser personalizado a cada paciente e garantir registos precisos, minimizando as possibilidades de erros clínicos e laboratoriais. Esta técnica é especialmente útil em reabilitações complexas com alteração do esquema oclusal e para médicos dentistas com pouca experiência clínica.

BIBLIOGRAFIA:

- Mukai MK, Gil C, Costa B, Stegun RC, Calhardo APM, Chacur DC, Fukuda ACCS, Kammerer BA. Restabelecimento da dimensão vertical de oclusão por meio de prótese parcial removível. *RPG*. 2010, Jul/Set; Vol.17(3) : 167-172
 Rubel B, Hill EE. Intraoral Gothic Arch Tracing. *NYSDJ*. 2011, Aug/Set; Vol 77(5) : 40-43
 Moreno JAM, Romero LL, Camacho CG, Jiménez JFC, Ruidíaz VC. Evaluación de dos técnicas para el registo de relación cêntrica mandibular: arco gótico versus power centric relation. *ROM*. 2015, Fev/Mar; Vol.19(1): 15-26
 Dawood A, Marti BM, Sauret-Jackson V, Darwood A. 3D Printing in dentistry. *DBJ*. 2015, Dec, 11; Vol 219: 521-529