



UNIVERSIDADE
CATÓLICA
PORTUGUESA

DEPARTAMENTO DE
CIÊNCIAS DA SAÚDE

INDUÇÃO CIRÚRGICA DE CANINOS MAXILARES RETIDOS

Dissertação apresentada à Universidade Católica Portuguesa para
obtenção do grau de mestre em

MEDICINA DENTÁRIA

Por

Romeu dos Santos Ribeiro Cardoso

Viseu 2013



UNIVERSIDADE
CATÓLICA
PORTUGUESA

**DEPARTAMENTO DE
CIÊNCIAS DA SAÚDE**

INDUÇÃO CIRÚRGICA DE CANINOS MAXILARES RETIDOS

Dissertação apresentada à Universidade Católica Portuguesa para
obtenção do grau de mestre em

MEDICINA DENTÁRIA

Por

Romeu dos Santos Ribeiro Cardoso

Orientador

Prof. Doutor Alexandre Castro Caldas

Co-orientador

Dr. António Silva

Viseu 2013

RESUMO

A erupção dos caninos maxilares ocorre geralmente por volta dos 11-12 anos, sendo dos últimos dentes a posicionarem-se na arcada dentária superior. O processo embriológico de formação e erupção é bastante complexo traduzindo-se muitas vezes em anomalias de erupção. O canino maxilar é a segunda retenção mais frequente, depois do terceiro molar maxilar, com uma incidência aproximada de 2%. Os caninos retidos estão normalmente localizados por palatino e com predominância no sexo feminino.

No que concerne ao estudo, foi efetuada uma revisão bibliográfica da epidemiologia, etiopatogenia, diagnóstico e modalidades terapêuticas com maior ênfase à indução cirúrgica de caninos maxilares retidos com ou sem tratamento ortodôntico.

Realizou-se uma pesquisa de literatura clássica e de artigos científicos publicados nos últimos 10 anos, na base de dados da Medline e da Cochrane Library. A pesquisa foi limitada: *clinical trial, randomized controlled trial, review, meta-analysis e guidelines*.

A retenção dos caninos é geralmente diagnosticada tardiamente, no decurso de um exame clínico de rotina. O diagnóstico precoce de possível retenção permite um planeamento preventivo e terapêuticas conservadoras com melhor prognóstico. Para isso, é necessário em todos os casos, um exame clínico e radiográfico detalhado para confirmar o diagnóstico, de modo a determinar o grau de retenção e a localização exata dos caninos nos três planos do espaço. Consoante os dados clínicos apresentados é indicado um plano de tratamento específico, que poderá ser intercetivo e / ou corretivo.

Os caninos são fundamentais na estética facial e dentária e na oclusão funcional do paciente. Por isso, têm sido propostas várias técnicas cirúrgicas para promover de forma eficaz a sua colocação na arcada dentária, no entanto, somente com uma cooperação interdisciplinar entre os médicos dentistas generalistas e especialistas, será possível o tratamento preventivo ou cirúrgico destas anomalias.

Palavras-chave

Caninos maxilares retidos, tratamento intercetivo, exposição cirúrgica, erupção espontânea, tratamento cirúrgico-ortodôntico.

ABSTRACT

The eruption of the maxillary canines usually occurs around 11-12 years, and is the last teeth to position themselves in the upper arch. The process of embryological formation and eruption is quite complex translating into often anomalies eruption. The maxillary canine is the second most frequent retention after maxillary third molar, with an incidence of approximately 2%. The retained canines are usually located on the palatal and female predominance.

Regarding the study, was conducted a literature review of the epidemiology, pathogenesis, diagnosis and present the different therapeutic modalities with greater emphasis on the surgical induction of retained maxillary canines with or without orthodontic treatment.

We conducted a survey of classical literature and scientific articles published in the last 10 years, in the database of Medline and the Cochrane Library. The search was limited: clinical trial, randomized controlled trial, review, meta-analysis and guidelines.

The retention of canines is usually diagnosed late, during a routine clinical examination. Early diagnosis of possible retention allows planning preventive and conservative therapeutic with a better prognosis. Therefore, it is necessary in all cases, a detailed clinical and radiographic examination to confirm the diagnosis in order to determine the degree of retention and exact location of the canines in the three planes of space. Depending on the clinical data presented is indicated specific treatment plan, which may be interceptive and / or corrective.

The maxillary canines are critical in facial and dental aesthetics and functional occlusion. Therefore, various surgical techniques have been proposed for promote effectively their placement in the dental arch, however, only with interdisciplinary cooperation between general dentists and specialists, be possible preventive treatment or surgical such anomalies.

Keywords

Impacted maxillary canines, interceptive treatment, surgical exposure, spontaneous eruption, surgical-orthodontic treatment.

AGRADECIMENTOS

A todos os que participaram direta ou indiretamente na elaboração da tese de Mestrado.

À minha família, em especial aos meus pais, que foram sempre o grande alicerce em todas as fases da minha vida, e por isso aqui expresso uma enorme gratidão, por todos os ensinamentos que me inculcaram.

À minha namorada, pela ajuda, força e carinho, que sempre me ofereceu nos momentos em que mais precisei.

Aos orientadores e outros docentes pelos conhecimentos transmitidos, pela dedicação e tempo despendido na realização deste trabalho.

Aos amigos pelo apoio e entreaajuda demonstrada.

ÍNDICE GERAL

INTRODUÇÃO	1
REVISÃO DA LITERATURA	5
FISIOLOGIA	5
<i>Considerações anatômicas</i>	5
<i>Considerações mecânicas</i>	5
DEFINIÇÃO	6
PREVALÊNCIA E EPIDEMIOLOGIA	7
ETIOPATOGENIA	9
DIAGNÓSTICO	12
<i>Exame clínico</i>	12
<i>Exame radiológico</i>	17
TERAPÊUTICA.....	24
<i>Tratamento intercetivo</i>	25
<i>Tratamento corretivo</i>	37
<i>Extração cirúrgica do canino retido</i>	59
METODOLOGIA	63
OBJETIVOS.....	65
DISCUSSÃO	67
CONCLUSÕES	77
REFERÊNCIAS BIBLIOGRÁFICAS	79
ANEXOS	85

INTRODUÇÃO

A erupção dentária é o processo de migração da coroa dentária do seu lugar de desenvolvimento dentro do osso maxilar até à sua posição funcional na cavidade oral. A erupção dentária segue uma sequência determinada, com intervalos de tempo específicos. Se houver um atraso superior a seis meses, há necessidade de investigar se estamos perante uma agenesia ou retenção dentária.¹⁻⁴

Na bibliografia, é frequente observar que os termos retenção, inclusão e impactação são usados, alternadamente, de forma indistinta. No entanto, não são sinónimos, embora ambos designem alterações de erupção dentária.

Segundo Donado, a retenção define o dente que, chegada a sua época normal de erupção, ainda se encontra parcial ou totalmente retido no osso, sem erupcionar; a inclusão dentária corresponde a um dente retido, envolvido ou não pelo saco pericoronário com teto ósseo intacto; enquanto que encravamento/impactação é definido como um dente retido que já perfurou o teto ósseo, com abertura ou não do saco pericoronário, e que pode fazer a sua aparição na cavidade oral ou manter-se submucoso.⁵

O canino maxilar é a segunda retenção mais frequente, depois do terceiro molar maxilar, com uma incidência aproximada de 2%. Os caninos retidos estão normalmente localizados por palatino e com predominância no sexo feminino.¹

A etiopatogenia das anomalias de erupção dentária não é completamente conhecida sendo considerada multifatorial. Antropólogos afirmam que a evolução da espécie humana tem vindo a sofrer modificações craniofaciais importantes, nomeadamente, com o aumento da caixa craniana em detrimento dos maxilares, o que poderá ajudar a explicar o desenvolvimento anormal dos dentes, assim como a diminuição do número de dentes em cada individuo.^{1, 2, 4, 6-9}

Numa fase inicial, foram desenvolvidas novas técnicas de extração cirúrgica, específicas para estes dentes, com o intuito de resolver as patologias intrínsecas à sua posição anómala. Com o passar dos anos, as perspetivas

médico-dentárias foram-se modificando, existindo maior preocupação com a estética e função dentária, o que originou uma alteração progressiva dos conceitos terapêuticos. Neste contexto, a permanência dos caninos retidos superiores assume grande relevância, pelo que, atualmente, procura-se realizar um diagnóstico precoce e detalhado para impedir a sua retenção. Estes objetivos, deram origem a várias técnicas de tratamento intercetivo e corretivo.
1, 2, 4, 6-8, 10

Uma das características da retenção do canino superior é a ausência de sintomatologia. Normalmente, o diagnóstico é realizado no decorrer de um exame de rotina ou antes de um tratamento ortopédico.¹ É conveniente em todos os casos fazer um exame clínico e radiológico para confirmar o diagnóstico, de modo a determinar o grau de retenção e a localização exata dos caninos nos três planos do espaço.¹

Atualmente, a conduta praticável requer a colocação na arcada dentária de todos os dentes retidos com valor estético e funcional, desde que isso não coloque em risco os dentes vizinhos, e exista ou seja possível ganhar espaço suficiente na arcada para o seu posicionamento correto.^{1, 4} Várias técnicas podem ser realizadas, dependendo, de alguns fatores tais como: a idade do paciente; o desenvolvimento da dentição; a etiologia da retenção; a posição do dente retido; a existência de patologia associada; a oclusão e o espaço disponível na arcada dentária ou capacidade de obtê-lo.^{1, 2, 4, 6, 10-13}

A manutenção dos caninos superiores na arcada dentária é extremamente importante no âmbito da saúde oral, bem como, na harmonia facial, estética dentária, e em termos de oclusão. A perda precoce ou tardia dos caninos superiores induz a mutilações que muito dificilmente se conseguem tratar. O diagnóstico precoce e um plano de tratamento multidisciplinar previnem estas situações clínicas de compromisso.

O tema selecionado enquadra-se numa filosofia médico-dentária moderna, consistente num tratamento preventivo e conservador, assegurando sempre a estética e funcionalidade dentária. Com este estudo, pretende-se alertar os médicos dentistas da necessidade de manutenção destas peças dentárias na arcada dentária mesmo em situações clínicas de compromisso. E ainda, enfatizar e demonstrar que um diagnóstico precoce e detalhado

proporciona um tratamento mais fácil, conservador e com melhor prognóstico. A grande diversidade de terapêuticas de exposição cirúrgica implica uma escolha ponderada da parte dos médicos dentistas, baseada na evidência clínica e radiográfica detalhada.

REVISÃO DA LITERATURA

FISIOLOGIA

CONSIDERAÇÕES ANATÓMICAS

O canino superior, desde a sua fase de gérmen, que se encontra numa encruzilhada anatômica. A região do canino maxilar caracteriza-se por um espaço restrito, composto por osso compacto, mucosa espessa e limitada por orifícios cranianos. O osso esponjoso nesta área é particularmente compacto, tendo em conta a debilidade relativa da maxila. O osso cortical, que constitui a vertente palatino desta região também é espesso, tal como na demais abóbada palatina. Os limites da região do canino são: ¹

- Em apical, o soalho do seio maxilar. Acima e interiormente, a apófise ascendente da maxila que constitui o bordo lateral do orifício piriforme.

- Abaixo, a abóbada palatina e o canino decíduo por intermédio da sua raiz.

- Em anterior, a cortical óssea externa que constitui a parede vestibular que, em caso de erupção normal, constituirá a eminência canina. Na sua porção medial, o osso apresenta uma depressão denominada por fossa canina.

- Por distal, a raiz do primeiro pré-molar.

- Por mesial, a raiz do incisivo lateral e o bordo lateral do orifício piriforme.

CONSIDERAÇÕES MECÂNICAS

A erupção dentária é o processo de migração da coroa dentária do seu lugar de desenvolvimento dentro do osso maxilar até à sua posição funcional na cavidade oral.

A erupção dentária deve ser considerada como um processo multifatorial, existindo uma relação inexorável de causa-efeito, e nenhuma teoria por si só oferece a explicação mais adequada. O processo de erupção dentária tem sido associado a todo o tipo de alterações que envolvam os tecidos dentários ou adjacentes, tais como a formação da raiz, as pressões

hidrostáticas vasculares e pulpares, a contração do colagénio no ligamento periodontal, a motilidade dos fibroblastos adjacentes, assim como, o crescimento do osso alveolar. ¹ Processo este que segue uma sequência determinada, e em intervalos de tempo específicos. ¹

Os caninos maxilares estão entre os últimos dentes a desenvolver-se e são os que apresentam um maior período de desenvolvimento, descrito por Moyers como tendo o caminho mais difícil e tortuoso de erupção do que qualquer outro dente. ^{2, 6, 8, 14} Aos 3 anos a coroa do canino encontra-se profunda, dirigida mesialmente e ligeiramente para palatino. O dente vai-se movendo em direção ao plano oclusal, verificando-se uma verticalização gradual até embater com a face distal da raiz do incisivo lateral. Desta feita, o dente é desviado para uma posição mais vertical, no entanto, muitas vezes irrompe para a cavidade oral ainda com uma inclinação mesial acentuada. A inclinação mesial do canino em relação à linha média aumenta até uma angulação máxima verificada por volta dos 9 anos. ^{8, 15}

Estes aspetos anatómicos e mecânicos associados ao canino maxilar poderão estar na origem da sua retenção ou erupção ectópica. ^{1, 2} Se houver um atraso superior a seis meses, há necessidade de investigar se estamos perante uma agenesia ou retenção dentária. ¹

DEFINIÇÃO

Na bibliografia, é frequente observar que os termos retenção, inclusão e impactação são usados, alternadamente, de forma indistinta. No entanto, não são sinónimos, embora ambos designam alterações de erupção dentária. ^{1, 5}

Segundo Escoda, impactação refere-se à detenção da erupção de um dente provocada por qualquer barreira física detetável clinicamente ou radiograficamente, ou por uma posição anormal do dente. Em casos em que não se consegue identificar uma barreira física ou uma posição e desenvolvimento anormal como explicação para a interrupção da erupção de um germen dentário que ainda não irrompeu na cavidade oral, designa-se de retenção primária. A detenção da erupção do dente após seu aparecimento na cavidade oral sem que exista uma barreira física no seu trajeto eruptivo, ou uma posição anormal do dente é chamada de retenção secundária. Por outro

lado, um dente incluso é aquele que permanece dentro do osso e, portanto, o termo inclusão engloba os conceitos de retenção primária e impaction óssea. Dentro da inclusão, podemos diferenciar a inclusão ectópica da inclusão heterotópica.¹

Para Donado, a retenção define o dente que, chegada a sua época normal de erupção, ainda se encontra parcial ou totalmente retido no osso, sem erupcionar; a inclusão dentária corresponde a um dente retido, envolvido ou não pelo saco pericoronário e com o teto ósseo intacto; enquanto que encravamento / impaction é definido como um dente retido que já perfurou o teto ósseo, com abertura ou não do saco pericoronário, e que pode fazer a sua aparição na cavidade oral ou manter-se submucoso.⁵

Existem portanto diversas definições para “retenção”. A retenção pode ser definida como um dente não erupcionado após o desenvolvimento completo da raiz; um dente não erupcionado quando o dente correspondente contralateral se encontra erupcionado pelo menos há 6 meses e com a raiz completamente formada; a condição em que o dente está incorporado no alvéolo e bloqueado pelo osso, dentes adjacentes, ou outros obstáculos que não permitem o seu posicionamento na cavidade oral. Assim como, em dentes em que a erupção está significativamente retardada e não existe nenhuma evidência clínica ou radiográfica de que a erupção seja provável de acontecer.
2, 16-22

Baccetti et al. definiram que para além do 5º estágio (CS5) de maturação vertebral cervical, que ocorre em média 1 ano após o fim da fase de crescimento da adolescência, os caninos deslocados podem ser definidos como caninos retidos. A diferenciação entre retenção canina e erupção retardada é fundamental para a estratégia de tratamento.^{18, 23}

PREVALÊNCIA E EPIDEMIOLOGIA

Segundo a estatística de Bertin-Cieszynki, referente à frequência de retenções dentárias, os dentes mais afetados por esta anomalia são os sisos inferiores e caninos superiores. A maioria das estatísticas sobre a frequência de retenções dentárias é semelhante à de Bertin-Cieszynki (quadro 1).^{1, 5}

Quadro 1

Frequência de retenções dentárias

Terceiro molar inferior	35%
Canino superior	34%
Terceiro molar superior	9%
Segundo pré-molar inferior	5%
Canino inferior	4%
Incisivo central superior	4%
Segundo pré-molar superior	3%
Primeiro pré-molar inferior	2%
Incisivo lateral superior	1,5%
Incisivo lateral inferior	0,8%
Primeiro pré-molar superior	0,8%
Primeiro pré-molar inferior	0,5%
Segundo molar inferior	0,5%
Primeiro molar superior	0,4%
Incisivo central inferior	0,4%
Segundo molar superior	0,1%

Todos os autores estão de acordo ao considerar a elevada frequência de dentes retidos, o que não coincide são os dados estatísticos referentes a cada dente. Donado acredita que as percentagens anteriormente referidas têm vindo a sofrer algumas modificações nomeadamente com a diminuição da frequência dos caninos retidos maxilares. De tal forma que na literatura encontrada, a retenção do canino maxilar é considerada a segunda mais comum, seguida dos terceiros molares. Os dados estatísticos não são unânimes tendo-se constatado uma prevalência aproximada de 2% da população, variando consoante a população em estudo. A incidência de retenção do canino na maxila é em muito maior do que na mandíbula e é duas vezes mais frequente em mulheres do que em homens. De todos os pacientes que apresentam retenção do canino maxilar, cerca de 8% tem retenção bilateral. Aproximadamente um terço dos caninos retidos maxilares estão localizados vestibularmente, e dois terços estão localizados palatinamente. ^{2, 4, 6, 7, 10, 24-27}

Tendo como base os estudos publicados por Fleury, a posição mais comum dos caninos maxilares retidos em termos transversais é a posição palatina (87%). No entanto, não podemos desprezar as outras variedades menos comuns, como a retenção por vestibular, pelo que é sempre necessário realizar um estudo radiográfico correto para determinar a posição dos dentes retidos e verificar as relações com as estruturas vizinhas. Há que também ter em consideração uma posição intermédia, quando a coroa se encontra por vestibular e raiz por palatino ou vice-versa. ¹

Os caninos retidos podem ainda ocorrer numa posição heterotópica, assim como, numa posição vertical, oblíqua ou horizontal. A retenção vestibular é mais provável de apresentar uma angulação vertical favorável, enquanto que, a retenção palatina é mais propensa de se manifestar com angulação horizontal. ^{3, 26, 28} Os caninos retidos apresentam, comumente, uma rotação de 60° a 90° em relação ao seu próprio eixo longitudinal. ¹

ETIOPATOGENIA

A etiopatogenia das anomalias de erupção dentária não é completamente conhecida, sendo multifatorial. A causa primária desta anomalia peculiar está associada com a própria origem da espécie humana e sua evolução desde *Homo habilis* ao homem moderno, resultante de estilos de vida e comportamentos distintos. ¹

Antropólogos afirmam que com o passar dos anos o ser humano tem vindo a sofrer modificações craniofaciais importantes, nomeadamente, o aumento da caixa craniana em detrimento dos maxilares. Este aumento da discrepância ósseo-dentária poderá ajudar a explicar a ocorrência de anomalias de posição e de desenvolvimento dos dentes assim como a diminuição do número de dentes em cada indivíduo. ¹

Para Escoda a elevada frequência de retenção do canino superior deve atender a fatores etiológicos particulares, designadamente:

- Involução dos maxilares. A maxila em menor grau do que a mandíbula, sofreu uma involução filogenética com diminuição do seu volume total, que

causa um conflito de espaço para os dentes. O osso facial maxilar é também o mais propenso a alterações ambientais.

- Posição anatômica próxima dos processos embriológicos dos dentes vizinhos, primeiro pré-molar e incisivo lateral.

- Trajeto de erupção longo e complexo, com orientação frequentemente desfavorável. Além disso, o primeiro pré-molar e o incisivo lateral erupcionam antes do canino, o que dificulta a seu irrompimento podendo verificar-se falta de espaço para o seu posicionamento final.

- Anomalia de “gubernáculum dentis”, que não está em conformidade com a cúspide do canino. Atualmente isso é explicado pela ação de duas forças opostas: o crescimento ântero-posterior do seio maxilar e pósterio-anterior da pré-maxila.

Existem outros fatores etiológicos mas com uma importância secundária.

¹ Vários autores têm proposto a divisão dos fatores etiológicos em três categorias: fatores locais, sistêmicos e genéticos (quadro 2). ^{1-4, 6, 7, 10, 19, 24, 25, 29,}

30

Quadro 2

Fatores etiológicos associados com os caninos retidos		
Locais	Sistêmicas	Genética
Espessamento de osso e dos tecidos moles subjacentes	Deficiências endócrinas	Hereditariedade
Falta de espaço na arcada dentária	Doenças febris	Gérmen dentário mal posicionado
Dente supranumerário	Irradiação	Presença de fissura alveolar
Cisto ou tumor	Síndrome de Gardner	
Falha na reabsorção da raiz do canino decíduo	Disostose cleidocraniana	
Retenção prolongada ou	Síndrome	

perda precoce do canino decíduo	Yunis-Varon
Anquiloze do canino permanente	
Dilaceração da raiz do canino permanente	
Ausência de incisivo lateral	
Variação no tamanho da raiz do incisivo lateral	
Variação no tempo de formação da raiz do incisivo lateral	
Fatores iatrogênicos	
Fatores idiopáticos	

Em casos especiais de pacientes com fissura palatina e lábio leporino a presença de canino retido geralmente ocorre por falta de osso alveolar, falta de espaço ou pela presença de cicatriz cirúrgica. Se não for possível antecipar e recolocar ortodonticamente o dente, procede-se à sua remoção. No entanto, se o canino estiver formado e acessível, a realização de um enxerto de osso autógeno na maioria das vezes facilita a sua erupção através deste tecido ósseo.¹

Num estudo realizado por Jacoby observou-se que 85% dos caninos retidos por palatino tinham espaço suficiente para erupcionarem, enquanto nos caninos retidos por vestibular apenas 17%. Por conseguinte, concluiu-se que a retenção vestibular está normalmente associada com uma discrepância dento-maxilar quer por hipoplasia da maxila, diminuição do comprimento da arcada dentária, ou pelo tamanho excessivo do canino.^{1, 4, 6, 10, 29, 31}

Quanto à retenção palatina há uma maior incógnita, existindo atualmente duas grandes teorias: a teoria guia e a teoria genética. A teoria guia afirma que o excesso de espaço na arcada dentária resultante da ausência ou malformação da raiz do incisivo lateral, faz com que o canino perca o seu caminho e entre em erupção de forma inadequada, pelo fato o canino

permanente precisa da barreira distal da raiz do incisivo lateral para guiá-lo à posição oclusal correta. ^{2, 4, 6, 8, 10, 32, 33}

A teoria genética reivindica que as retenções dos caninos por palatino resultam da combinação de múltiplas expressões de genes que causam anomalias dentárias devido a uma perturbação no desenvolvimento da lâmina dentária. Baccetti et al. relatou que os caninos retidos por palatino estão geneticamente associados com anomalias dentárias, tais como hipoplasia do esmalte, infraoclusão dos molares primários, aplasia dos segundos pré-molares e incisivos laterais superiores pequenos. ^{2, 4, 6, 8, 10, 32-34}

Becker relatou um aumento de 2,4 vezes na incidência dos caninos retidos por palatino perante a ausência de incisivos laterais em comparação com a população geral. Permanece incerto, contudo, se a anomalia no incisivo lateral é um fator causal local ou se o deslocamento dos caninos resulta de uma influência genética de desenvolvimento. ^{3, 4, 35}

DIAGNÓSTICO

EXAME CLÍNICO

A erupção do canino superior geralmente ocorre por volta dos 11-12 anos, mas o diagnóstico da retenção é feito geralmente de forma tardia o que pode comprometer o resultado final do tratamento. O diagnóstico precoce é da responsabilidade do médico dentista generalista. ¹

O melhor momento para começar a avaliar uma possível retenção é durante o período de dentição mista precoce, por volta dos 8 anos, porque o diagnóstico precoce de uma anomalia dentária pode indicar um risco aumentado de aparecimento posterior de outros. O reconhecimento de distúrbios dentários na dentição mista precoce como incisivos laterais com forma conóide ou ausência deles, hipoplasia de esmalte, aplasia de segundos pré-molares, e infraoclusão de molares decíduos podem ser indicadores de possível retenção canina. ^{2, 8, 36}

Uma das características da retenção do canino maxilar é a ausência de sintomatologia, na maioria dos casos (80%). No paciente adolescente, normalmente, o diagnóstico é realizado no decorrer de um exame de rotina ou

antes de um tratamento ortopédico. No adulto, o diagnóstico é mais comum ocorrer num exame radiológico fortuito, no decorrer de um exame de rotina, ou com finalidade de um tratamento protético. Apenas em 20% dos casos, a presença de retenção é acompanhada por complicações sendo este o motivo da consulta. ^{1, 4} Para Fleury, as complicações de caninos retidos e sua frequência são as seguintes: ¹

- Mecânicas (rizólise ou deslocamento dos dentes vizinhos): 7% dos casos.

- Infeciosas (acidentes de erupção, necrose de dentes vizinhos): 14% dos casos.

- Cisto folicular: 12% dos casos.

- Neurológicas (nevralgia): 8% dos casos.

Shafer et al. sugeriram os seguintes danos associados à retenção canina: ¹⁰

- Mau posicionamento vestibular ou lingual do dente retido;

- A migração dos dentes vizinhos e perda de comprimento da arcada;

- Reabsorção interna da raiz do dente retido;

- Formação de quisto dentígero;

- Reabsorção externa da raiz do dente retido, bem como dos dentes vizinhos;

- Infecção particularmente associada à erupção parcial;

- A dor diferida e combinação de sequelas supramencionadas.

Donado refere, neste contexto, que todo o dente retido é um cisto folicular em potência, e que o epitélio deste cisto juntamente com embriogênese anormal tem maior potencialidade para produzir tecidos dentários e acumulações de células ameloblásticas dando origem a ameloblastomas. ^{1, 5, 10}

A reabsorção radicular dos incisivos laterais vizinhos é a complicação mais importante verificada no caminho eruptivo anormal do canino dentro do processo dento-alveolar, comprometendo assim a sua longevidade. Aproximadamente 80% dos dentes com reabsorção radicular são incisivos

laterais. Infelizmente, a reabsorção da raiz dos incisivos é quase impossível de diagnosticar clinicamente devido à falta de sintomas. De acordo com os resultados de Ericson e Kurol, quando a cúspide do canino se encontra posicionada a mesial do incisivo lateral, o risco de complicações aumenta três vezes, sendo responsável por aproximadamente 40% das reabsorções. Além disso, o risco de reabsorção aumenta em 50%, quando o ângulo de inclinação eruptiva é superior a 25°. ^{3, 8, 24, 28}

Num outro estudo, Ericson e Kurol verificaram que perante a erupção normal dos caninos, apenas 3 incisivos laterais sofreram ligeira reabsorção, enquanto que em pacientes com erupção ectópica do canino, 48% tinham reabsorvido os incisivos laterais durante a erupção. ^{8, 37} Estima-se que em 0,71% das crianças na faixa etária de 10-13 anos, os incisivos permanentes sofrem reabsorção por causa da erupção ectópica dos caninos superiores. ^{3, 4, 10, 37, 38} A prevalência é maior no sexo feminino. Usando a tomografia computadorizada de feixe cônico, tem vindo a ser constatado que 27% a 38% dos incisivos laterais adjacentes e 9% a 23% dos centrais adjacentes são afetados com a reabsorção radicular provocado pela proximidade do canino retido. ^{7, 14, 37, 39, 40}

Estas complicações potenciais enfatizam a necessidade de observação atenta do desenvolvimento, e da erupção destes dentes durante consultas periódicas de rotina na fase de crescimento da criança. A deteção precoce da erupção ectópica e de potenciais problemas de reabsorção proporciona uma atuação preventiva podendo assim minimizar ou solucionar estes problemas. ^{10, 15}

O exame clínico inclui a inspeção da arcada dentária geral, palpação de proeminência canina, mobilidade dos caninos decíduos, revisão da idade cronológica do paciente e dos padrões de erupção, e esfoliação da dentição. ²

INSPEÇÃO

Uma inspeção detalhada da cavidade oral pode-nos levar a suspeitar da presença de retenção dos caninos. Bishara definiu como sinais clínicos possíveis de retenção dos caninos: retenção do canino primário acima dos 14, 15 anos; ausência da protuberância vestibular do canino; assimetria na

protuberância canina relativamente ao canino contralateral; presença de protuberância palatina, retardo da erupção, inclinação distal ou migração do incisivo lateral.^{2, 4, 6-8, 10, 24}

Por outro lado, para Escoda estes sinais, denominados indiretos, são determinados pela ausência do dente na arcada e pela verificação de um dos seguintes dados clínicos:¹

- Presença prolongada do canino decíduo na arcada dentária. Em pacientes adolescentes (14-15 anos), este sinal é um dos mais indicativos, uma vez que apenas dois fenômenos podem levar a esta situação: a agenesia e a retenção dos caninos permanentes.

- Persistência do espaço edêntulo que deve ocupar o canino permanente. Normalmente, a persistência do canino decíduo preserva o espaço da arcada dentária, necessário para a erupção do canino permanente, no entanto, se este não estiver presente, o espaço normalmente é fechado quer por mesialização dos molares e pré-molares, distalização dos incisivos, aparecimento de diastemas nos incisivos ou por motivos de desarmonia dentomaxilar. O espaço necessário para a colocação correta de um canino permanente na arcada é de 8 ± 2 mm.

- Deslocamento dos dentes adjacentes. A presença de canino retido permanente, com trajeto eruptivo anômalo, pode causar o deslocamento dos dentes vizinhos, determinando rotações, vestibuloversões, palatoversões, distoversões ou mesioversões desses dentes, originando assim alterações de má oclusão e prejuízo estético. A anomalia mais comum é o deslocamento distal da coroa do incisivo lateral com rotação sobre o seu eixo e vestibuloversão, embora dependendo da posição do canino poderão ocorrer diferentes deslocamentos. Se o incisivo lateral apresentar uma inclinação vestibular assinalável, a coroa do canino retido está normalmente situada por vestibular da raiz do incisivo lateral. A retenção do canino por palatino por norma não afeta a posição do incisivo lateral, porém caso se verifique, este apresenta-se com a coroa palatinizada.

- Relevos da mucosa. Este é um dos sinais mais indicativos. A presença de um relevo anormal, por vestibular ou palatino, na ausência do

canino permanente na arcada dentária, geralmente corresponde à coroa do canino ou mesmo à sua raiz. No entanto, em alguns casos, o aparecimento de tumores na região de canino, localizados preferencialmente em posição palatina, pode induzir em erro o diagnóstico.

- Fístulas. A existência de uma fístula ativa, junto com outros sinais, pode indicar a existência de uma complicação infecciosa num canino retido. Geralmente, as fístulas estão localizadas por palatino, acompanhadas ou não de fenômenos inflamatórios.

- Alterações na coloração dos dentes vizinhos. A lesão apical destes dentes provocada pela coroa dos caninos retidos pode levar em alguns casos a necrose pulpar, com conseqüente escurecimento do dente.

- Posicionamento do canino retido. Como já supracitado na maioria dos caninos retidos por palatino existe espaço suficiente para erupcionarem, ao contrário do que se verifica nos caninos retidos por vestibular.

PALPAÇÃO

A palpação complementa o exame clínico da cavidade oral no diagnóstico da retenção do canino tornando-o mais fidedigno. Os caninos retidos podem ser detetados a partir dos 8 anos de idade. Através de uma palpação cuidada, no caso do canino em posição palatina, será evidente um relevo da mucosa, que num caso normal encontrar-se-ia na porção mais anterior do palato. No canino em posição vestibular, a palpação raramente é concludente, sendo confundível pela raiz do incisivo lateral ou do primeiro pré-molar. A palpação pode também induzir em erro em casos de posição intermediária do canino retido em que o ápex encontra-se por vestibular e a coroa por palatino. ¹

Menos frequente, embora muito importante é a constatação de uma proeminência de maior vulto, dura ou renitente, que sugere a presença de um tumor ou um quisto folicular associado com a retenção. A percepção de flutuação indicará a presença de fenômenos infecciosos que são frequentemente evidentes clinicamente, pela presença de fístulas. Se a flutuação ocorrer tanto no lado vestibular como em palatino, estará associada a perda óssea substancial de origem infecciosa ou tumoral. ¹

Ericson e Kurol observaram que os caninos que são palpáveis numa posição normal aos 8 a 10 anos, tem um bom prognóstico de erupção. Se a eminência vestibular está ausente, deve-se suspeitar de distúrbio na erupção do canino permanente sendo necessário a confirmação radiográfica. No entanto, a ausência da “protuberância canina” em idades jovens nem sempre é indicativo da retenção dos caninos. ^{1, 4, 10, 24, 25}

Ericson e Kurol verificaram que 29% dos caninos retidos não são palpáveis até aos 10 anos, 5% não são palpáveis até aos 11 anos, e apenas 3% não são palpáveis depois desta idade. ^{6, 10, 38}

Por estas evidências, a avaliação médica deve ser sempre coadjuvada com a avaliação radiográfica. ¹⁰

EXAME RADIOLÓGICO

A avaliação da posição dos caninos retidos é a chave para determinar a viabilidade de um procedimento cirúrgico adequado, bem como a melhor direção para aplicar forças ortodônticas. O estudo radiográfico de caninos retidos deve esclarecer as seguintes questões: ^{1, 4}

- Posição em relação à arcada dentária nos três planos do espaço;
- Relação com os dentes e estruturas anatômicas vizinhas importantes;
- Orientação e localização da coroa e do ápice;
- Complicações com significado radiográfico (infecciosas, tumorais, mecânicas);
- Estado das estruturas periodontais (osso alveolar, ligamento periodontal);
- Tamanho e forma dos dentes.

RADIOGRAFIA PANORÂMICA

O diagnóstico de retenção dentária é geralmente realizado a partir de uma radiografia panorâmica. No entanto, deformações e artefactos que caracterizam esta técnica limitam a sua utilidade, não permitindo diagnosticar de maneira fiável a posição do canino e exigirão radiografias adicionais. Em

qualquer caso, é o primeiro exame radiográfico solicitado perante a suspeita de retenção dentária. ^{1, 2, 41}

Segundo um estudo de Granollers, a partir de medições cefalométricas, é possível determinar se a posição do canino retido maxilar é favorável ou desfavorável, a fim de escolher o tratamento mais adequado. ^{1, 2, 6, 24}

Ericson e Kurol propuseram a previsão da retenção canina através da avaliação da angulação, distância, e do sector dos caninos por meio da radiografia panorâmica (quadro 3). Ou seja, quanto mais profunda a ponta da cúspide em relação ao plano oclusal, quanto mais perpendicular em relação à linha média inter-incisiva, e quanto mais próxima em relação à linha média, maior a probabilidade de ocorrer retenção dentária e maior será o tempo de tratamento. ^{2, 7, 8, 25, 42-44}

Quadro 3

Previsão da retenção canina		
Ângulo α	Ângulo formado entre a linha média do canino retido e a linha média inter-incisiva.	Valor normal = 20-53 graus
Distância d	Distância entre a ponta da cúspide do canino retido e o plano oclusal.	Valor normal = 7-26 mm
Sectores	Área na qual a cúspide do canino retido está situada.	
	Sector 1	Entre a linha média inter-incisiva e a linha média do incisivo central.
	Sector 2	Entre a linha média do incisivo lateral e central.
	Sector 3	Entre a linha média do incisivo lateral e primeiro pré-molar.

Muitos estudos têm mostrado que a posição méso-distal tem maior índice de causa-efeito permitindo uma previsão mais assertiva. Warford et al.

assim como outros autores, por intermédio de radiografias panorâmicas, verificaram a sobreposição dos caninos retidos com o incisivo lateral em aproximadamente 80% dos casos. Esta análise determinou que a sobreposição canina até à linha média do incisivo lateral, representa uma probabilidade muito grande de futura retenção.^{2, 8, 16, 42}

Além disso, um canino retido que esteja mais próximo da linha média do incisivo lateral, ou que a ponta da cúspide esteja a mesial dessa mesma referência, é mais provável que se encontre retido por palatino, e as reabsorções radiculares são também mais frequentes.^{2, 42, 45, 46} Se a ponta da cúspide do canino radiograficamente sobrepõe a raiz do incisivo lateral adjacente e é palpada vestibularmente, é de suspeitar a presença de retenção vestibular.⁷

Em 2007, Crescini et al. realizaram um estudo que tinha como objetivo avaliar a influência das variáveis radiográficas de pré-tratamento, relativamente à duração da tração ortodôntica e ao estado periodontal pós-tratamento dos caninos superiores retidos, com abordagem cirúrgico-ortodôntica fechada.⁴³ No presente estudo, perante uma grande amostra de caninos retidos (168 caninos), não foi evidente nenhuma associação significativa entre a idade, sexo e posição vestibulo-palatina da retenção relativamente à duração do tratamento ortodôntico. Por outro lado, as variáveis de pré-tratamento evidenciadas nas radiografias panorâmicas influenciaram significativamente a duração do tracionamento ortodôntico ativo. Nomeadamente, para cada mm de d-distância da cúspide do canino retido ao plano de oclusão foi preciso aproximadamente mais 1 semana de tração, cada 5° de abertura do α -ângulo exigiu cerca de 1 semana a mais de tração e a retenção no setor 1 necessitou aproximadamente de 6 semanas mais de tracionamento ortodôntico quando comparado a uma retenção no setor 3. Tendo em conta a d-distância nas radiografias panorâmicas, os autores relataram uma duração média de tratamento de 23 meses e 8 dias no caso de uma distância a partir do plano oclusal menor que 14 mm, e uma duração média de tratamento de 31 meses e 1 dia, quando a distância era superior a 14 mm. Crescini et al. chegaram portanto à conclusão de que as características radiográficas pré-tratamento avaliadas nas

radiografias panorâmicas são indicadores úteis para estipular a duração do tracionamento ortodôntico. ⁴³

Zuccati et al. relataram que o tempo de tratamento ortodôntico em pacientes com caninos retidos era proporcional à idade do paciente, à distância, e ao s-sector, tendo constatado ainda uma menor correlação, inversamente proporcional, ao α -ângulo da retenção. Esta informação permite fazer uma previsão mais realista da duração e do custo final do tratamento. ⁴⁷

No que diz respeito ao estado periodontal, Crescini et al. verificaram que os caninos previamente retidos exibiram bolsas periodontais em média de 2,5 mm e uma quantidade de tecido queratinizado em média de 4,4 mm, consideradas medidas adequadas. Não houve diferenças significativas a nível periodontal no final do tratamento ortodôntico-cirúrgico em relação à idade, sexo, localização vestibulo-palatina da retenção, nem mesmo relativamente à posição radiográfica pré-tratamento do canino retido. Assim as características radiográficas pré-tratamento avaliadas nas radiografias panorâmicas não permitem prever o estado periodontal final dos caninos retidos ortodôntico-reposicionados. ⁴³

Os estudos de Zasciurinskiene et al., estão de acordo com Crescini et al. na medida que foram observadas condições periodontais clinicamente aceitáveis tanto nos caninos anteriormente retidos como nos dentes adjacentes, apresentando ainda assim bolsas periodontais com valores aumentados mas inferiores a 4mm. Por essa razão, Zasciurinskiene et al. concluíram que as condições periodontais dos caninos e dentes adjacentes após o tratamento cirúrgico-ortodôntico dependem da posição vertical e horizontal inicial do canino retido ainda que clinicamente esses prejuízos não sejam significativos. Estes parâmetros tiveram maior influência, principalmente, nos dentes adjacentes, que são sujeitos a maiores forças intrusivas e de torque da raiz, durante a extrusão, no movimento distal e alinhamento do canino retido. Em termos de recessão gengival não foram encontrados valores significativamente distintos. ^{4, 12}

RADIOGRAFIA OCLUSAL

Estas radiografias fornecem informações sobre a direção vestibulo-lingual da coroa e da raiz do canino, e da distância entre a linha média inter-incisiva e a posição dos caninos. A desvantagem prende-se na pouca informação disponível em relação à posição vertical dos caninos. Conjuntamente com a radiografia periapical podem identificar a posição dos caninos retidos com precisão. ^{2, 4, 10}

RADIOGRAFIA PERIAPICAL

Não sendo fiável para definir a posição espacial dos caninos permite apenas avaliar os relacionamentos no plano frontal, sendo de interesse determinar: ¹

- Morfologia da coroa e raiz;
- Distância entre o dente retido e o processo alveolar, e a proximidade das raízes dos dentes vizinhos. Também podemos averiguar a distância entre o canino retido e as fossas nasais ou o seio maxilar;
- Direção do canino: se a sua posição é vertical, horizontal ou oblíquo;
- Existência de patologia associada aos dentes vizinhos;
- Estrutura e densidade do osso alveolar adjacente;
- Cisto folicular associado;
- Presença de anquilose;
- Presença de reabsorção do canino ou dos dentes vizinhos;
- Dentes supranumerários;
- Tumores associados.

O método tradicional mais amplamente usado para localizar os caninos retidos tem sido a técnica dupla, baseada na chamada regra de Clark ou “regra do objeto vestibular”. O seu fundamento é um princípio básico da perspetiva: se um observador em movimento focar o seu olhar em dois objetos próximos, a relação de perspetiva entre os dois objetos altera-se, à medida que se distancia. Esta técnica consiste em fazer duas radiografias periapicais com diferentes angulações méso-distais e através da regra same-lingual-opposite-buccal (SLOB) determinar a posição vestibulo-lingual do dente. A interpretação

radiográfica da regra SLOB é conseguida com obtenção da segunda radiografia, assim, ao movimentar a ampola radiográfica no sentido distal e na imagem radiografia o dente em questão também se movimentar distalmente, conclui-se que o dente situa-se por palatino. Por outro lado, se o canino retido estiver localizado vestibularmente, a coroa do dente movimenta-se mesialmente. ^{1-4, 6, 10, 24, 33, 41}

Em casos de retenção bilateral poderá ser efetuada uma radiografia oclusal e duas periapicais, uma de cada lado, para determinar a posição dos dois caninos, baseado no princípio da técnica dupla ou “paralaxe”.

Outra possibilidade é realizar duas radiografias periapicais na mesma área, mudando o ângulo vertical da ampola radiográfica em cerca de 20°. Se o canino estiver numa posição vestibular mover-se-á na direção oposta à fonte emissora de radiação. ^{1, 10}

RADIOGRAFIA DE PERFIL

Para avaliar as relações no plano ântero-posterior pode ser indicada uma radiografia de perfil. Os caninos superiores podem ser localizados facilmente, nesta radiografia, por volta dos 8 ou 9 anos. A inclinação dos caninos deve ser paralela aos incisivos maxilares, assim, caso a coroa do canino retido esteja localizada à frente da raiz do incisivo central, este encontra-se posicionado por vestibular. Estas radiografias são fundamentais para todos os pacientes antes de iniciarem o tratamento ortodôntico. Esta técnica radiográfica tem como grande desvantagem a sobreposição. ^{1, 2, 4, 7}

RADIOGRAFIA PÓSTERO-ANTERIOR

A radiografia póstero-anterior tem sido sugerida como uma outra opção para detetar precocemente os caninos retidos. Aos 8 anos, os caninos superiores devem ter inclinação medial, com as coroas dentárias abaixo do ápice do incisivo lateral e abaixo do bordo lateral da cavidade nasal. Sambataro et al., mostraram que a proximidade da cúspide dos caninos retidos em relação à linha média facial na fase de dentição mista precoce (8-9 anos), representa uma elevada probabilidade de retenção dos caninos permanentes. Alguns parâmetros, tais como a largura intercanina, o tamanho do folículo, a simetria e

a largura da cavidade nasal pode estar associado com o aumento da probabilidade de retenção dos caninos superiores. Por este motivo a técnica pósterio-anterior é uma ferramenta útil para identificar a posição espacial do canino no início do período de dentição mista. Contudo, este método fornece apenas imagens bidimensionais com algum grau de sobreposição, e devido à exposição de radiação extra a sua indicação restringe-se principalmente na presença de assimetrias esqueléticas e/ou problemas transversais. Ainda que tenham indicação para pacientes que apresentem outras anomalias dentárias relacionadas com uma maior prevalência de retenção canina, nestes casos é preferível o uso da tomografia computadorizada.^{2, 8, 45}

TOMOGRAFIA COMPUTORIZADA

Mais recentemente, com a tomografia computadorizada tornou-se possível a reconstrução dos tecidos duros tridimensionalmente, sem qualquer sobreposição, permitindo identificar a posição exata e a forma dos caninos retidos. Além disso, é muito útil na avaliação de possíveis danos para os dentes adjacentes e quantificação de osso circundante. Bjerklin e Ericson, por comparação com os métodos radiológicos convencionais, verificaram que a quantidade de reabsorção dos incisivos detetada pela tomografia computadorizada foi de aproximadamente 50% superior. A reabsorção na superfície vestibular ou palatina da raiz dos incisivos pode ser especialmente difícil de detetar com a radiografia convencional.^{2, 14, 28, 37}

A principal desvantagem é o aumento da quantidade de exposição à radiação, assim como, o custo elevado, o tempo despendido e questões médico-legais que limita o seu uso rotineiro.^{2, 4, 10, 48-50}

Em diversos estudos, a complementação desta técnica radiográfica no diagnóstico dos caninos retidos, tem reportado alterações no planeamento terapêutico em comparação com as técnicas convencionais.^{1, 2, 14, 48, 51, 52}

Atualmente a tomografia computadorizada de feixe cônico (CBCT) é o exame radiográfico “gold standard” na avaliação dentária. Com a CBCT conseguiram-se algumas melhorias, nomeadamente, a diminuição de quantidade de exposição radiográfica. No entanto, mesmo quando a dose de radiação efetiva é reduzida em 98% comparativamente aos sistemas de

tomografia computadorizada convencionais, mantém-se 4 a 15 vezes maior do que a radiação de uma única radiografia panorâmica. Como Kokich afirmou "será que os benefícios com este tipo de exame superam o risco potencial para o paciente? A responsabilidade é nossa ". Portanto, o ortodontista deve considerar bem os custos-benefícios antes de pedir esta radiografia. ^{2, 7, 8, 41, 53,}
54

Wriedt et al. sugeriram recentemente que a utilização de um pequeno volume de CBCT pode-se justificar como complemento de uma radiografia panorâmica de rotina nos seguintes casos: quando a inclinação do canino na radiografia panorâmica for superior a 30°; quando se suspeita de reabsorção da raiz dos dentes adjacentes, e/ou quando o ápice do canino não é nitidamente perceptível na radiografia panorâmica, levando a suspeitar de dilaceração da raiz. ⁴⁹

TERAPÊUTICA

Todos os dentes retidos com valor estético e funcional devem ser colocados na arcada, desde que isso não coloque em risco os dentes vizinhos e desde que exista ou seja possível ganhar espaço suficiente na arcada para o seu posicionamento correto. ¹

O tratamento deve ser precoce por forma a poder atuar em dentes com força eruptiva, por razões estéticas e para evitar que os dentes se desviem e erupcionem numa posição anormal. ¹

Inicialmente, o interesse pela retenção dos caninos superiores tinha origem na necessidade de tratar as patologias associadas intrinsecamente ao seu mau posicionamento no maxilar, ou seja, acidentes mecânicos, infecciosos e tumorais ocasionados pela sua posição anómala. Como consequência disso houve um progresso nas técnicas de extração cirúrgica destes dentes. Mais recentemente, o crescente conhecimento da sua importância estética e seu papel chave na oclusão produziu uma modificação progressiva dos conceitos terapêuticos. Adotando-se uma atitude mais conservadora, orientada para movimentar o dente para a arcada e integrá-lo funcionalmente. Também se procura realizar um diagnóstico precoce, antes dos 12 ou 13 anos, a fim de evitar a retenção. Estes objetivos, deram origem a várias técnicas de

tratamento cirúrgico ou cirúrgico-ortodôntico e a diferentes orientações terapêuticas. ¹ A retenção do canino maxilar precisa majoritariamente de uma terapia multidisciplinar, que envolva cirurgia oral e periodontologia juntamente com ortodontia, sendo por isso fundamental o estabelecimento de uma boa comunicação para fornecer os melhores cuidados ao paciente. ^{2, 24} Em crianças mais velhas, geralmente é necessária a exposição cirúrgica do canino seguido de tratamento com aparelho ortodôntico. A terapia desta condição só pode ser considerada bem-sucedida se a erupção forçada e o alinhamento subsequente levar o dente a uma posição estável na arcada dentária, juntamente com a presença de um periodonto saudável. O tratamento tem de ser considerado sem sucesso nos casos em que a erupção forçada não for possível, como no caso de um dente retido anquilosado, bem como, quando no final do alinhamento, o dente apresentar problemas periodontais, funcionais e estéticas graves, tais como a reabsorção óssea alveolar, reduzido tecido gengival, presença de bolsas periodontais ou até mesmo recessões. ⁵⁵ O tratamento mais comum é a exposição cirúrgica do canino retido seguido por tratamento ortodôntico, no entanto, está relacionado como um tratamento prolongado, desconfortável, estando implicados custos adicionais, e várias complicações como recessão gengival, perda óssea, reabsorção da raiz, recidiva. ^{10, 18, 36}

Às vezes o paciente pode optar por não fazer qualquer tratamento pois considera-se satisfeito com a estética dentária. Isso geralmente acontece quando manteve o canino decíduo sem processos de atrição e sem lesões cariosas. Esta decisão terapêutica, será apenas transitória pois o canino decíduo, independentemente do atual comprimento da raiz e da aceitabilidade estética da coroa, raramente permanece na arcada dentária além dos 40 anos de idade. Majoritariamente, os caninos decíduos apresentam uma aparência estética desfavorável e sua funcionalidade é normalmente nula. ^{1, 10}

TRATAMENTO INTERCETIVO

Modalidades de prevenção devem ser tomadas em casos que apresentam grande possibilidade de retenção canina. A eliminação dos obstáculos do caminho de erupção e a previsão de espaço suficiente para a erupção dos caninos são essenciais. Além disso, a extração do canino decíduo é também considerado um tratamento intercetivo apropriado. Muitos autores

afirmam que este é o melhor tratamento e fornece os resultados mais estáveis a longo prazo. Quando apropriado, o tratamento intercetivo é o mais vantajoso em termos de custo-benefício em comparação com outros métodos mais agressivos. ^{2, 4, 19, 24}

A alveotomia condutora consiste na exposição permanente da coroa dentária, após excisão de tecidos e dos obstáculos que alteram a erupção. Desta forma, é assim respeitado o poder e a força de erupção do dente, deixando o caminho livre para uma erupção dentária correta na arcada dentária. ¹

Esta técnica tem indicação em retenções leves, caso a erupção esteja atrasada e desde que radiologicamente se verifique uma direção correta de erupção. A alveotomia condutora simplesmente facilita a erupção dentária e é um bom procedimento em criança, que, por causa da sua idade, não é recomendada a tração ortodôntica direta. ¹

Os caninos retidos por vestibular têm capacidade de erupcionar sem intervenção cirúrgica. Contrariamente, os caninos retidos por palatino raramente erupcionam sem tratamento cirúrgico. Isto pode ser consequência da maior espessura do osso cortical e da mucosa palatina. ^{3, 24}

Se o canino está colocado superficialmente e não severamente deslocado, a exposição cirúrgica pode ser suficiente para induzir a erupção do canino. O tratamento ortodôntico é muitas vezes necessário mais tarde para corrigir a posição do canino na arcada dentária. Fournier et al. acreditam que em pacientes mais jovens com dentes retidos por vestibular numa posição favorável, a exposição cirúrgica seria suficiente para induzir a erupção e a um bom posicionamento na arcada. ^{14, 56}

Para aproveitar a força eruptiva fisiológica é recomendado fazer uma exposição cirúrgica do dente, apenas se for diagnosticado dificuldade na erupção espontânea. Isso geralmente acontece a partir dos 6 a 12 meses em relação ao momento em que o dente deveria erupcionar na arcada maxilar. ¹ Normalmente nesses casos é evidente a presença de diferentes tipos de obstáculos: ¹

- Mucosa gengival fibrosa. Geralmente trata-se de uma seqüela resultante de traumatismo com perda prematura de dentes decíduos ou por cirurgia prévia. Na Fibromatose também existe mucosa gengival com fibras de colagénio hialinizadas espessas do tipo queiloide que impedem a erupção pois não permitem a penetração dos dentes.

- Obstáculo ósseo. Numerosos estados patológicos ósseos podem alterar a erupção dentária.

- Obstáculo dentário. A presença de dentes supranumerários pode impedir a erupção do dente permanente que se situa na posição correta.

- Odontomas ou outros tipos de tumores maxilares.

Em todos os casos referenciados, teremos de remover os obstáculos existentes para que ocorra erupção e expor toda a coroa dentária através da exérese de osso e da mucosa que o cobre. O dente pode manter-se exposto mediante a colocação de uma coroa de aço inoxidável ou com cimento cirúrgico renovado periodicamente. No caso de não ocorrer uma erupção espontânea, após exposição da coroa, se optará por aplicar tração ortodôntica e, assim, orientar e colocar o dente na sua posição correta. ¹

É recomendado agir cirurgicamente quando a força eruptiva é ativa, pois ao atuar o mais cedo possível, evita-se que os dentes erupcionem em posições anormais, com importante repercussão estética e funcional. ¹

A técnica mais fácil da alveoletomia condutora seria a gengivetomia ou excisão simples da mucosa que cobre o dente retido, com preservação de um colar de gengiva aderida ao seu redor de pelo menos 3 mm. Posteriormente um cimento cirúrgico é colocado para evitar o fechamento da ferida. Passado uma semana o cimento cirúrgico é removido e o paciente recebe instruções de higiene oral rigorosa para prevenir a proliferação gengival. Esta técnica é indicada em retenções leves, é fácil e de rápida execução, mas a sua principal desvantagem é a perda de gengiva aderida que tende a comprometer a saúde periodontal do dente envolvido. ¹

Em casos de gengiva fibrosa ou fibromatose gengival deve-se realizar a gengivectomia necessária para expor os dentes permanentes. Por vezes está indicada a osteotomia da crista alveolar para facilitar a erupção dos dentes

permanentes. Atualmente a escolha recai em fazer um retalho trapezoidal de reposição apical, evitando a exérese do tecido gengival, assegurando assim que a erupção dentária ocorra em gengiva queratinizada. ¹

Os quistos de erupção são relativamente frequentes. Nesses casos, é recomendada a exposição do dente fazendo um pequeno retalho semilunar suturado apicalmente. Efetua-se uma alveolotomia condutora, pois não é excisionado qualquer tecido oral.

Quando o dente apresenta inclinação mesial excessiva relativamente à linha média ou sobreposição com a raiz dos incisivos adjacentes tendo como base critérios clínicos e radiográficos, suspeita-se de um trajeto eruptivo incorreto. Portanto, devem ser tomadas abordagens preventivas para restabelecer o processo de erupção fisiológico, diminuindo assim o risco de retenção canina ou reabsorção radicular dos dentes permanentes adjacentes.

15

Quando existe a confirmação radiológica precoce de retenção do canino permanente associado com a falta de reabsorção do canino decíduo, está indicada a extração imediata do dente temporário. Desta forma, Ericson e Kuroi num estudo realizada em crianças entre os 10 a 13 anos, observaram uma normalização da erupção dos caninos retidos por palatino em 78% dos casos, sendo que destes, a probabilidade do canino erupcionar normalmente é de 64% se a coroa estiver posicionada por mesial em relação à linha média da raiz do incisivo lateral e de 91% caso a coroa esteja posicionada por distal em relação à linha média da raiz do incisivo lateral. Estas correções ocorreram mesmo quando o eixo longitudinal do canino retido estava inclinado até 55° em relação ao plano vertical normal. ^{1, 2, 4, 8, 10, 18, 25, 57, 58}

Power e Short constataram de igual forma que a erupção canina espontânea depende em grande parte da sobreposição horizontal com o incisivo lateral. Geralmente, após a exposição cirúrgica dos caninos retidos, a possibilidade de recuperação total é mínima quando o grau de sobreposição entre o canino maxilar e o incisivo lateral é superior a metade da largura da raiz do incisivo lateral. Outros fatores podem influenciar o prognóstico como a angulação do canino e o apinhamento. A probabilidade de sucesso da erupção do canino retido após extração do antecedente decíduo é inversamente

proporcional ao aumento da angulação horizontal. Power e Short descobriram que quando a angulação vertical excede os 31%, a probabilidade de erupção normal, após extração, diminui significativamente. O apinhamento da arcada dentária também pode influenciar a retenção do canino exigindo uma intervenção ortodôntico complexa. Power e Short verificaram que os caninos retidos por palatino alcançaram o trajeto eruptivo normal em 62% dos indivíduos após a extração dos caninos decíduos. Estes autores sugeriram a combinação da extração dentária com procedimentos vocacionados para aumentar o comprimento da arcada, tais como a distalização dos segmentos superiores. Os autores recomendam a reavaliação clínica e radiográfica a cada 6 meses, mas se o paciente tiver mais de 13 anos devem ser considerados tratamentos alternativos. ^{4, 8, 18, 30, 57-59}

Williams sugeriu que a extração do canino decíduo por volta dos 8 ou 9 anos de idade, melhora a erupção e auto correção de um canino retido posicionado por vestibular ou intra-alveolar. Perante a sobreposição radiográfica do canino e do incisivo lateral presente até aos 9 anos, está indicada a extração do canino decíduo favorecendo a erupção do canino permanente. Nesses pacientes, é essencial colocar um mantenedor de espaço. ^{10, 33, 60}

A extração unitária de caninos decíduos tem vindo a ser associada com outros métodos intercetivos apresentando resultados favoráveis. Nomeadamente, a utilização de máscara facial de tração cervical; extração dupla do canino e do primeiro molar decíduo; uso de um arco transpalatino; e através de uma expansão rápida da maxila, em combinação com o arco transpalatino. A seleção destas modificações deve basear-se nas características clínicas individuais. ^{2, 8, 15, 36, 45, 57, 58, 61-63}

Olive verificou que a extração dos caninos decíduos em conjunto com abertura de espaço com mecânica ortodôntica, em crianças (média de idades 13,5 anos) com caninos retidos por palatino, poderá permitir a erupção espontânea do canino. Pois neste estudo, 75% dos caninos erupcionaram com sucesso, enquanto que em 94% dos casos, a gravidade da retenção diminuiu. Para os pacientes com mais de 14 anos de idade, pode ser necessária a exposição cirúrgica. ^{8, 18, 33, 36, 58}

Num estudo de Leonardi et al, no tratamento de caninos retidos por palatino, as crianças (média de idades 11,6 anos) que foram tratadas apenas com a extração do canino decíduo, tiveram uma prevalência de erupção do canino permanente de 50%, enquanto que com a extração do canino decíduo e posterior uso da máscara facial de tração cervical a taxa de sucesso de erupção do canino permanente foi significativamente superior, de 80%. Este estudo mostrou que a remoção do canino decíduo como uma medida isolada para interceptar o deslocamento palatino de caninos superiores não é eficaz. A taxa de prevalência de 50% de sucesso após a extração do canino decíduo é consideravelmente menor do que os dados de estudos longitudinais anteriores, 78% de acordo com Ericson e Kurol, 62% de acordo com Power e Short. Além disso, a taxa de sucesso em pacientes nos quais os caninos decíduos foram extraídos não diferiu significativamente da taxa de sucesso de erupção espontânea dos caninos sem qualquer tratamento. A complementação de uma máscara facial de tração cervical após a extração do canino decíduo provou ser uma opção terapêutica mais eficaz, com uma taxa de sucesso três vezes maior do que a percentagem de erupção espontânea do canino em indivíduos não tratados. O tempo despendido para a erupção total dos caninos retidos por palatino com tratamento interceetivo foi em média de 20 meses, não existindo diferenças estatísticas entre os dois métodos.^{8, 18, 25, 30, 57, 58, 61, 64}

Estes resultados foram semelhantes com o estudo randomizado de Baccetti et al. (idades compreendidas de 8 a 13 anos), em que a taxa de sucesso de erupção dos caninos retidos por palatino após extração do canino decíduo e colocação de máscara facial de tração cervical foi de 87,5%. Ainda assim este estudo mostrou que a remoção do canino primário como uma medida isolada para interceptar o deslocamento palatino de caninos é eficaz. Por outro lado, a taxa de sucesso da erupção do canino após a extração do dente decíduo correspondente de 65,2%, está de acordo com os dados de estudos longitudinais anteriores, observando-se uma diferença significativa em relação à taxa de prevalência de erupção espontânea de caninos retidos sem tratamento, 36%.^{8, 18, 57, 61, 64} Curiosamente, através de um estudo de sobreposição foi demonstrado o movimento mesial significativo dos primeiros molares superiores, cerca de 2,5 mm, tanto em indivíduos não tratados como

em pacientes submetidos a extração apenas do canino decíduo. Pelo contrário, com o uso da máscara facial verificou-se uma redução significativa, com o movimento mesial de apenas 0,24 mm, permitindo assim a manutenção do espaço para a erupção do canino. É legítimo especular que o objetivo de evitar o movimento mesial dos dentes posteriores em conjunto com a extração do canino decíduo pode ser alcançado por meio de aparelhos menos dependentes da cooperação do paciente, tais como arcos transpalatinos, mantenedores de espaço ou botão de Nance palatino.⁵⁷

A expansão da maxila tem sido proposta como um tratamento intercetivo alternativo para a retenção de caninos, pois alguns autores observaram deficiência transversal maxilar em indivíduos com caninos retidos.¹⁹ É o caso de Baccetti et al. que recentemente num estudo randomizado envolvendo crianças (média de idades 8,4 anos) avaliaram positivamente o uso da expansão rápida da maxila em pacientes com deslocamento dos caninos por palatino com tendência para classe II ou classe III, ou com discrepância dento-maxilar leve associada com a contração da arcada dentária maxilar em relação à arcada mandibular. Baccetti et al. verificaram que a expansão rápida da maxila é eficaz como um procedimento de intercepção para evitar a retenção final dos caninos superiores com deslocamento palatino, demonstrando uma taxa de sucesso de erupção de 65,7% que era quase cinco vezes maior em relação à ausência de tratamento, 13,6%.⁶⁵

Todas as abordagens interceptivas baseadas em radiografias panorâmicas são realizadas na dentição mista tardia, pois as medidas de diagnóstico para o deslocamento intra-ósseo do canino, segundo Ericson e Kurol são válidas após os 10-11 anos, quando for espectável o início da reabsorção das raízes dos caninos decíduos. Neste estudo, foi usada a fórmula proposta por Sambataro et al. para prever a retenção do canino retido por palatino através da radiografia pósterio-anterior, permitindo assim um diagnóstico mais precoce e um tratamento subsequentemente também mais precoce.^{8, 18, 65}

A grande maioria dos estudos sobre os procedimentos de tratamento intercetivos foram focados em caninos deslocados por palatino, existindo poucos dados sobre os caninos deslocados por vestibular, no entanto o

deslocamento por vestibular pode estar presente em 30% dos caninos não irrompidos. A opinião dominante é que os caninos deslocados por vestibular tendem a surgir espontaneamente. Mas quando eles são afetados, o seu tratamento é dificultado pela gestão da gengiva aderida e está associada a complicações, tais como recessão gengival e reabsorção radicular dos incisivos adjacentes.⁶⁶ Smailienė et al. através da aplicação da expansão rápida da maxila em crianças numa fase tardia (média de idades de 13,5 anos), já com o ápice da raiz formado e com o canino contra-lateral erupcionado, verificaram que os resultados foram pouco satisfatórios, taxa de sucesso de 52,9% para os caninos deslocados por vestibular e de 36,4% para os caninos deslocados por palatino.¹⁸ É interessante notar que, no estudo de Smailiene et al. ao contrário da opinião de que os caninos vestibulares afetados tendem a entrar em erupção caso seja criado espaço suficiente, neste estudo não houve diferenças estatisticamente significativas no número de erupções bem-sucedidas para as diferentes posições vestibulo-palatinas.

Smailiene et al. verificaram que a posição vertical inicial em relação ao plano oclusal dos caninos deslocados por vestibular ou palatino, e a inclinação dos caninos deslocados por vestibular são os principais fatores de previsão de erupção espontânea. Neste estudo observou-se uma diminuição da taxa de sucesso para inclinações superiores a 20°, e a d-distância de 12 milímetros foi a fronteira entre êxito e o insucesso. A maioria dos caninos não irrompidos (75,9%) estavam inclinados com mais de 20°; a altura inicial do canino foi crucial para a erupção espontânea em 96,6%. A idade relativamente mais avançada no início do tratamento pode explicar a baixa frequência da erupção espontânea dos caninos permanentes.¹⁸

Em 2011, Baccetti et al. voltaram a fazer uma investigação sobre métodos intercetivos alternativos de caninos deslocados por palatino (9,5 a 13 anos), desta feita utilizando a expansão rápida da maxila seguido de um arco transpalatino em conjunto com a extração dos caninos decíduos ou usando um arco transpalatino em conjunto com a extração dos caninos decíduos. Os dois métodos apresentaram resultados significativamente eficazes na indução da erupção dos caninos deslocados por palatino em cerca de 80%, enquanto na

extração solitária do canino decíduo verificou-se uma percentagem de 62,5% e de 28% na ausência de tratamento. ⁵⁸

Nos casos onde há indicação para qualquer uma das duas combinações terapêuticas protocoladas, como a abordagem com expansão rápida em deficiências transversais maxilares ou o uso da máscara facial perante a necessidade de distalização do molar, a facilidade de erupção dos caninos deslocados por palatino deve ser considerada como um efeito colateral extremamente favorável. Uma abordagem alternativa eficaz que pode ser recomendada para uma grande variedade de condições clínicas associadas com os caninos deslocados por palatino é a utilização de um arco transpalatino em combinação com a extração dos caninos decíduos, pois permite a manutenção de espaço independentemente da cooperação do paciente, é minimamente invasivo para o paciente, e tem uma taxa de sucesso como verificado similar aos protocolos de tratamento mais complexos que incluem tanto a expansão rápida da maxila como a máscara facial. Os seguintes fatores radiográficos são indicativos de prognóstico de retenção perante um tratamento intercetivo: estágios púberes em virtude de pré-púberes, os setores mais mesiais de caninos deslocados intra-ósseos, maior angulação dos caninos em relação a linha inter-incisiva e fechamento do ápice radicular. ⁵⁸

Bonetti et al. elaboraram um estudo randomizado com o objetivo de comparar a eficácia do tratamento preventivo em crianças (8 a 13 anos) com caninos permanentes maxilares retidos posicionados por palatino ou intra-alveolares, em risco de reabsorção radicular dos dentes permanentes adjacentes. A eficácia das diferentes abordagens, extração do canino decíduo isoladamente ou extração do canino e primeiro molar decíduos, foi avaliada tendo em conta os parâmetros radiográficos, nomeadamente, a inclinação do canino e setores de posição méso-distal da coroa do canino superior de acordo com as modificações de Ericson e Kurol. 1: corresponde ao espaço do canino decíduo (presente ou ausente); 2: desde a face distal até à linha média do incisivo lateral, 3: desde a linha média do incisivo lateral até à face distal do incisivo central; 4: desde face distal até à linha média do incisivo central e 5: desde a linha média do incisivo central até à linha média maxilar. ^{15, 39}

A extração do canino e primeiro molar decíduo contribuiu para uma melhoria da posição do canino retido de 16,4° em termos de angulação, melhoria de 1 sector em 51% e de 2 sectores em 13% dos caninos. Perante a extração apenas do canino decíduo, a inclinação do canino melhorou em 5,7°, em termos de posição méso-distal, 32% dos caninos apresentaram melhoria de 1 sector e em nenhum caso ocorreu melhoria de 2 setores. Este estudo mostrou uma taxa de sucesso com erupção do canino em 97,3% dos indivíduos após extração do canino e primeiro molar decíduo em comparação com 78,6% dos indivíduos após extração isolada do canino decíduo. ¹⁵

A possibilidade de perda de espaço após as referidas extrações dentárias é improvável que seja clinicamente significativa ao ponto de justificar o uso de um mantenedor de espaço. O tratamento ortodôntico pode ser necessário mais tarde para criar espaço para o canino ou corrigir a sua posição na arcada dentária. A evidência radiográfica da diminuição de inclinação do canino em relação à linha média e da posição da coroa mais distal, ou seja, maior paralelismo com a raiz do incisivo lateral, permite recorrer ao tratamento ortodôntico movendo os incisivos permanentes, sem risco de reabsorção radicular iatrogénica. Uma outra vantagem é de que os primeiros pré-molares irrompem mais cedo na arcada dentária, permitindo assim, se necessário iniciar uma terapia ortodôntica fixa, numa fase precoce. ¹⁵

Acima de tudo, este protocolo poderia ser concebido como um procedimento preventivo para pacientes com erupção ectópica de caninos permanentes em risco de reabsorção da raiz do dente adjacente, desde que não seja necessário tratamento ortodôntico precoce. Portanto, o seu sucesso não depende da colaboração do paciente. A deteção precoce e prevenção de retenção de caninos superiores é fulcral para o ortodontista, por forma a evitar um procedimento mais complicado e demorado, inclusive com exposição cirúrgica seguida de tração ortodôntica. ¹⁵

A alveolotomia e alveolectomia condutora são os métodos mais fisiológicos para tratar as retenções dentárias. As vantagens dessas técnicas são: ¹

- Evitam a perda de osso alveolar cervical e possíveis lesões pulpares como consequência da tração ortodôntica demasiado rápida.

- O paciente não necessita de fazer ortodontia fixa.
- O tempo de intervenção cirúrgica é mais curto.
- A formação da margem gengival é o mais aparecido com o processo normal de erupção dentária fisiológica, evitando assim complicações periodontais.

As desvantagens dessas técnicas são: ¹

- Só se podem aplicar em casos de retenção moderada ou ligeira, em dentes com boa direção e com força de erupção ativa.
- Velocidade de erupção é algo lenta, aumentando assim a duração do tratamento (5 a 12 meses).
- A erupção espontânea raramente ocorre se a formação radicular está completa.
- O dente pode não erupcionar espontaneamente e ser necessária tração ortodôntica e, eventualmente, uma segunda intervenção cirúrgica para expor o dente retido. Por esse motivo, alguns autores são relutantes a esta terapêutica e recomendam colocar um meio de tração na primeira intervenção cirúrgica. ^{67, 68}

Escoda apresentou ainda uma outra opção terapêutica ortodôntico-cirúrgica com implementação da luxação dentária, é portanto acrescentado um pequeno movimento cirúrgico que incentiva a exposição da coroa e facilita o tratamento ortodôntico. Esta manobra, favorece a possibilidade de erupção correta e facilita o deslocamento para uma posição mais adequada funcionalmente.

A técnica de luxação requer muito cuidado, através da execução de movimentos ligeiros com o destaca-periósteo ou alavanca. Para poder realizar estes movimentos é necessário haver espaço suficiente, por forma a não prejudicar o dente em causa, os dentes vizinhos e os tecidos circundantes. O dente deve ser reposicionado numa posição estável e sem mobilidade, isto é, não pode estar "flutuante" nos tecidos. O cimento cirúrgico é colocado com a finalidade de favorecer a granulação epitelial em torno do colo do dente, e também para impedir a cicatrização dos tecidos, o que favorecia a anquilose. O

meio de tração é colocado depois da remoção do cimento cirúrgico e a tração ortodôntica ativa pode iniciar-se após três semanas da cirurgia.

A luxação não é recomendada quando o dente retido já tem a raiz completamente formada. A situação ideal é quando o dente tem aproximadamente 2/3 da raiz formada, ou seja, ainda não existe encerramento apical. Nestas circunstâncias, podem-se efetuar movimentos de alteração da inclinação, rotação dentária e até será possível realizar ligeira translação. Quando se opta por fazer o movimento de translação, coloca-se o dente numa posição favorável para erupcionar corretamente, no entanto, nestes casos, é comum verificar-se a paragem do crescimento radicular. Assim sendo, deve ser feito um acompanhamento clínico e radiografia do caso para controlo de possíveis complicações, pois praticamente é efetuado o transplante do dente. O risco aumenta com distância ou a amplitude de movimentos na região apical.

Se a raiz do dente está completamente formada, recomenda-se fazer pequenos movimentos e uma única alteração de inclinação, caso contrário, quase de certeza absoluta haverá necrose pulpar e necessidade de tratamento endodôntico. Com movimentos de inclinação e rotação ligeiros ao redor do ápice, o feixe vâsculo-nervoso não é quebrado e a vitalidade dentária permanece intacta. No entanto, se o dente está em condições muito desfavoráveis e precisa de um movimento de translação ou de todo o dente, a luxação é executada mesmo sabendo da grande probabilidade da necessidade de futuro tratamento endodôntico.

As Indicações para este tipo de solução terapêutica são: ¹

- Péssimo posicionamento do dente retido. Casos em que se não for realizada a luxação, não será possível colocá-lo na arcada dentária.

- Quando ao tracionar ortodônticamente há possibilidade de danificar os dentes adjacentes. Com a luxação consegue-se contornar esses obstáculos, através da movimentação do dente para um local mais funcional.

- Quando o dente exposto cirurgicamente se encontra muito longe, no plano ântero-posterior, da posição normal na arcada dentária. Nestes casos, muito provavelmente, a “janela” de mucosa, se estiver por vestibular, encontrar-

se-á fora da gengiva aderida e na maioria dos casos, o dente irrompe na mucosa alveolar livre com problemas periodontais que isso implica.

- Quando é presumível um tempo prolongado de tração ortodôntica. Na maioria dos casos a luxação permite reduzir o tempo de tratamento para metade.

A melhor altura para fazer a luxação é quando o paciente é jovem e quando se conjuga: ¹

- O desenvolvimento das raízes apropriado (2/3 da raiz formada).
- A força eruptiva do dente ainda está ativa.
- O osso alveolar ainda está em crescimento.

TRATAMENTO CORRETIVO

Tratamento corretivo é realizado em situações em que o ortodontista não consegue atuar preventivamente ou a idade do paciente já não o permite. ²

Este método terapêutico combina a cirurgia e a ortodontia, a fim de colocar um dente que se encontra retido com uma posição desfavorável e sem força eruptiva na sua posição normal da arcada dentária. A cirurgia deve proporcionar a exposição do dente, para posteriormente, se proceder à sua tração ortodôntica. ^{1, 4} Os avanços nas técnicas ortodônticas ao permitirem o alinhamento dos caninos que eram previamente considerados impossíveis de tratar, têm feito da exposição cirúrgica uma opção viável para muitos pacientes.

11

O tratamento cirúrgico deve ser conservador, salvaguardando a maior quantidade de mucosa ou fibromucosa, tecido ósseo, dentes adjacentes e papilas interdentárias. É muito importante que o cirurgião respeite as zonas onde a reabsorção radicular poderia ser irreversível e que preserve os tecidos dentários, permitindo a recuperação periodontal conveniente para a manutenção da vitalidade e estabilidade futura do dente. ¹

Para tracionar o canino retido, toda a arcada maxilar deve ser ferulizada para permitir o seu posicionamento correto e evitar alteração do plano oclusal. A ferulização de toda a arcada deve providenciar uma ancoragem adequada

para a extrusão do canino retido. Normalmente são usados aparelhos fixos, embora alguns autores usem aparelho removível. O aparelho removível tem vários inconvenientes: falta de um controlo tridimensional sobre o dente; impossibilidade de aplicar uma força constante; desconfortável; depende da cooperação do paciente; e deve ser complementado com aparelhos fixos.^{1, 4, 24} Uma outra hipótese é o uso de micro-implantes ou mini-implantes como ancoragem para mover o canino retido. O uso de mini-implantes fornece a força apropriada para a erupção forçada do canino, depois do tratamento estar completo os implantes poderão ser retirados com facilidade.^{3, 33, 69} Para além disso, durante a tração ortodôntica devem ser aplicadas forças leves e contínuas entre 30 e 60 gramas.^{1, 4, 24}

O ortodontista deve estar ativamente envolvido no planeamento do tratamento, uma vez que é necessário avaliar se existe espaço suficiente para colocar o dente na arcada ou se é necessário aumentar o espaço. Portanto, não se pode aplicar este tratamento sem que haja consenso entre o cirurgião oral e o ortodontista.¹ Por outro lado, a presença do ortodontista durante a cirurgia permite que este tenha uma visão exata do posicionamento do dente retido e sua relação com os dentes vizinhos, facilitando o planeamento do tratamento.

O canino superior retido é o dente mais comumente tratado com estas técnicas e representa 2% dos pacientes que procuram tratamento ortodôntico.^{1, 8}

As condições prévias, para qualquer paciente com dente retido candidato a tratamento ortodôntico-cirúrgico são:¹

- Motivação e cooperação;
- Avaliação radiográfica da situação do dente retido. É muito importante identificar a localização exata do dente retido nos três planos do espaço, a fim de escolher a melhor abordagem; avaliar a possibilidade de anquilose dentária; estudar a inclinação do eixo longitudinal dentário; verificar a relação com estruturas adjacentes, capazes de serem lesionadas durante a cirúrgica;
- Estudar os movimentos a executar na tração ortodôntica;

- Comparar a idade do paciente com o estado de desenvolvimento radicular;

- Estudo da discrepância dento-maxilar;

- Estudo das possibilidades de sucesso na exposição da coroa. Principal requisito para montar um bracket de cimentação direta.

- Averiguar as possibilidades de se conseguir uma boa área de trabalho, pois é essencial que esteja totalmente seca.

- Estudar as forças de tração ortodôntica. Deve ser feita tração ortodôntica com ferulização em toda a maxila, estando contraindicado o apoio em um ou dois dentes.

O tratamento corretivo pode ser dividido em dois tipos, vestibular ou palatino, dependendo da posição dos caninos. Três técnicas têm sido propostas por Kokich para expor os caninos vestibulares maxilares não irrompidos (gingivectomia ou exposição excisional, retalho posicionado apicalmente e técnica de erupção fechada).^{2, 4, 10, 33}

Segundo Kokich, perante a exposição cirúrgica de um canino retido com posicionamento vestibular ou intra-alveolar, o ortodontista deve avaliar quatro critérios para determinar o método correto de exposição da coroa, por forma a alcançar uma condição periodontal ótima. Primeiro, avaliar a posição vestibulo-lingual da coroa do canino retido. Se o dente está retido vestibularmente, então qualquer uma das três técnicas pode ser utilizada, pois geralmente há pouco ou nenhum osso a recobrir a coroa do canino retido. No entanto, se o dente estiver localizado no centro do alvéolo, uma abordagem excisional e um retalho posicionada apicalmente são geralmente mais difíceis de realizar, porque pode ser necessário remover uma quantidade extensa de osso correspondente à superfície vestibular da coroa. Segundo critério, avaliar a posição vertical do dente em relação à junção muco-gengival. Se a maior parte da coroa do canino está posicionado coronalmente à junção muco-gengival, qualquer uma das três técnicas pode ser utilizada para expor o dente. No caso de retenção profunda intra-óssea, é necessário um manuseamento delicado dos tecidos moles e ósseos para aceder a coroa do dente retido de forma adequada e evitar posteriores danos periodontais graves. Assim, se a coroa do canino está

posicionada apicalmente à junção muco-gengival, a técnica excisional será inadequada, uma vez que após a erupção do canino não existiria gengiva sobre a superfície vestibular dos dentes. Além disso, se a coroa está posicionada de forma significativa para apical em relação à junção muco-gengival, a técnica de retalho posicionado apicalmente também seria inadequada, porque iria resultar em instabilidade da coroa e de uma possível reintrusão do dente após tratamento ortodôntico. Nesta situação, a técnica de erupção fechada permitirá a existência de gengiva adequada sobre a coroa e a não reintrusão do dente a longo prazo. ^{2-4, 10, 33, 70, 71}

O terceiro critério corresponde à avaliação da quantidade de gengiva na área do canino retido. Se houver gengiva insuficiente na área do canino, a única técnica que previsivelmente poderá produzir mais gengiva é um retalho posicionado apicalmente. Contudo, se existir gengiva suficiente para proporcionar, pelo menos, 2 a 3 mm de gengiva aderida sobre a coroa do canino após erupção, qualquer uma das três técnicas pode ser utilizada. Quarto critério, avaliar a posição mesio-distal da coroa do canino. Se a coroa está posicionada mesialmente e para além da raiz do incisivo lateral, será difícil mover o dente do alvéolo, a menos que seja completamente exposto com um retalho posicionado apicalmente. Nesta situação, a erupção fechada ou exposição excisional geralmente não estão recomendadas. ^{2-4, 33, 70, 71}

Os procedimentos cirúrgicos para expor o canino retido devem respeitar os tecidos moles, tanto quanto possível. Na técnica de gengivectomia uma quantidade adequada de gengiva queratinizada é necessária, de modo que, um mínimo de 3mm esteja presente no final do tratamento. Este procedimento pode ser realizado com um gengivótomo de Kirkland ou com broca diamantada esférica. Aproximadamente metade ou dois terços da coroa deve ser exposta para garantir uma cimentação ortodôntica estável. Muitas das vezes pode ser colocado um cimento cirúrgico sobre a coroa exposta para prevenir a exuberância gengival. Um bracket pode ser colocado na altura da cirurgia para estabilizar o cimento, ou pode ser colocado 2 a 3 semanas mais tarde. A movimentação ortodôntica do dente deve ser iniciada por volta de 2 a 3 semanas após a cirurgia. Nestes casos, muitas das vezes, não é necessário o uso da tração ortodôntica porque o dente tende a entrar em erupção

espontaneamente, por norma apenas é feito nivelamento e alinhamento ortodôntico. ^{1, 3, 4, 24, 72-75}

Vantagens: Técnica simples; menos traumática; rápida execução; observação direta do movimento do dente retido.

Desvantagens: Técnica pode ser usada só em alguns casos; sangramento; dificuldade na colocação do aparelho de fixação; remoção excessiva de osso e dos tecidos moles quando a localização do coroa do canino não é precisa; possibilidade de danos periodontais, tais como, recessão, perda óssea, diminuição da largura de tecido queratinizado, cicatrização periodontal retardada e inflamação gengival; potencial de crescimento gengival excessivo no local da cirurgia que piora se a gengivectomia for demasiado conservadora. ^{1, 3, 4, 24, 55, 72-76} Escoda, não recomenda fazer gengivectomias ou exérese de gengiva queratinizada pois deve-se respeitar ao máximo os tecidos moles a fim de evitar problemas periodontais. ¹

O retalho posicionado apicalmente deve ser usado nas retenções em que está presente uma quantidade inadequada de gengiva queratinizada. Por isso usa-se esta técnica nos casos em que a gengivectomia não consegue cumprir com este requisito ou quando existe um risco de o dente irromper em mucosa não queratinizada. Nesta técnica, é feita uma incisão na crista da área edêntula com o intuito de preservar o máximo de gengiva queratinizada. As incisões são prolongadas verticalmente para vestibular, sendo paralelas ou ligeiramente divergentes no sentido apical (base do retalho mais larga) por mesial e distal do dente a expor preservando as papilas dos dentes adjacentes, por forma a levantar um retalho de espessura parcial. Normalmente apresenta uma fina camada de osso o recobrir o dente que poderá ser removido com uma cureta ou broca esférica. Apenas dois terços da coroa devem ser expostos e o folículo dentário é removido com uma cureta, por forma a evitar futuros problemas, nomeadamente, perda de attachment após a erupção. O bracket pode ser colocado na altura da cirurgia ou após 2 a 3 semanas. O retalho pediculado é depois posicionado apicalmente e suturado ao periósteo de modo a recobrir 2 a 3mm da coroa. No mínimo metade ou dois terços da coroa deve ser deixada exposta na cavidade oral e é colocado cimento cirúrgico para

prevenir o sobre crescimento dos tecidos moles adjacentes. Após 2 a 3 semanas o tratamento ortodôntico deve ser iniciado.

Quando o canino retido encontra-se lateralmente posicionado em relação à área edêntula, poderá ser necessário o retalho pediculado de outra área. KoKich e Mathews indicaram que nestes casos é necessário estar presente um mínimo de 6mm de gengiva queratinizada. Um colar de 2 a 3mm deve ser deixado no local original e 3 mm devem ser incorporados no retalho pediculado e posteriormente posicionado apicalmente, ao nível do colo dentário. Assim, a gengiva queratinizada é obtida a partir da crista alveolar sem prejudicar os dentes vizinhos já erupcionados. Esta técnica poderá ser útil, especialmente se não estiver indicado a luxação do dente, mas nestes casos é importante projetar corretamente o retalho e que este seja sempre de espessura parcial. Em todos os casos, deve-se verificar que a incisão horizontal proporcione uma banda de gengiva queratinizada que pelo menos tenha o tamanho méso-distal do dente exposto. ^{1, 3, 4, 56, 70, 72-75, 77, 78}

Um tratamento desajustado nas retenções dos caninos vestibulares pode originar recessão muco-gengival, inflamação gengival e perda de osso alveolar. ^{3, 75}

Vantagens: Técnica mais comumente usada para retenções dos caninos vestibulares; preservação adequada de gengiva queratinizada que previne a perda de osso marginal e recessão gengival; facilita a adesão imediata ortodôntica; apresentam menos problemas pós-operatórios; maior visibilidade permitindo uma melhor orientação do dente com minimização dos danos potenciais para o incisivo lateral; maior mobilidade dos tecidos marginais.

Desvantagens: Pode ser originada uma retenção acessória e causar recidiva ortodôntica; existe um grande risco de recessão e margens gengivais irregulares em consequência de extrusão excessivamente rápida; acesso inadequado para remover uma quantidade considerável de osso vestibular; retenções próximas da espinha nasal não podem ser deixadas expostas; mais traumática; maior acumulação de placa bacteriana pelo que requer que o paciente tenha uma higiene cuidadosa; possíveis cicatrizes gengivais, que são inestéticas se o paciente apresentar uma linha de sorriso alta (sorriso gengival); técnica muito delicada. ^{1, 3, 4, 55, 56, 70, 72-75, 77, 78}

A técnica fechada está indicada quando a retenção canina maxilar está localizada muito para apical no vestíbulo, perto da espinha nasal ou no centro do osso alveolar, sendo necessário remover quantidades extensas de osso para exposição adequada da coroa. Nesta técnica, o retalho é levantado através de uma incisão cristal com uma ou duas descargas (retalho triangular ou trapezoidal), e é removido osso suficiente à volta do dente para posteriormente colocar um bracket durante a cirurgia. O uso do laço de arame à volta do dente retido é inaceitável, pois pode aumentar a incidência de reabsorção externa da raiz e aumenta desnecessariamente a quantidade de osso removido. O campo operatório deve estar completamente seco para adesão apropriada do bracket. O bracket é depois ligado ao arco ortodôntico por meio de um arame ou corrente que passa por de baixo do retalho e através da incisão. Se a adesão do bracket se desprender ou a adesão quebrar, terá de ser refeito. Antes de suturar o retalho, o dente deverá ser gentilmente luxado com uma pequena alavanca reta ou periótomo para prevenir a anquilose. O retalho é depois suturado na posição original e a força ortodôntica é ativada dentro de 1 a 2 semanas. Idealmente, dependendo da direção da força, esta técnica cirúrgica pode facilitar a erupção forçada através de uma zona adequada de gengiva queratinizada. Nos casos em que há falta de gengiva queratinizada, o paciente deve ser precavido da provável necessidade de realizar uma nova cirurgia muco-gengival para otimizar a estética.

Vantagens: Exposição mínima do dente retido; reduzido sangramento; facilidade de colocação do dispositivo de fixação; produz normalmente a melhor estética gengival; melhor processo de cicatrização; maior facilidade de movimentação do dente; remoção mínima de osso.

Desvantagens: Maior desconforto; se o bracket desprender será necessário uma segunda cirurgia; poderão surgir problemas muco-gengivais resultantes de mecanismo ortodôntico incorreto ao causar a erupção do dente através da mucosa; procedimento cirúrgico mais demorado. ^{1, 3, 4, 70, 72, 75, 77, 79}

Além disso, as melhorias acentuadas nos materiais de adesão praticamente eliminam o risco de perda acidental do dispositivo de fixação durante o tracionamento ortodôntico. ⁵⁵ Este tipo de acesso cirúrgico, evita o envolvimento perigoso da junção amelo-cementária e da raiz do dente retido

durante a colocação do dispositivo de fixação, bem como a exposição das raízes dos dentes adjacentes. Alguns pesquisadores afirmam que a exposição da junção amelo-cementária do dente retido, resulta em prejuízo periodontal traduzindo-se em recessão gengival e maior perda óssea.^{24, 55, 74, 75}

A mecânica ortodôntica usada para erupcionar um dente retido por vestibular deve mimetizar o processo normal de erupção. Se a coroa do canino for exposta através da técnica de erupção fechada, o ortodontista deve escolher o método ortodôntico que proporciona a erupção do dente para o centro do rebordo alveolar. Este método permite obter resultados gengivais normais sobre o dente erupcionado. O ortodontista deve evitar mecanismos que tracionam o dente para vestibular, o que poderá produzir uma deiscência óssea e migração acelerada da margem gengival vestibular, resultando em recessão vestibular.

Vermette et al. compararam o resultado periodontal e estética após a realização da técnica de erupção fechada e de retalho posicionado apicalmente. Eles não encontraram diferenças significativas relativamente ao índice gengival, índice de placa, profundidade de bolsa e nível ósseo entre estas duas técnicas, mas foram identificadas diferenças estéticas significativas. Com a técnica de retalho posicionada apicalmente, o comprimento da coroa do dente retido foi maior do que o normal, devido à migração apical da margem gengival. Os comprimentos coronários dos dentes expostos por erupção fechada foram semelhantes aos dentes contralaterais não retidos. Para além disso, e provavelmente mais preocupante, nas retenções vestibulares severas, expostas por retalho posicionado apicalmente, existe a tendência para a reintrusão dos caninos após o tratamento ortodôntico (recidiva de 61%). Isto é fomentado pela cicatrização do retalho posicionado apicalmente e da mucosa adjacente. Como o dente erupciona dentro da arcada dentária, a gengiva é modelada coronalmente, após o tratamento ortodôntico esta gengiva aderida tende a puxar a coroa do dente para apical. Esta desvantagem não foi observada nos dentes expostos pela erupção fechada. Becker et al encontraram resultados estéticos favoráveis semelhantes, num estudo da técnica de erupção fechada para exposição dos incisivos centrais superiores retidos.^{1, 33, 70, 71}

Nos caninos retidos por palatino, não existe preocupação em relação à falta de gengiva queratinizada porque o tecido palatino é um tecido conjuntivo denso. ^{2, 4, 33}

Os caninos retidos por palatino, se não forem expostos corretamente, podem ser as retenções mais frustrantes para o ortodontista resolver. Existem três fases de alinhamento de um canino palatino após qualquer procedimento cirúrgico necessário. A primeira etapa envolve a criação de espaço suficiente para que permita a movimentação do canino retido. É aconselhável proporcionar um pouco mais de espaço do que possa parecer ser necessário porque é improvável que tenha a angulação ideal. A segunda fase lida com o movimento da coroa na direção vestibular e oclusal para uma localização ótima na arcada. A terceira etapa envolve a correção dos detalhes como a angulação do canino, posição apical e vertical, e rotação. ^{3, 13, 33}

Frequentemente os caninos decíduos ainda estão presentes nas retenções dos caninos permanentes retidos por palatino. Embora controverso, tem sido sugerido que a extração do canino primário deva ser retardada pelos seguintes possíveis benefícios:

- Manutenção do espaço para o canino permanente;
- Manutenção da largura do rebordo alveolar;
- Evita a necessidade de efetuar um procedimento adicional uma vez que o canino primário é extraído durante o procedimento de exposição.

Perante este quadro clínico pode-se optar pela técnica de tração túnel descrita originalmente por Crescini et al., que usufruíram da presença do canino decíduo para expor a coroa do canino retido intra-ósseo. Depois do levantamento do retalho e da exposição da cúspide do canino retido, procede-se à remoção do canino decíduo. A extração do dente decíduo e a perfuração óssea alcançada com brocas de osteotomia fornecem um túnel ósseo natural que é usado para fazer a tração dentária. A corrente de arame presa à cúspide do canino retido atravessa a loca cirúrgica atingindo o centro do rebordo alveolar. De seguida o retalho é posicionado e suturado no local original. A sutura é removida após 10 dias da cirurgia e inicia-se a fase de tração. A tração do dente através deste túnel segue um trajeto de erupção que simula o

fisiológico. Os dentes retidos são então movidos ortodônticamente entre duas placas corticais em direção ao centro do rebordo alveolar, permitindo a preservação da gengiva aderida presente na face vestibular.^{4, 55, 80} Esta técnica cirúrgica pode também ser usada nos caninos retidos por vestibular.

Vantagens: Quantidade reduzida de osso ao redor do dente retido; o canino permanente é guiado para o alvéolo do canino decíduo.

Desvantagens: Requer a presença do canino decíduo.^{4, 55, 80}

Bishara sugeriu dois métodos cirúrgicos para exposição dos caninos retidos: exposição cirúrgica seguida da erupção espontânea, e exposição cirúrgica com acessório ortodôntico para posterior tratamento ortodôntico. O primeiro método é útil quando o canino tem uma inclinação axial correta e não necessita de correção vertical durante a sua erupção, mas este método pode aumentar o tempo de tratamento e é incapaz de controlar o caminho de erupção. O segundo método é utilizado quando não existe força de erupção ou o dente não está numa direção favorável e a força ortodôntica é necessária para desviar o dente retido das raízes dos dentes adjacentes e trazê-lo para a posição adequada.^{2, 24}

Segundo Cooke e Wang, num estudo publicado em 2006, as duas técnicas mais amplamente aplicadas na exposição dos caninos retidos por palatino são: a técnica de retalho fechado e técnica aberta “trap door”.³

Bedoya e Park, num estudo publicado em 2009, referem que as duas técnicas mais comumente usadas na exposição dos caninos retidos por palatino são: a técnica de retalho fechado e a técnica aberta com erupção espontânea”.^{4, 10}

Técnica de retalho fechado é aconselhável quando os caninos retidos por palatino estão próximos dos incisivos centrais e laterais, posicionados horizontalmente e num plano mais elevado do que o palato. A técnica cirúrgica para exposições palatinas requer que o retalho em envelope de espessura total seja levantado desde o pré-molar até à linha média. Por vezes, a artéria palatina anterior pode ser seccionada. Novamente, as curetas ou brocas esféricas diamantadas são usadas para remover uma pequena camada de osso ao redor do dente retido, e para remover o folículo, sendo à posteriori

luxado cuidadosamente. O campo operatório é isolado, um bracket é aderido à coroa do dente, sendo posteriormente reposicionado o retalho na posição original como descrito na técnica fechada por vestibular. O retalho é completamente fechado, e a corrente passa através da linha de incisão. Depois de 1 ou 2 semanas a força ortodôntica é iniciada. ^{1, 3, 4, 24, 72}

Vantagens: Tração ortodôntica imediata, menor desconforto pós-operatório.

Desvantagens: Necrose óssea; reabsorção da raiz; maior tempo de cadeira; repetição da cirurgia perante a falha da erupção; falha da adesividade devido a contaminação por sangue ou saliva; fratura da cadeia de arame; tratamento global demorado, técnica mais delicada. ^{1, 3, 4, 24, 72}

A técnica aberta “trap door”, tal como a anterior é aconselhável quando os caninos retidos por palatino estão próximos dos incisivos centrais e laterais, posicionados horizontalmente e num plano mais elevado do que o palato. Nesta técnica é levantado um retalho de espessura total, como na técnica fechada, após a adesão do bracket o dente é palpado através do retalho por forma a localizar o aparelho de fixação. Esta área é depois excisionada com uma lâmina ou broca esférica criando uma janela, a “trap door”, por forma a expor o barcket através do retalho. O retalho é então suturado e um arame ou corrente de ouro é inserida do bracket para arco ortodôntico. Depois de 1 ou 2 semanas a força ortodôntica é iniciada.

Vantagens: Visualização da coroa e melhor controlo da direção do movimento do dente; evita o movimento do dente retido em direção às raízes dos dentes adjacentes.

Desvantagens: Crescimento gengival excessivo no local da incisão; gengiva é sujeita a infeção; desconforto para o paciente. ^{3, 4, 24, 72}

Kokich e Mathews recomendam uma técnica alternativa com a exposição prematura dos caninos retidos por palatino antes de iniciar o tratamento ortodôntico. Por vezes esta técnica é efetuada ainda na dentição mista tardia. Desta forma é conseguida a erupção do dente numa posição mais favorável, o que facilitará o movimento ortodôntico, sem arrasto da coroa através da gengiva palatina. ^{33, 81}

Nestas situações, é descolado um retalho muco-periósteo de espessura total na área do canino retido. Todo o osso ao longo da coroa é removido até a junção amelocementária. O retalho é reposicionado, e é feito um orifício através do retalho gengival. Ocasionalmente, se o dente tiver um posicionamento profundo, é colocado cimento cirúrgico sobre a área exposta do retalho. Uma vez que o osso e os tecidos foram removidos, estes caninos deslocados por palatino irão erupcionar por si só. Em cerca de 6 a 8 meses, os caninos geralmente surgem ao nível do plano de oclusão. Nessa altura, pode ser colocado um bracket sobre o dente, proporcionando a movimentação da raiz através do osso enquanto a coroa é gradualmente movida para a arcada dentária.^{33, 81}

Vantagens: Melhora os níveis de osso; procedimento relativamente simples; potencial de erupção espontânea; pouca ou nenhuma reabsorção da raiz; menos reexposições; menor tempo global de tratamento; menor tempo de cadeira; possibilita uma melhor higiene oral durante o tratamento.^{4, 32, 82, 83}

Desvantagens: Potencial período de recuperação pós-operatório prolongado; falha da erupção pode aumentar o tempo total de tratamento; não é possível controlar o trajeto eruptivo.⁴

A escolha da técnica operatória é um tanto controversa. O principal determinante na escolha do melhor método de exposição cirúrgico é a estrutura anatômica do tecido mole que recobre o dente retido. O tratamento cirúrgico-ortodôntico deve simular a erupção natural do dente através de gengiva aderida. Como a gengiva palatina é toda aderida, ambos os métodos cirúrgicos fechadas e abertas são apropriadas.^{12, 84}

Vários parâmetros relativamente às técnicas cirúrgicas têm sido discutidos na literatura, tais como a duração do procedimento cirúrgico; desconforto pós-operatório; necessidade de repetir a cirurgia; tempo necessário para atingir erupção do dente retido; tempo total de tratamento; sucesso do tratamento; recidiva; e estado periodontal pós-tratamento. Os resultados destes estudos são contraditórios.^{12, 32, 43, 55, 56, 79, 83-86}

Os defensores da abordagem de erupção fechada verificaram alguns benefícios como a possibilidade de influenciar a direção da extrusão do dente

retido; o conforto do paciente durante o processo de cicatrização; reduzido sangramento cirúrgico; facilidade de colocação do dispositivo de fixação; e saúde periodontal aceitável após o tratamento. Os clínicos que apoiam a técnica de exposição aberta e erupção espontânea dos caninos afirmam várias vantagens potenciais: a capacidade de observar o movimento do dente retido durante o tratamento, sem necessidade de dispositivo de fixação; economia de tempo durante o procedimento cirúrgico; menor necessidade de repetição da cirurgia; saúde periodontal aceitável após o tratamento; em casos de erupção natural. ^{12, 32, 43, 55, 56, 79, 83-86}

Um dos aspectos mais importantes a ter em consideração ao avaliar o resultado do tratamento de caninos superiores retidos é o estado periodontal final. Para alcançar o estado periodontal adequado, é necessário o uso de técnicas cirúrgicas conservadoras e sistemas ortodônticos que geram forças contínuas leves, orientando o dente retido em sua posição correta na arcada dentária e imitando tanto quanto possível, o padrão natural de erupção. ^{3, 4, 44}

Schmidt e Kokich mostraram que por intermédio da exposição simples seguida de erupção autônoma os efeitos no periodonto eram mínimos, e que os efeitos globais sobre o canino retido por palatino foram melhores do que a exposição fechada e técnicas de tração precoce. Não só os níveis de osso e de attachment periodontal melhoraram no incisivo lateral e canino, mas também pouca ou nenhuma reabsorção radicular ocorreu nos incisivos laterais. Esta técnica parece portanto ser apropriada, pois a erupção autônoma da coroa até ao nível do plano oclusal, permite a sua movimentação de forma mais eficiente para a arcada dentária. Assim, o tempo total do tratamento para o paciente é reduzido. ^{32, 33} Ainda assim as diferenças visuais estão presentes no dente previamente retido quando comparado com canino contra-lateral de controlo, tendo sido identificado corretamente em 78,8% das vezes. As três razões mais comuns para identificar os caninos anteriormente retidos foram o torque, gengiva e alinhamento. As diferenças de torque refletem a dificuldade em mover a raiz do canino para vestibular com aparelhos ortodônticos por forma a imitar a eminência do canino contralateral. A gengiva, que compreende 27% das razões, aponta para uma diferença detetável na quantidade de gengiva aderida ou uma diferença de alturas relativas das margens gengivais. O

alinhamento, uma razão dada em 17% das vezes, reflete quer uma tendência para a recidiva do canino tratado ou a falta de alinhamento completo do canino retido após tratamento ortodôntico. Para otimizar o resultado estético, é requerido especial atenção aos detalhes, nomeadamente em relação aos movimentos dentários ortodônticos e manuseamento cirúrgico dos tecidos moles. As consequências globais para o canino retido com esta técnica parecem melhores tanto periodontalmente como esteticamente relativamente à exposição fechada e tração inicial. Consequências para os dentes adjacentes, especialmente o incisivo lateral, parecem bastante semelhantes em ambas as técnicas. ^{4, 7, 32, 87, 88}

Woloshyn et al., na avaliação dos efeitos da tração do canino retido por palatino após exposição fechada, verificaram que os níveis de osso na superfície distal do incisivo lateral e na superfície mesial e distal do canino encontram-se posicionados apicalmente em comparação com os dentes de controlo, apresentando repercussões a nível de attachment periodontal. Além disso, a reabsorção da raiz do incisivo lateral e do canino era típica deste tipo de tratamento cirúrgico-ortodôntico, e também estava associada ao pré-molar. Após tratamento ortodôntico, foi portanto possível identificar qual o dente anteriormente retido por comparação da aparência do tecido em torno do canino anteriormente retido com a do canino contralateral não retido (74,2%). ^{32, 33, 87, 89} Szarmach et al., usando a mesma técnica reportaram de igual forma um aumento das bolsas periodontais e perda de attachment do canino. O estudo confirmou que o processo de alinhamento de um canino retido altera a estrutura do tecido periodontal, provavelmente devido ao longo processo de rompimento forçado e do curso tortuoso e difícil que o dente tem de percorrer para atingir o plano de oclusão. Além disso, a má higiene oral durante o tratamento com aparelho fixo pode levar a um acúmulo de placa bacteriana, estando na origem de processos inflamatórios prejudiciais para a saúde do próprio periodonto. ^{44, 90, 91}

Contrariamente, Crescini et al. e mais recentemente Caprioglio et al., verificaram que, o uso da técnica cirúrgica com retalho fechado em associação com um sistema de tração ortodôntico permite o alinhamento de um canino retido por palatino sem dano para o periodonto. ^{44, 89} No entanto, os dentes

vizinhos apresentaram um aumento de valores de profundidade de bolsa significativos comparativamente ao grupo controlo. Resultados semelhantes aos relatados por Szarmach et al., Schmidt e Kokich.^{32, 44, 90} Crescini et al. no follow-up ao fim de 6 meses verificaram uma diminuição das bolsas periodontais, e uma redução da quantidade gengiva queratinizada evidenciada também no grupo de controlo mas de forma menos pronunciada. Ainda assim, no final de follow-up, os dentes reposicionados apresentavam bolsas periodontais e gengiva queratinizada semelhante quando comparados com os caninos erupcionados normalmente.^{55, 89}

Num estudo randomizado publicado este ano, Smailiene et al. demonstraram que a escolha da técnica cirúrgico-ortodôntica para o tratamento dos caninos retidos por palatino, não influencia o estado periodontal pós-tratamento. As medidas médias das bolsas periodontais não se diferenciaram significativamente entre os dois grupos de tratamento cirúrgico, mas diferenciaram-se significativamente comparativamente aos caninos de controlo com erupção normal. No entanto, a média das bolsas periodontais não excedeu os 3 mm, portanto, a diferença, embora estatisticamente significativa, não é clinicamente importante. Em casos individuais, foram encontradas bolsas periodontais mais profundas do que o normal (até 7 mm), ao passo que no lado do controlo, nunca superaram os 4 mm. Os achados radiográficos confirmaram os resultados clínicos, na medida que não houve diferenças no que concerne à perda de suporte ósseo em relação ao método cirúrgico usado, mas verificou-se menos suporte ósseo nos quadrantes com caninos retidos por comparação com caninos erupcionados normalmente. Os resultados deste estudo estão de acordo com os de estudos anteriores de Crescini et al. e de Schmidt e Kokich.^{32, 43, 55, 84} A análise da profundidade das bolsas periodontais não teve relação com outros fatores, tais como idade do paciente no início do tratamento, a duração do tratamento, a localização horizontal e vertical inicial de caninos retidos. Os resultados deste estudo apoiam a proposta de Burden et al., que nenhuma das técnicas cirúrgicas é mais vantajoso do que o outro.^{84, 92}

Pearson et al. em comparação da exposição simples seguida de erupção autónoma e da exposição fechada com brackets e tração imediata no tratamento de caninos retidos por palatino, descobriram que era necessária

uma segunda intervenção cirúrgica em 15,3% dos pacientes com exposição aberta e 30,7% de todos os pacientes com exposição fechada. Ferguson e Parvizi através da exposição aberta verificaram que 84,6% das exposições foram bem-sucedidas, 10,4% foram parcialmente bem-sucedidas, e que apenas 5,1% dos caninos necessitou de uma segunda exposição.^{32, 82, 83} De acordo com Schmidt e Kokich, a maioria dos caninos retidos por palatino erupcionam espontaneamente com uma simples excisão cirúrgica do tecido palatino sobrejacente.³²

Hoje em dia, os pacientes mostram-se mais interventivos e procuram estar bem informados antes de dar o seu consentimento, especialmente sobre a necessidade de usar aparelho ortodôntico e se está envolvido algum procedimento cirúrgico. A duração da cirurgia e a existência de dor durante ou após a cirurgia são perguntas que são frequentemente levantadas por pacientes e pais. No seguimento destas interrogações Gharaibeh e Al-Nimri realizaram um estudo comparativo entre a erupção fechada, e erupção aberta com erupção espontânea no tratamento de caninos retidos por palatino, onde constataram que o tempo cirúrgico foi significativamente menor na exposição aberta e que a dor pós-operatória foi semelhante, 33% na exposição aberta e 22% na exposição fechada. No entanto, houve um desaparecimento mais rápido da dor severa entre os pacientes do grupo de erupção fechada. Dado também constatado por Chaushu et al. num estudo prospetivo sobre a percepção de recuperação dos pacientes após a cirurgia com exposição de incisivos e caninos retidos. Os questionários foram entregues ao paciente após a cirurgia para avaliar a percepção de recuperação do participante em quatro áreas principais: dor, função oral, capacidade de participar em atividades diárias de rotina e "outros sintomas", tais como mau gosto, sangramento ou inchaço. Os pacientes que receberam uma exposição aberta tiveram um período mais longo de recuperação em todas as áreas, exceto na "capacidade de participar em atividades de rotina".^{7, 79, 85, 89}

Em relação à duração do tratamento das duas técnicas, Smailiene et al. verificaram maior duração no grupo de cirurgia fechada, mas a diferença não foi significativa. Relatos na literatura indicam que a duração média do tratamento de caninos retidos por palatino é 18-30 meses.^{72, 83} Os resultados

do presente estudo, não mostraram associação entre a duração do tratamento e a idade do paciente no início do tratamento, nem a localização inicial (vertical e horizontal) do dente retido. Em contraste, Zuccati et al. relataram uma relação positiva entre a duração do tratamento e da distância do canino retido a partir do plano de oclusão. Zuccati et al. e Chaushu et al. relataram que o tempo de tratamento foi dependente da idade do paciente.^{47, 79, 84}

Uma observação interessante foi a de que o tempo médio para a erupção do canino retido pelo grupo da técnica aberta foi significativamente inferior em relação ao grupo da técnica fechada, no entanto, a duração total do tratamento não foi diferente. Isto pode ser explicado pelos diferentes procedimentos terapêuticos, pois se por um lado os caninos retidos por palatino expostos pela abordagem aberta ao erupcionarem naturalmente poderiam entrar em erupção mais rapidamente, pois não precisam de penetrar os tecidos moles, por outro lado, tais dentes geralmente aparecem em uma posição mais anterior e palatina, necessitando de um maior alinhamento e portanto mais tempo de tratamento.⁸⁴

Spencer et al. efetuaram um inquérito a profissionais do Reino Unido, com intuito de determinar a prática corrente no que diz respeito às técnicas cirúrgicas usadas para tratamento dos caninos maxilares retidos por palatino. O questionário mostrou diagramas dos quatro procedimentos mais comumente usados para a exposição dos caninos palatinos.¹¹

Procedimento 1. Retalho muco-periósteo de espessura total é levantado a partir das margens gengivais permitindo a exposição da coroa do canino retido. Após a remoção de tecido mole e duro subjacente, é feita uma excisão em cunha sobre a coroa do canino até à margem gengival do retalho, sendo posteriormente recolocado e suturado o retalho remanescente.

Procedimento 2. Exposição aberta procedido por tração ortodôntica.

Procedimento 3. Excisão de tecido muco-periósteo de espessura total com forma oval que cobre a coroa, com uma lâmina de bisturi. O osso e o tecido folicular que recobre a coroa são removidos, pretendo expor a ponta da cúspide e a convexidade máxima da coroa. Após hemóstase é colocado um cimento cirúrgico, retido com suturas ou com uma placa de cobertura. A

pressão com o dedo e um agente de separação é em seguida aplicado para suavizar o curativo nivelando com a mucosa do palato. O paciente deve fazer uma consulta de controlo entre cinco a sete dias após para retirar o cimento cirúrgico. O follow-up ortodôntico deve ser realizado seis meses mais tarde. Esta técnica, “gingival-sparing”, é usada com sucesso por Spencer há mais de 10 anos. ¹¹

Procedimento 4. Retalho fechado procedido com tração ortodôntica. ¹¹

Os resultados mostraram que mais da metade dos entrevistados optam na sua prática clínica pela técnica de exposição fechada. 71% dos profissionais praticam uma das técnicas de exposição aberta, e entre estes mais da metade usam a excisão em cunha, apesar de estar associada a uma maior perda de tecido. Sensivelmente metade opta pela excisão conservadora de tecido (procedimentos 2 e 3), sendo que a maioria recorre à realização de um retalho muco-periósteo de espessura total da margem gengival palatina por forma a aceder ao dente retido antes da excisão. Apenas alguns não incluem as margens gengivais dos dentes adjacentes no retalho ou as margens gengivais na excisão, optando pela técnica “gingival-sparing”. Exposição aberta precoce permite a erupção natural do dente retido, antes do tratamento ortodôntico, com a possibilidade de reduzir a duração do tratamento ativo. ¹¹

A importância da excisar apenas mucosa queratinizada para minimizar as complicações periodontais foi documentada já em 1976. A exposição conservadora com erupção natural do canino retido tem demonstrado efeitos mínimos sobre o periodonto, pelo que é surpreendente, o uso continuado e generalizado da excisão em cunha. A técnica de “gingival-sparing” tem providenciado acesso suficiente para a remoção de osso e o facto de ser a opção escolhida por metade dos cirurgiões que praticam a exposição aberta é demonstrativo da sua eficácia. ^{11, 32, 87, 93, 94}

Spencer et al relataram uma taxa de 3% de re-exposições a partir desta abordagem cirúrgica aberta comparada favoravelmente com a que é atualmente relatado (5%). ⁸² Na sua prática clínica a técnica de gingival-sparing tem sido usada com sucesso tanto para os caninos palatinos retidos superficialmente como profundamente. O sucesso do procedimento baseia-se na premissa de que o dente vai erupcionar espontaneamente após a remoção

dos tecidos que o recobrem. Os resultados em termos de condição periodontal e de coloração do canino são no mínimo iguais aos de outras técnicas. O procedimento é rápido e minimamente invasivo, sem necessidade de levantar o retalho palatino, os seus resultados sugerem que não há lugar para a excisão em cunha, que coloca em risco as estruturas de suporte dos dentes adjacentes.¹¹ Uma força eruptiva com direção lateral pode resultar na retenção secundária da coroa contra o processo alveolar o que poderá induzir a reabsorção óssea não fisiológica e por conseguinte aumentar a duração do tratamento ortodôntico. Assim a aplicação imediata de força ortodôntica após exposição cirúrgica de um canino retido por palatino deve ser considerada. A principal desvantagem da gengivectomia prende-se no potencial período de recuperação pós-operatório prolongado.^{7, 32, 72, 79, 82}

Como já referido uma das complicações da exposição aberta é o crescimento exuberante dos tecidos moles do palato sobre a coroa do canino, no entanto, poderá ser solucionado facilmente através da sua excisão sob anestesia local. Ao contrário, o fracasso da adesão do bracket ou fratura da corrente em uma exposição fechada requer um novo retalho palatino, e a colagem de outro acessório ortodôntico.¹¹

Recentemente, Chapokas et al. propuseram uma classificação para a abordagem cirúrgica tendo como base a localização dos caninos retidos (quadro 4).

Quadro 4

Classificação proposta para a abordagem cirúrgica em caninos maxilares retidos.

Classificação	Localização	Técnica cirúrgica
I	Palatino	Gengivectomia
II	Centro de rebordo alveolar ou vestibular	Retalho reposicionado
III	Vestibular em relação longo eixo da raiz do incisivo lateral adjacente	Retalho posicionado apicalmente

Parte da relutância no tratamento cirúrgico resulta da probabilidade de obter resultados periodontais e pulpares fracos. No entanto, há alguma controvérsia sobre o significado clínico das alterações periodontais e pulpares indesejáveis após a exposição cirúrgica de caninos retidos.^{87, 88, 95}

Ling et al., perante o tratamento de caninos retidos por palatino por extração do canino decíduo sobrejacente e criação de espaço na arcada (tratamento não cirúrgico) ou por exposição aberta, seguido por extrusão ortodôntica e alinhamento do canino na arcada (tratamento cirúrgico), constataram que ambos os métodos de tratamento tiveram resultados periodontais e pulpares comparáveis. Ambos os métodos foram acompanhados por pequenas alterações periodontais, e uma maior incidência de alterações pulpares, que no entanto não parece ter significado clínico. A escolha do tratamento pode depender da situação clínica do paciente e das preferências do ortodontista. A exposição cirúrgica conservadora seguida de erupção assistida é a mais adequado para retenções graves. Em termos de resultados periodontais e pulpares, a extração do canino decíduo sucedido de abertura de espaço na arcada por ortodontia para encorajar a erupção do canino permanente retido parece ser uma alternativa satisfatória à exposição cirúrgica e erupção assistida, dependendo das indicações clínicas, como a idade do paciente e o grau de retenção.⁹⁴

Em termos estéticos, Ling et al. verificaram que a taxa de sucesso em termos de alinhamento ideal foi de 71% no grupo não cirúrgico e apenas 14% nos caninos tratados cirurgicamente. O fracasso da técnica cirúrgica em termos estéticos foi demonstrado principalmente pela intrusão dos caninos em 64% e sua rotação em 57%, proporções estas muito mais elevados comparativamente à técnica não cirúrgica.⁹⁵ A preocupação na técnica de erupção natural do canino retido, é o desvio residual da linha média dentária que poderá persistir após o tratamento. A técnica envolve a criação de espaço até 10mm, podendo por esse motivo, necessitar da proinclinação e de deslocamento dos incisivos maxilares além da linha média.⁹⁵ Não foram observadas diferenças de cor entre os caninos anteriormente retidos nos dois grupos. Os avaliadores identificaram corretamente com elevada percentagem os caninos anteriormente retidos no grupo cirúrgico, mas não no grupo não-cirúrgico, devido

essencialmente à elevada recidiva. No entanto, os pacientes de ambos os grupos ficaram satisfeitos com o resultado final do tratamento.⁹⁵

Ao utilizar forças ortodônticas para trazer os caninos retidos em oclusão, é importante lembrar que o primeiro pré-molar não deve ser extraído até que seja feita uma tentativa para mover os caninos. Se a tentativa não for bem-sucedida, os caninos permanentes devem ser extraídos.^{1,4}

Nos casos em que se pretende colocar um meio de tração no mesmo ato cirúrgico ou em casos de tração submucosa, deve-se obter um campo sem sangue. Para conseguir uma hemostasia eficaz, pode-se usar:¹

- Tamponamento com gaze ou colagénio texturizado;
- Infiltração de anestesia local com adrenalina,
- Lavagem com peróxido de hidrogénio;
- Bisturi elétrico;
- Fios de retração com adrenalina colocados à volta da coroa.

Em termos de cuidados pós-operatórios, é recomendado, para qualquer técnica mencionada, efetuar um bochecho com clorhexidina ou água salgada após a cirurgia por um período de 2 semanas. Uma vez erupcionado, devem-se iniciar as modalidades de higiene oral regulares e desta forma reduzir potenciais problemas muco-gengivais e periodontais enquanto o dente está a ser tracionado ortodonticamente. A melhoria do estado periodontal está associada com a higiene regular, especialmente no estágio final do alinhamento ortodôntico do canino, sendo aconselhável fazer controlos periodontais periódicos após o término da fase ativa.^{3, 90} Periodontistas acreditam que o tratamento ortodôntico, por meio de aparelhos fixos, podem causar inflamação crónica da margem periodontal, e que as alterações induzidas podem desempenhar um papel importante na etiopatogenia de doenças periodontais numa idade mais avançada.^{90, 91}

Um problema que pode surgir é não ocorrer movimento do dente após as forças ortodônticas terem sido iniciadas. Esta ocorrência é mais frequente na retenção palatina. Quatro possíveis etiologias podem estar na origem:^{3, 7, 72}

- Remoção insuficiente de osso em torno da coroa do dente retido. Conseqüentemente, não existem mecanismos biológicos do esmalte da coroa para reabsorver o osso circundante.

- Mecanismos ortodônticos inapropriados. Frequentemente o dente resiste ao movimento lateral do dente por causa da sua angulação, portanto o dente deve ser erupcionado dentro da cavidade oral e sé depois alinhado.

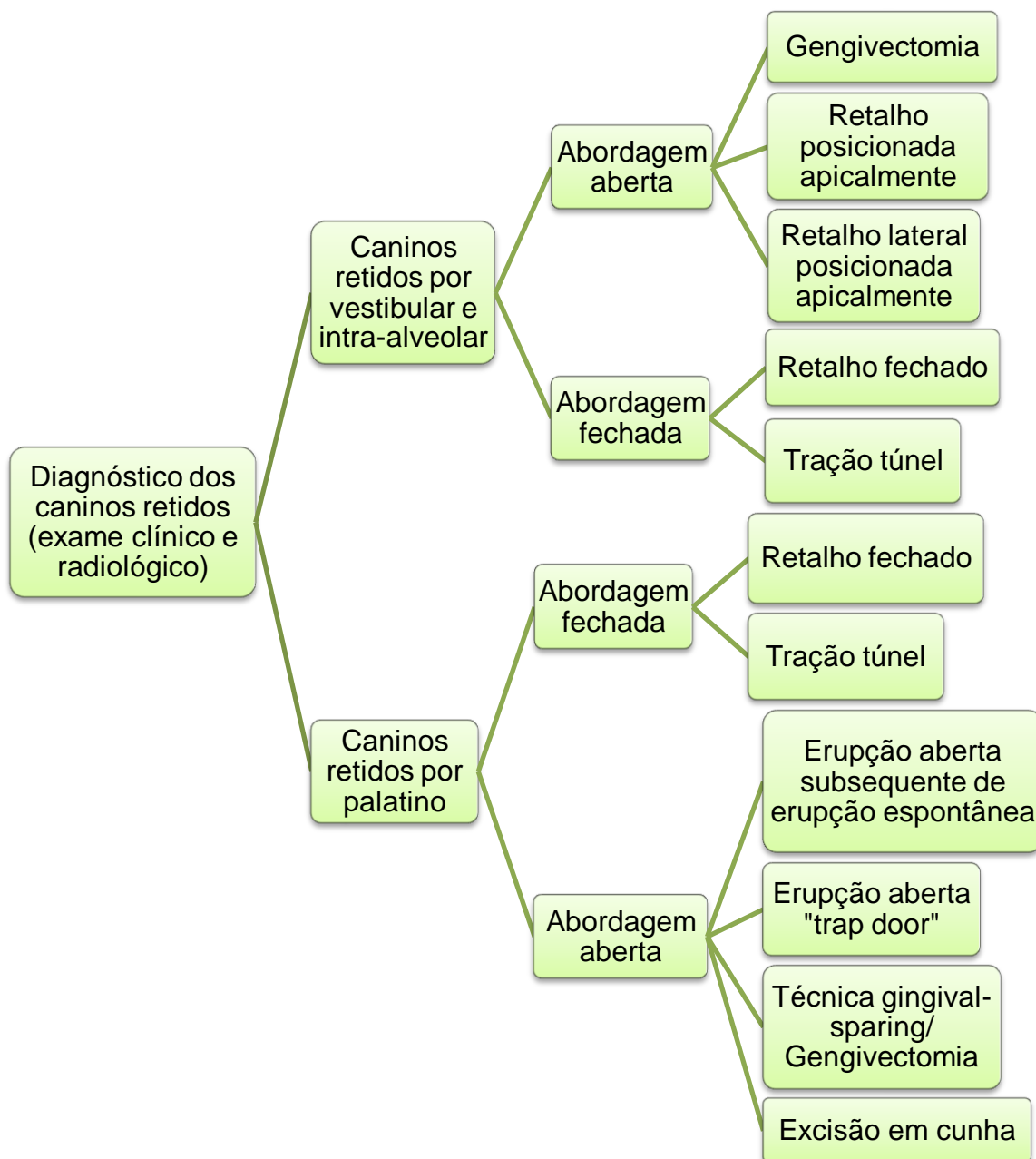
- Anquiloses. Se um dente é encontrado anquilosado durante a cirurgia, as forças ortodônticas devem ser ativadas imediatamente. Em alguns casos o dente não se movimenta e necessita de ser extraído.

- Adesão inapropriada. O bracket ortodôntico é aderido ao osso em vez do canino retido.³

Ting et al. definiram recentemente guidelines de atuação terapêutica para caninos retidos tendo em conta a idade do individuo.⁴¹ Até aos 10 anos tem sido demonstrado bom prognóstico de erupção normal do canino, se for palpável a protuberância vestibular canina, assim como se estiver posicionado por vestibular, mesmo na presença de falta de espaço. Mesmo em situações desfavoráveis em que a criança exhibe sinais potenciais de erupção ectópica pode ainda ocorrer um trajeto de erupção normal. Por isso, na opinião de Ting et al. nestas idades a intervenção intercetiva e radiográfica está contra-indicada sendo preconizada apenas vigilância clínica rotineira. Em crianças com mais de 10 anos, a investigação radiográfica é recomendada perante a existência de sinais clínicos com prognóstico de retenção canina. Caninos retidos por palatino podem beneficiar de tratamento intercetivo precoce. A extração precoce do canino decíduo é o tratamento de escolha para pacientes na faixa etária dos 10-13 anos desde que haja condições favoráveis de espaço para o canino entrar em erupção. Estes pacientes são vigiados em intervalos de 6 e 12 meses pós-extração. Se a posição do canino não melhorar, devem ser considerados planos de tratamento alternativos. Após os 13 anos está indicada a remoção do canino retido dependendo do grau de deslocamento ou a exposição cirúrgica do canino com subsequente tração ortodôntico. Pacientes numa faixa etária acima do recomendado para uma abordagem terapêutica intercetiva são encaminhados para uma avaliação e tratamento ortodôntico. É improvável que a extração dos caninos decíduos facilitaria a erupção do canino

permanente. Portanto a chave para o sucesso no tratamento de caninos retidos é a identificação precoce, interceção e follow-up. ^{25, 35, 38, 41}

Diagrama com as diferentes técnicas cirúrgicas de exposição e colocação na arcada dentária do canino permanente retido descritas anteriormente. ³



EXTRAÇÃO CIRÚRGICA DO CANINO RETIDO

Perante a impossibilidade de tração ortodôntica devido ao posicionamento do dente, recorre-se em última estância à sua extração. Outras indicações de extração no paciente adolescente ou jovem adulto são: ^{1-4, 10, 13, 24}

- Retenção contra os dentes adjacentes.
- Retenções em posições extremas, migrações de caninos.
- Anquilose, confirmado radiologicamente e impossibilidade de ser transplantado.
- Reabsorções coronárias, radiculares internas ou externas.
- Evidência precoce de reabsorção radicular dos incisivos laterais.
- Episódios infecciosos repetidos.
- Alterações importantes da morfologia do canino (curvaturas radiculares, anomalias da coroa, etc.).
- Dilaceração radicular severa.
- Prostodontia (prótese fixa, prótese total removível, prótese implanto-suportado). É necessário eliminar os caninos retidos situados na região apical de um futuro dente pilar de uma prótese fixa.
- Oclusão aceitável em termos estéticos e funcionais, com o primeiro pré-molar na posição do canino.
- Pacientes relutantes com o tratamento ortodôntico-cirúrgico. Deve ser explicado explicitamente o prognóstico negativo a longo prazo do canino decíduo e os riscos que envolve deixando o dente retido.
- Presença de complicações, como lesão cística.

Wriedt et al. sugeriram que, se a inclinação dos caninos retidos em radiografias panorâmicas for superior a 45°, será mais plausível a sua remoção cirúrgica. ^{2, 49}

A remoção cirúrgica do canino retido é, por norma, uma intervenção complexa, que requer treino e conhecimento das relações anatômicas dos dentes retidos com as estruturas que o rodeiam. Antes da intervenção cirúrgica, no momento do diagnóstico deve-se determinar a necessidade ou não de algum tratamento cirúrgico adicional caso haja alguma complicação associada. ¹

Se o canino retido for realmente extraído, deve-se recorrer a tratamento ortodôntico, por forma a fechar o espaço através da mesialização do primeiro

pré-molar para ocupar a posição do canino ou opta-se por abrir o espaço necessário para a substituição protética, de preferência implanto-suportada. ^{1, 2,}

⁴ No entanto, a colocação de implante dentário pode ter complicações associadas com a extração do dente afetado. Por isso, a reconstrução do processo alveolar pode ser necessário para otimizar a resultado estético. Em relação às opções protéticas fixas, pode-se optar por cantilever mesial ou prótese dentária fixa de 3 unidades, exigindo uma preparação diferenciada perante dentes saudáveis, dente não cariosos ou restaurados. ⁷

Tem sido afirmado que "não existe provavelmente nenhuma anomalia oral que requer maior habilidade do que o tratamento de um canino retido." ^{13,}
96

Sajnani e King realizaram um estudo onde avaliaram as taxas de sucesso de extração dos caninos retidos e de erupção dos caninos retidos. A seleção e planeamento da terapêutica foram personalizados de acordo com a idade do paciente e localização do canino retido, verificando-se uma taxa de sucesso no geral de 90,9%. ¹³

METODOLOGIA

Neste estudo, realizou-se uma pesquisa de literatura clássica e artigos científicos publicados nos últimos 10 anos, na base de dados da Medline e da Cochrane Library. A pesquisa foi limitada: *clinical trial, randomized controlled trial, review, meta-analysis e guidelines*. Foram utilizadas as seguintes palavras-chave: *canines impacted maxillary, canines retained maxillary, surgical exposure, spontaneous eruption, orthodontic-surgical treatment*.

OBJETIVOS

Estudo não experimental. Revisão bibliográfica da epidemiologia, etiopatogenia, diagnóstico e modalidades terapêuticas com maior ênfase à indução cirúrgica de caninos maxilares retidos com ou sem tratamento ortodôntico.

DISCUSSÃO

Todos os dentes retidos com valor estético e funcional devem ser colocados na arcada, desde que isso não coloque em risco os dentes vizinhos e desde que exista ou seja possível ganhar espaço suficiente na arcada para o seu posicionamento correto. ¹

O tratamento deve ser precoce por forma a poder atuar em dentes com força eruptiva, por motivos estéticas e para evitar que os dentes se desviem e erupcionem numa posição anormal. ¹

Donado refere que todo o dente retido é um cisto folicular em potência, representando por isso maior risco de originar um ameloblastoma ou carcinoma. ^{1, 5, 10} Além disso a manutenção do canino decíduo será apenas transitória pois, independentemente do atual comprimento da raiz e da aceitabilidade estética da coroa, raramente permanece na arcada dentária além dos 40 anos de idade. ^{1, 10}

Modalidades de prevenção devem ser tomadas em casos que apresentam grande possibilidade de retenção canina. A eliminação dos obstáculos do caminho de erupção e a previsão de espaço suficiente para a erupção dos caninos são essenciais. Quando apropriado, o tratamento intercetivo é a mais vantajosa em termos de custo-benefício em comparação com outros métodos mais agressivos. ^{2, 4, 19, 24}

Em casos de gengiva fibrosa ou fibromatose gengival deve-se realizar a gengivectomia necessária para expor os dentes permanentes. Por vezes está indicada a osteotomia da crista alveolar para facilitar a erupção dos dentes permanentes. Atualmente a escolha recai em fazer um retalho trapezoidal de reposição apical, evitando a exérese do tecido gengival, assegurando assim que a erupção dentária ocorra em gengiva queratinizada. ¹

Quando existe a confirmação radiológica precoce de retenção do canino permanente associado com a falta de reabsorção do canino decíduo, está indicada a extração imediata do dente temporário. Desta forma, Ericson e Kuroi observaram uma normalização da erupção dos caninos retidos por palatino em 78% dos casos, sendo que destes, a probabilidade do canino erupcionar normalmente é de 64 % se a coroa estiver posicionada por mesial em relação à

linha média da raiz do incisivo lateral e de 91% caso a coroa esteja posicionada por distal em relação à linha média da raiz do incisivo lateral. Estas correções ocorreram mesmo quando o eixo longitudinal do canino retido estava inclinado até 55° em relação ao plano vertical normal. ^{1, 2, 4, 25}

Power e Short constataram de igual forma que a erupção canina espontânea depende em grande parte da sobreposição horizontal com o incisivo lateral. Segundo estes autores, se o grau de sobreposição for superior a metade da largura do dente, a erupção será improvável. Power e Short descobriram que quando a angulação vertical excede os 31%, a probabilidade de erupção normal, após extração, diminui significativamente. O apinhamento da arcada dentária também pode influenciar a retenção do canino exigindo uma intervenção ortodôntico complexa. ^{4, 8, 30, 59}

Para Smailiene et al. a angulação e a inclinação do canino retido são os principais fatores de previsão de erupção espontânea. Neste estudo observou-se uma diminuição da taxa de sucesso para inclinações superiores a 20°, e a distância de 12 milímetros foi a fronteira entre êxito e o insucesso. ¹⁸

Williams sugeriu que a extração do canino decíduo por volta dos 8 ou 9 anos de idade, melhora a erupção e auto correção de um canino retido posicionado por vestibular ou intra-alveolar. ^{33, 60}

Num estudo de caninos retidos por palatino, Leonardi et al., verificaram um aumento significativo na prevalência de erupção do canino permanente de 50% para 80%, perante o uso da máscara facial de tração cervical após extração do canino decíduo. O tempo despendido para a erupção total dos caninos retidos por palatino com tratamento intercetivo foi em média de 20 meses, não existindo diferenças estatísticas entre os dois métodos. ^{25, 30, 61, 64} Estes resultados foram semelhantes com o estudo de Baccetti et al., em que a taxa de sucesso de erupção dos caninos retidos por palatino após extração do canino decíduo e colocação de máscara facial de tração cervical foi de 87,5%. Por outro lado, a taxa de sucesso da erupção do canino após a extração do dente decíduo correspondente de 65,2%, está de acordo com os dados de estudos longitudinais anteriores, observando-se uma diferença significativa em relação à taxa de prevalência de erupção espontânea de caninos retidos sem tratamento, 36%. ^{57, 61, 64}

Baccetti et al. compararam e constataram que a associação da extração do canino decíduo com a expansão rápida da maxila seguido de um arco transpalatino ou associado apenas com um arco transpalatino apresenta resultados significativamente eficazes na indução da erupção dos caninos deslocados por palatino em cerca de 80%, enquanto na extração solitária do canino decíduo verificou-se uma percentagem de 62,5% e de 28% na ausência de tratamento.⁵⁸

Bonetti et al. mostraram que a combinação da extração do canino e primeiro molar decíduo representa também uma melhoria considerável, respetivamente, uma taxa de sucesso com erupção do canino em 97,3% dos indivíduos em comparação com 78,6% dos indivíduos após extração isolada do canino decíduo.¹⁵

A alveolotomia e alveolectomia condutora são os métodos mais fisiológicos para tratar as retenções dentárias.¹

O tratamento corretivo pode ser dividido em dois tipos, vestibular ou palatino, dependendo da posição dos caninos. Três técnicas têm sido propostas por Kokich para expor os caninos vestibulares maxilares não irrompidos (gingivectomia ou exposição excisional, retalho posicionado apicalmente e técnica de erupção fechada).^{2, 4, 33}

Segundo Kokich, perante a exposição cirúrgica de um canino retido com posicionamento vestibular ou intra-alveolar, o ortodontista deve avaliar quatro critérios para determinar o método correto de exposição da coroa, por forma a alcançar uma condição periodontal ótima. Primeiro, avaliar a posição vestibulo-lingual da coroa do canino retido. Se o dente está retido vestibularmente, então qualquer uma das três técnicas pode ser utilizada, pois geralmente há pouco ou nenhum osso a recobrir a coroa do canino retido. No entanto, se o dente estiver localizado no centro do alvéolo, uma abordagem excisional e um retalho posicionada apicalmente são geralmente mais difíceis de realizar, porque pode ser necessário remover uma quantidade extensa de osso correspondente à superfície vestibular da coroa. Segundo critério, avaliar a posição vertical do dente em relação à junção muco-gengival. Se a maior parte da coroa do canino está posicionada coronalmente à junção muco-gengival, qualquer uma das três técnicas pode ser utilizada para expor o dente. No caso de retenção profunda

intra-óssea, é necessário um manuseamento delicado dos tecidos moles e ósseos para aceder a coroa do dente retido de forma adequada e evitar posteriores danos periodontais graves. Assim, se a coroa do canino está posicionada apicalmente à junção muco-gengival, a técnica excisional será inadequada, uma vez que após a erupção do canino não existiria gengiva sobre a superfície vestibular dos dentes. Além disso, se a coroa está posicionada de forma significativa para apical em relação à junção muco-gengival, a técnica de retalho posicionado apicalmente também seria inadequada, porque iria resultar em instabilidade da coroa e de uma possível reintrusão do dente após tratamento ortodôntico. Nesta situação, a técnica de erupção fechada permitirá a existência de gengiva adequada sobre a coroa e a não reintrusão do dente a longo prazo. O terceiro critério corresponde à avaliação da quantidade de gengiva na área do canino retido. Se houver gengiva insuficiente na área do canino, a única técnica que previsivelmente poderá produzir mais gengiva é um retalho posicionado apicalmente. Contudo, se existir gengiva suficiente para proporcionar, pelo menos, 2 a 3 mm de gengiva aderida sobre a coroa do canino após erupção, qualquer uma das três técnicas pode ser utilizada. Quarto critério, avaliar a posição mesio-distal da coroa do canino. Se a coroa está posicionada mesialmente e para além da raiz do incisivo lateral, será difícil mover o dente do alvéolo, a menos que seja completamente exposto com um retalho posicionado apicalmente. Nesta situação, a erupção fechada ou exposição excisional geralmente não estão recomendadas.^{2-4, 33, 70, 71}

Nos caninos retidos por palatino, não existe preocupação em relação à falta de gengiva queratinizada porque o tecido palatino é um tecido conjuntivo denso.^{2, 4, 33}

No entanto, se não forem expostos corretamente, os caninos retidos por palatino, podem ser as retenções mais frustrantes para o ortodontista resolver.^{3, 33}

Frequentemente os caninos decíduos ainda estão presentes nas retenções dos caninos permanentes retidos por palatino. Embora controverso, tem sido sugerido que a extração do canino decíduo deva ser retardada pois permitem a manutenção do espaço para o canino permanente; manutenção da

largura do rebordo alveolar; e evita a necessidade de efetuar um procedimento adicional uma vez que o canino primário é extraído durante o procedimento de exposição. Perante este quadro clínico pode-se optar pela técnica de tração túnel descrita originalmente por Crescini et al, que usufruíram da presença do canino decíduo para expor a coroa do canino retido intra-ósseo.^{4, 55, 80}

Bishara sugeriu dois métodos cirúrgicos para exposição dos caninos retidos: exposição cirúrgica seguida da erupção espontânea, e exposição cirúrgica com acessório ortodôntico para posterior tração ortodôntica. O primeiro método é útil quando o canino tem uma inclinação axial correta e não necessita de correção vertical durante a sua erupção. O segundo método é utilizado quando não existe força de erupção ou o dente não está numa direção favorável e a força ortodôntica é necessária para desviar o dente retido das raízes dos dentes adjacentes e trazê-lo para a posição adequada.^{2, 24}

Kovich e Mathews recomendam uma técnica alternativa com a exposição prematura dos caninos retidos por palatino antes de iniciar o tratamento ortodôntico. Por vezes esta técnica é efetuada ainda na dentição mista tardia. Desta forma é conseguida a erupção do dente numa posição mais favorável, o que facilitará o movimento ortodôntico, sem arrasto da coroa através da gengiva palatina.^{33, 81}

Bedoya e Park, em 2009, refere que as duas técnicas mais comumente usadas na exposição dos caninos retidos por palatino são: a técnica de retalho fechado com tração ortodôntica e a técnica aberta com erupção espontânea e subsequente alinhamento ortodôntico.^{4, 10}

Os defensores da abordagem de erupção fechada verificaram alguns benefícios como: a possibilidade de influenciar a direção da extrusão do dente retido, o conforto do paciente durante o processo de cicatrização; reduzido sangramento cirúrgico; facilidade de colocação do dispositivo de fixação; e saúde periodontal aceitável após o tratamento. Os clínicos que apoiam a técnica de exposição aberta e erupção espontânea dos caninos afirmam várias vantagens potenciais: a capacidade de observar o movimento do dente retido durante o tratamento, sem necessidade de dispositivo de fixação; economia de tempo durante o procedimento cirúrgico; menor necessidade de repetição de operações; a saúde periodontal aceitável após o tratamento; em casos de

erupção natural, não é necessário mecânica ortodôntica para o canino entrar em erupção. ^{12, 32, 43, 55, 56, 79, 83, 85, 86}

Schmidt e Kokich mostraram que por intermédio da exposição simples seguida de erupção autónoma os efeitos no periodonto eram mínimos, e que os efeitos globais sobre o canino retido por palatino foram melhores do que a exposição fechada e técnicas de tração precoce. Não só os níveis de osso e de attachment periodontal melhoraram no incisivo lateral e canino, mas também pouca ou nenhuma reabsorção radicular ocorreu nos incisivos laterais. Esta técnica parece portanto ser apropriada, pois a erupção autónoma da coroa até ao nível do plano oclusal, permite a movimentação de forma mais eficiente para a arcada dentária. Assim, o tempo total do tratamento para o paciente é reduzido. ^{32, 33} As consequências globais para o canino retido com esta técnica parecem melhores tanto periodontalmente como esteticamente relativamente à exposição fechada e tração inicial. Consequências para os dentes adjacentes, especialmente o incisivo lateral, parecem bastante semelhantes em ambas as técnicas. ^{7, 32, 87-89}

Smailiene et al. demonstraram que a escolha da técnica cirúrgico-ortodôntica para o tratamento dos caninos retidos por palatino, não influencia o estado periodontal pós-tratamento. As medidas médias das bolsas periodontais não se diferenciaram significativamente entre os dois grupos de tratamento cirúrgico, mas diferenciaram-se significativamente comparativamente aos caninos de controlo com erupção normal. No entanto, a média das bolsas periodontais não excedeu os 3 mm, portanto, a diferença, embora estatisticamente significativa, não é clinicamente importante. Os resultados deste estudo estão de acordo com os de estudos anteriores de Crescini et al. e de Schmidt e Kokich. ^{32, 43, 55, 84} A análise da profundidade das bolsas periodontais não teve relação com outros fatores, tais como idade do paciente no início do tratamento, a duração do tratamento, a localização horizontal e vertical inicial dos caninos retidos. Os resultados deste estudo apoiam a proposta de Burden et al., que nenhuma das técnicas cirúrgicas é mais vantajoso do que a outra. ^{84, 92}

Pearson et al. em comparação destas duas técnicas no tratamento de caninos retidos por palatino, descobriram que era necessária uma segunda

intervenção cirúrgica em 15,3% dos pacientes com exposição aberta e 30,7% com exposição fechada. Ferguson e Parvizi através da exposição aberta verificaram que 84,6% das exposições foram bem-sucedidas, 10,4% foram parcialmente bem-sucedidas, e que apenas 5,1% dos caninos necessitou de uma segunda exposição.^{32, 82, 83}

De acordo com Schmidt e Kokich, a maioria dos caninos retidos por palatino erupcionam espontaneamente com uma simples excisão cirúrgica do tecido palatino subjacente.³²

Gharaibeh e Al-Nimri realizaram um estudo comparativo entre a erupção fechada e aberta no tratamento de caninos retidos por palatino, onde constataram que o tempo cirúrgico foi significativamente menor na exposição aberta e que a dor pós-operatória foi semelhante, 33% na exposição aberta e 22% na exposição fechada. No entanto, houve um desaparecimento mais rápido da dor severa entre os pacientes do grupo de erupção fechada.⁸⁵

Spencer et al. têm usado por mais de 10 anos tanto para os caninos palatinos retidos superficialmente como profundamente a técnica de “gingival-sparing”. O sucesso do procedimento baseia-se na premissa de que o dente vai erupcionar espontaneamente após a remoção dos tecidos que o recobrem. Os resultados em termos de condição periodontal e de coloração do canino são no mínimo iguais aos de outras técnicas. O procedimento é rápido e minimamente invasivo, sem necessidade de levantar o retalho palatino, os seus resultados sugerem que não há lugar para a excisão em cunha, que coloca em risco as estruturas de suporte dos dentes adjacentes.¹¹

Ling et al. afirmaram que a exposição cirúrgica conservadora seguida de erupção assistida é a técnica mais adequada para retenções graves. Em termos de resultados periodontais e pulpares, a extração do canino decíduo sucedido de abertura de espaço na arcada por ortodontia para encorajar a erupção do canino permanente retido parece ser uma alternativa satisfatória à exposição cirúrgica e erupção assistida, dependendo das indicações clínicas, como a idade do paciente e o grau de retenção.⁹⁴ Esta premissa ainda é mais sustentada em termos estéticos, pois Ling et al. verificaram que a taxa de sucesso em termos de alinhamento ideal foi de 71% em comparação com os 14% nos caninos tracionados ortodônticamente. O fracasso da técnica

cirúrgico-ortodôntica em termos estéticos foi demonstrado principalmente pela intrusão dos caninos em 64% e rotação em 57%.⁹⁵

Ao utilizar forças ortodônticas para trazer os caninos retidos em oclusão, é importante lembrar que o primeiro pré-molar não deve ser extraído até que seja feita uma tentativa para mover os caninos. Se a tentativa não for bem-sucedida, os caninos permanentes devem ser extraídos.^{1, 4}

Perante a impossibilidade de tração ortodôntica devido ao posicionamento do dente, recorre-se em última estância à sua extração. Wriedt et al. sugeriram que, se a inclinação dos caninos retidos em radiografias panorâmicas for superior a 45°, será mais plausível a sua remoção cirúrgica.^{2, 49}

Se o canino retido for realmente extraído, deve-se recorrer ao tratamento ortodôntico, por forma a fechar o espaço através da mesialização do primeiro pré-molar para ocupar a posição do canino ou opta-se por abrir o espaço necessário para a substituição protética, de preferência implanto-suportada.^{1, 2, 4}

Ting et al. definiram recentemente guidelines de atuação terapêutica para caninos retidos tendo em conta a idade do indivíduo.⁴¹ Até aos 10 anos tem sido demonstrado bom prognóstico de erupção normal do canino, perante a presença da protuberância vestibular canina ou deslocamento do canino por vestibular, mesmo na presença de falta de espaço. Também em situações desfavoráveis em que a criança exhibe sinais potenciais de erupção ectópica pode ocorrer um trajeto de erupção normal. Por isso, na opinião de Ting et al. nestas idades a intervenção intercetiva e radiográfica está contra-indicada sendo preconizada apenas vigilância clínica rotineira.⁴¹

Em crianças com mais de 10 anos, a investigação radiográfica é recomendada perante a existência de sinais clínicos com prognóstico de retenção canina. Caninos retidos por palatino podem beneficiar de tratamento intercetivo precoce. A extração precoce do canino decíduo é o tratamento de escolha para pacientes na faixa etária dos 10-13 anos desde que haja condições favoráveis de espaço para o canino entrar em erupção. Estes pacientes devem ser vigiados em intervalos de 6 e 12 meses pós-extração. Se

a posição do canino não melhorar, devem ser considerados planos de tratamento alternativos.⁴¹ Após os 13 anos está indicada a remoção do canino retido dependendo do grau de deslocamento ou a exposição cirúrgica do canino com subsequente tração ortodôntico. Pacientes numa faixa etária acima do recomendado para uma abordagem terapêutica intercetiva são encaminhados para uma avaliação e tratamento ortodôntico. É improvável que a extração dos caninos decíduos facilitará a erupção do canino permanente.⁴¹

Para Ting et al. a chave para o sucesso no tratamento de caninos retidos é a identificação precoce, interceção e o follow-up.^{25, 35, 38, 41}

A retenção do canino maxilar precisa maioritariamente de uma terapia multidisciplinar, que envolva cirurgia oral e periodontologia juntamente com ortodontia, sendo por isso fundamental o estabelecimento de uma boa comunicação para fornecer os melhores cuidados ao paciente.^{2, 24}

Tem sido afirmado que "não há talvez nenhuma anomalia oral que requer maior habilidade do que o tratamento de um canino retido."^{13, 96}

CONCLUSÕES

O diagnóstico precoce da retenção dos caninos maxilares permite ao médico dentista recorrer oportunamente a um tratamento intercetivo por forma a evitar complicações. A extração do canino decíduo é o tratamento preventivo mais usado para solucionar retenções palatinas.

Na abordagem cirúrgica para a exposição de caninos superiores retidos deve-se ter em consideração a posição anatômica do dente em relação ao rebordo alveolar e a quantidade de mucosa queratinizada existente. O tratamento cirúrgico induzido proporcionará uma melhoria nos resultados em termos estéticos, ortodônticos e funcionais, bem como a diminuição de complicações futuras.

Os quadros clínicos complicados de caninos retidos maxilares requerem uma abordagem multidisciplinar, com envolvimento do médico dentista generalista e especialistas, incluindo odontopediatria, cirurgião oral, periodontologista, ortodontista no diagnóstico e terapêutica conservadora destas anomalias, existindo casos extremos de remoção cirúrgica.

REFERÊNCIAS BIBLIOGRÁFICAS

1. Escoda C, Aytés L. Tratado De Cirugía Bucal - Tomo I. 2011:341-54, 459-96, 535-56.
2. Park J, Srisurapol T, Tai K. Impacted maxillary canines. *Dent Today*. 2012;62-6.
3. Cooke J, Wang HL. Canine impactions: incidence and management. *Int J Periodontics Restorative Dent*. 2006 Oct;26(5):483-91.
4. Bedoya M, Park J. A review of the diagnosis and management of impacted maxillary canines. *The Journal of the American Dental Association*. 2009;140:1485-93.
5. Rodriguez M. Cirugía bucal, Patología y Técnica. 2005(2):385-94, 434-73.
6. Cooke J, Wang H. Canine impactions incidence and management. *The International Journal of Periodontics & Restorative Dentistry*. 2006;26:483-91.
7. Chapokas A, Almas K, Schincaglia G-P. The impacted maxillary canine: a proposed classification for surgical exposure. *Oral Surg Oral Med Oral Pathol*. 2012;113(2):222-8.
8. Litsas G, Acar A. A review of early displaced maxillary canines etiology, diagnosis and interceptive treatment. *The Open Dentistry Journal*. 2011;5:39-47.
9. Kim Y, Hyun H-K, Jang K-T. Interrelationship between the position of impacted maxillary canines and the morphology of the maxilla. *Am J Orthod Dentofacial Orthop*. 2012;141(5):556-62.
10. Manne R, Gandikota C, Juwadi S, Rama H, Anche S. Impacted canines: Etiology, diagnosis, and orthodontic management. *Journal of Pharmacy and Bioallied Sciences*. 2012.
11. Spencer R, Ramsey R, Ponduri S, Brennan A. Exposure of unerupted palatal canines: A survey of current practice in the United Kingdom, and experience of a gingival-sparing procedure. *Br J Oral Maxillofac Surg*. 2010;48(8):641-4.
12. Zasciurinskiene E, Bjerklin K, Smailiene D, Sidlauskas A, Puisys A. Initial Vertical and Horizontal Position of Palatally Impacted Maxillary Canine and Effect on Periodontal Status Following Surgical-Orthodontic Treatment. *The Angle Orthodontist*. 2008;78(2):275-80.
13. Sajnani A, King N. Retrospective Audit of Management Techniques for Treating Impacted Maxillary Canines in Children and Adolescents Over a 27-Year Period. *J Oral Maxillofac Surg*. 2011;69(10):2494-9.
14. Bjerklin K, Ericson S. How a computerized tomography examination changed the treatment plans of 80 children with retained and ectopically positioned maxillary canines. *Angle Orthod*. 2006;76:43-51.
15. Alessandri Bonetti G, Zanarini M, Incerti Parenti S, Marini I, Gatto MR. Preventive treatment of ectopically erupting maxillary permanent canines by extraction of deciduous canines and first molars: A randomized clinical trial. *Am J Orthod Dentofacial Orthop*. 2011 Mar;139(3):316-23.
16. Lindauer SJ, Rubenstein LK, Hang WM, Andersen WC, Isaacson RJ. Canine impaction identified early with panoramic radiographs. *J Am Dent Assoc*. 1992 Mar;123(3):91-2, 5-7.
17. Thilander B, Jakobsson SO. Local factors in impaction of maxillary canines. *Acta Odontol Scand*. 1968 May;26(2):145-68.
18. Smailienė D, Šidlauskas A, Lopatienė K, Guzevičienė V, Juodžbalys G. Factors affecting self-eruption of displaced permanent maxillary canines. *Medicina*. 2011;47(3).
19. Schindel RH, Duffy SL. Maxillary transverse discrepancies and potentially impacted maxillary canines in mixed-dentition patients. *Angle Orthod*. 2007 May;77(3):430-5.
20. Abron A, Mendro RL, Kaplan S. Impacted permanent maxillary canines: diagnosis and treatment. *N Y State Dent J*. 2004 Dec;70(9):24-8.
21. Kuftinec MM, Shapira Y. The impacted maxillary canine: I. Review of concepts. *ASDC J Dent Child*. 1995 Sep-Oct;62(5):317-24.
22. Mason C, Papadakou P, Roberts GJ. The radiographic localization of impacted maxillary canines: a comparison of methods. *Eur J Orthod*. 2001 Feb;23(1):25-34.

23. Baccetti T, Franchi L, De Lisa S, Giuntini V. Eruption of the maxillary canines in relation to skeletal maturity. *Am J Orthod Dentofacial Orthop.* 2008 May;133(5):748-51.
24. Bishara SE. Impacted maxillary canines: a review. *Am J Orthod Dentofacial Orthop.* 1992 Feb;101(2):159-71.
25. Ericson S, Kurol J. Early treatment of palatally erupting maxillary canines by extraction of the primary canines. *Eur J Orthod.* 1988 Nov;10(4):283-95.
26. Rayne J. The unerupted maxillary canine. *Dent Pract Dent Rec.* 1969 Feb;19(6):194-204.
27. Grover PS, Lorton L. The incidence of unerupted permanent teeth and related clinical cases. *Oral Surg Oral Med Oral Pathol.* 1985 Apr;59(4):420-5.
28. Ericson S, Kurol J. Radiographic examination of ectopically erupting maxillary canines. *Am J Orthod Dentofacial Orthop.* 1987 Jun;91(6):483-92.
29. Jacoby H. The etiology of maxillary canine impactions. *Am J Orthod.* 1983 Aug;84(2):125-32.
30. Power SM, Short MB. An investigation into the response of palatally displaced canines to the removal of deciduous canines and an assessment of factors contributing to favorable eruption. *Br J Orthod.* 1993;20(1):217-23.
31. Al-Nimri K. Space conditions and dental and occlusal features in patients with palatally impacted maxillary canines: an aetiological study. *The European Journal of Orthodontics.* 2005;27(5):461-5.
32. Schmidt A, Kokich V. Periodontal response to early uncovering, autonomous eruption, and orthodontic alignment of palatally impacted maxillary canines. *Am J Orthod Dentofacial Orthop.* 2007;131(4):449-55.
33. Kokich VG. Surgical and orthodontic management of impacted maxillary canines. *Am J Orthod Dentofacial Orthop.* 2004;126(3):278-83.
34. Baccetti T. A controlled study of associated dental anomalies. *Angle Orthod.* 1998 Jun;68(3):267-74.
35. Becker A. The Orthodontic Treatment of Impacted Teeth. *Abingdon, Oxon, England: Informa Healthcare.* 2007:1-228.
36. Olive RJ. Orthodontic treatment of palatally impacted maxillary canines. *Aust Orthod J.* 2002 Nov;18(2):64-70.
37. Ericson S, Kurol PJ. Resorption of incisors after ectopic eruption of maxillary canines: a CT study. *Angle Orthod.* 2000 Dec;70(6):415-23.
38. Ericson S, Kurol J. Longitudinal study and analysis of clinical supervision of maxillary canine eruption. *Community Dent Oral Epidemiol.* 1986 Jun;14(3):172-6.
39. Ericson S, Kurol J. Resorption of maxillary lateral incisors caused by ectopic eruption of the canines. A clinical and radiographic analysis of predisposing factors. *Am J Orthod Dentofacial Orthop.* 1988 Dec;94(6):503-13.
40. Liu DG, Zhang WL, Zhang ZY, Wu YT, Ma XC. Localization of impacted maxillary canines and observation of adjacent incisor resorption with cone-beam computed tomography. *Oral Surg Oral Med Oral Pathol Oral Radiol Endod.* 2008 Jan;105(1):91-8.
41. Ting SR, Quick AN, Winters JC. The impacted maxillary canine: revisiting the clinical guideline, with case illustrations. *N Z Dent J.* 2011 Mar;107(1):19-23.
42. Warford H, Grandhi K, Tira E. Prediction of maxillary canine impaction using sectors and angular measurement. *Am J Orthod Dentofacial Orthop.* 2003;124(6):651-5.
43. Crescini A, Nieri M, Buti J, Baccetti T, Pini Prato GP. Orthodontic and Periodontal Outcomes of Treated Impacted Maxillary Canines. *The Angle Orthodontist.* 2007;77(4):571-7.
44. Caprioglio A, Vanni A, Bolamperti L. Long-term periodontal response to orthodontic treatment of palatally impacted maxillary canines. *The European Journal of Orthodontics.* 2012;35(3):323-8.

45. Sambataro S, Baccetti T, Franchi L, Antonini F. Early predictive variables for upper canine impaction as derived from posteroanterior cephalograms. *Angle Orthod.* 2005 Jan;75(1):28-34.
46. Jung YH, Liang H, Benson BW, Flint DJ, Cho BH. The assessment of impacted maxillary canine position with panoramic radiography and cone beam CT. *Dentomaxillofac Radiol.* 2012 Jul;41(5):356-60.
47. Zuccati G, Ghobadlu J, Nieri M, Clauser C. Factors associated with the duration of forced eruption of impacted maxillary canines: a retrospective study. *Am J Orthod Dentofacial Orthop.* 2006 Sep;130(3):349-56.
48. Kaeppler G. Applications of cone beam computed tomography in dental and oral medicine. *Int J Comput Dent.* 2010;13(3):203-19.
49. Wriedt S, Jaklin J, Al-Nawas B, Wehrbein H. Impacted upper canines: examination and treatment proposal based on 3D versus 2D diagnosis. *Journal of Orofacial Orthopedics.* 2012;73(1):28-40.
50. Walker L, Enciso R, Mah J. Three-dimensional localization of maxillary canines with cone-beam computed tomography. *Am J Orthod Dentofacial Orthop.* 2005 Oct;128(4):418-23.
51. Jacobs R. Dental cone beam CT and its justified use in oral health care. *JBR-BTR.* 2011 Sep-Oct;94(5):254-65.
52. Haney E, Gansky SA, Lee JS, Johnson E, Maki K, Miller AJ, et al. Comparative analysis of traditional radiographs and cone-beam computed tomography volumetric images in the diagnosis and treatment planning of maxillary impacted canines. *Am J Orthod Dentofacial Orthop.* 2010 May;137(5):590-7.
53. Olive RJ. Factors influencing the non-surgical eruption of palatally impacted canines. *Aust Orthod J.* 2005 Nov;21(2):95-101.
54. Kokich VG. Cone-beam computed tomography: have we identified the orthodontic benefits? *Am J Orthod Dentofacial Orthop.* 2010 Apr;137(4 Suppl):S16.
55. Crescini A, Nieri M, Buti J, Baccetti T, Mauro S, Prato G. Short- and long-term periodontal evaluation of impacted canines treated with a closed surgical?orthodontic approach. *J Clin Periodontol.* 2007;34(3):232-42.
56. Fournier A, Turcotte JY, Bernard C. Orthodontic considerations in the treatment of maxillary impacted canines. *Am J Orthod.* 1982 Mar;81(3):236-9.
57. Baccetti T, Leonardi M, Armi P. A randomized clinical study of two interceptive approaches to palatally displaced canines. *Eur J Orthod.* 2008 Aug;30(4):381-5.
58. Baccetti T, Sigler LM, McNamara JA, Jr. An RCT on treatment of palatally displaced canines with RME and/or a transpalatal arch. *Eur J Orthod.* 2011 Dec;33(6):601-7.
59. Shapira Y, Kuftinec MM. Early diagnosis and interception of potential maxillary canine impaction. *J Am Dent Assoc.* 1998 Oct;129(10):1450-4.
60. Williams BH. Diagnosis and prevention of maxillary cuspid impaction. *Angle Orthod.* 1981 Jan;51(1):30-40.
61. Leonardi M, Armi P, Franchi L, Baccetti T. Two interceptive approaches to palatally displaced canines: a prospective longitudinal study. *Angle Orthod.* 2004 Oct;74(5):581-6.
62. Botticelli S, Verna C, Cattaneo M, Heidmann J, Melsen B. Two- versus three-dimensional imaging in subjects with unerupted maxillary canines. *The European Journal of Orthodontics.* 2010;33(4):344-9.
63. Sigler LM, Baccetti T, McNamara JA, Jr. Effect of rapid maxillary expansion and transpalatal arch treatment associated with deciduous canine extraction on the eruption of palatally displaced canines: A 2-center prospective study. *Am J Orthod Dentofacial Orthop.* 2011 Mar;139(3):e235-44.
64. Parkin N, Furness S, Shah A, Thind B, Marshman Z, Glenroy G, et al. Extraction of primary (baby) teeth for unerupted palatally displaced permanent canine teeth in children. *Cochrane Database Syst Rev.* 2012;12:CD004621.

65. Baccetti T, Mucedero M, Leonardi M, Cozza P. Interceptive treatment of palatal impaction of maxillary canines with rapid maxillary expansion: a randomized clinical trial. *Am J Orthod Dentofacial Orthop.* 2009 Nov;136(5):657-61.
66. Milberg DJ. Labially impacted maxillary canines causing severe root resorption of maxillary central incisors. *Angle Orthod.* 2006 Jan;76(1):173-6.
67. Ashkenazi M, Greenberg BP, Chodik G, Rakocz M. Postoperative prognosis of unerupted teeth after removal of supernumerary teeth or odontomas. *Am J Orthod Dentofacial Orthop.* 2007 May;131(5):614-9.
68. Morning P. Impacted teeth in relation to odontomas. *Int J Oral Surg.* 1980 Apr;9(2):81-91.
69. Park HS, Kwon OW, Sung JH. Micro-implant anchorage for forced eruption of impacted canines. *J Clin Orthod.* 2004 May;38(5):297-302.
70. Vermette ME, Kokich VG, Kennedy DB. Uncovering labially impacted teeth: apically positioned flap and closed-eruption techniques. *Angle Orthod.* 1995;65(1):23-32; discussion 3.
71. Becker A, Brin I, Ben-Bassat Y, Zilberman Y, Chaushu S. Closed-eruption surgical technique for impacted maxillary incisors: a postorthodontic periodontal evaluation. *Am J Orthod Dentofacial Orthop.* 2002 Jul;122(1):9-14.
72. Kokich VG, Mathews DP. Surgical and orthodontic management of impacted teeth. *Dent Clin North Am.* 1993 Apr;37(2):181-204.
73. Kohavi D, Zilberman Y, Becker A. Periodontal status following the alignment of buccally ectopic maxillary canine teeth. *Am J Orthod.* 1984 Jan;85(1):78-82.
74. Boyd RL. Clinical assessment of injuries in orthodontic movement of impacted teeth. II. Surgical recommendations. *Am J Orthod.* 1984 Nov;86(5):407-18.
75. Vanarsdall RL, Corn H. Soft-tissue management of labially positioned unerupted teeth. *Am J Orthod.* 1977 Jul;72(1):53-64.
76. Wisth PJ, Norderval K, Booe OE. Comparison of two surgical methods in combined surgical-orthodontic correction of impacted maxillary canines. *Acta Odontol Scand.* 1976;34(1):53-7.
77. Hunter SB. Treatment of the unerupted maxillary canine. Part 1--Preliminary considerations and surgical methods. *Br Dent J.* 1983 May 7;154(9):294-6.
78. Wong-Lee TK, Wong FC. Maintaining an ideal tooth-gingiva relationship when exposing and aligning an impacted tooth. *Br J Orthod.* 1985 Oct;12(4):189-92.
79. Chaushu S, Becker A, Zeltser R, Branski S, Vasker N, Chaushu G. Patients perception of recovery after exposure of impacted teeth: a comparison of closed- versus open-eruption techniques. *J Oral Maxillofac Surg.* 2005 Mar;63(3):323-9.
80. Crescini A, Clauser C, Giorgetti R, Cortellini P, Pini Prato GP. Tunnel traction of infraosseous impacted maxillary canines. A three-year periodontal follow-up. *Am J Orthod Dentofacial Orthop.* 1994 Jan;105(1):61-72.
81. Kokich VG, Mathews DA. Impacted teeth: surgical and orthodontic considerations. *Orthodontics and Dentofacial Orthopedics* 2001:395-422.
82. Ferguson JW, Parvizi F. Eruption of palatal canines following surgical exposure: a review of outcomes in a series of consecutively treated cases. *Br J Orthod.* 1997 Aug;24(3):203-7.
83. Pearson MH, Robinson SN, Reed R, Birnie DJ, Zaki GA. Management of palatally impacted canines: the findings of a collaborative study. *Eur J Orthod.* 1997 Oct;19(5):511-5.
84. Smailiene D, Kavaliauskiene A, Pacauskiene I, Zasciurinskiene E, Bjerklin K. Palatally impacted maxillary canines: choice of surgical-orthodontic treatment method does not influence post-treatment periodontal status. A controlled prospective study. *The European Journal of Orthodontics.* 2013.
85. Gharaibeh T, Al-Nimri K. Postoperative pain after surgical exposure of palatally impacted canines: closed-eruption versus open-eruption, a prospective randomized study. *Oral Surg Oral Med Oral Pathol Oral Radiol Endod.* 2008;106(3):339-42.

86. Quirynen M, Op Heij DG, Adriansens A, Opdebeeck HM, van Steenberghe D. Periodontal health of orthodontically extruded impacted teeth. A split-mouth, long-term clinical evaluation. *J Periodontol*. 2000 Nov;71(11):1708-14.
87. Woloshyn H, Artun J, Kennedy DB, Joondeph DR. Pulpal and periodontal reactions to orthodontic alignment of palatally impacted canines. *Angle Orthod*. 1994;64(4):257-64.
88. Becker A, Kohavi D, Zilberman Y. Periodontal status following the alignment of palatally impacted canine teeth. *Am J Orthod*. 1983 Oct;84(4):332-6.
89. Parkin N, Benson PE, Thind B, Shah A. Open versus closed surgical exposure of canine teeth that are displaced in the roof of the mouth. *Cochrane Database Syst Rev*. 2008(4):CD006966.
90. Szarmach IJ, Szarmach J, Waszkiel D, Paniczko A. Assessment of periodontal status following the alignment of impacted permanent maxillary canine teeth. *Adv Med Sci*. 2006;51 Suppl 1:204-9.
91. Frank CA, Long M. Periodontal concerns associated with the orthodontic treatment of impacted teeth. *Am J Orthod Dentofacial Orthop*. 2002 Jun;121(6):639-49.
92. Burden DJ, Mullally BH, Robinson SN. Palatally ectopic canines: closed eruption versus open eruption. *Am J Orthod Dentofacial Orthop*. 1999 Jun;115(6):640-4.
93. Heaney TG, Atherton JD. Periodontal problems associated with the surgical exposure of unerupted teeth. *Br J Orthod*. 1976 Apr;3(2):79-84.
94. Ling KK, Ho CT, Kravchuk O, Olive RJ. Comparison of surgical and non-surgical methods of treating palatally impacted canines. II. Aesthetic outcomes. *Aust Orthod J*. 2007 May;23(1):8-15.
95. Ling KK, Ho CT, Kravchuk O, Olive RJ. Comparison of surgical and non-surgical methods of treating palatally impacted canines. I. Periodontal and pulpal outcomes. *Aust Orthod J*. 2007 May;23(1):1-7.
96. Lappin MM. Practical management of the impacted maxillary cuspid. *Am J Orthod*. 1951 Oct;37(10):769-78.

ANEXOS

ÍNDICE DE QUADROS

QUADRO 1 - FREQUÊNCIA DE RETENÇÕES DENTÁRIAS	8
QUADRO 2 - FATORES ETIOLÓGICOS ASSOCIADOS COM OS CANINOS RETIDOS	10
QUADRO 3 - PREVISÃO DA RETENÇÃO CANINA	18
QUADRO 4 - CLASSIFICAÇÃO PROPOSTA PARA A ABORDAGEM CIRÚRGICA EM CANINOS MAXILARES RETIDOS	55