



UNIVERSIDADE CATÓLICA PORTUGUESA

CENTRO REGIONAL DAS BEIRAS

DEPARTAMENTO DE CIÊNCIAS DE SAÚDE

MESTRADO INTEGRADO EM MEDICINA DENTÁRIA

DENTISTERIA OPERATÓRIA

***IMPORTÂNCIA DO BISEL DO ÂNGULO CAVO-SUPERFICIAL NO
PREPARO CAVITÁRIO DE CAVIDADES DE CLASSE IV EM
RESTAURAÇÕES ESTÉTICAS COM RESINAS COMPOSTAS***

Dissertação apresentada à Universidade Católica Portuguesa

Para obtenção do grau de Mestre em Medicina Dentária

Por:

Carlos Manuel Teixeira Alves



UNIVERSIDADE CATÓLICA PORTUGUESA

CENTRO REGIONAL DAS BEIRAS

DEPARTAMENTO DE CIÊNCIAS DE SAÚDE

MESTRADO INTEGRADO EM MEDICINA DENTÁRIA

***IMPORTÂNCIA DO BISEL DO ÂNGULO CAVO-SUPERFICIAL NO
PREPARO CAVITÁRIO DE CAVIDADES DE CLASSE IV EM
RESTAURAÇÕES ESTÉTICAS COM RESINAS COMPOSTAS***

Dissertação apresentada à Universidade Católica Portuguesa

Para obtenção do grau de Mestre em Medicina Dentária

Orientador: Professor Guerra Capelas

Co-Orientador: Mestre Vânia Barros

Por:

Carlos Manuel Teixeira Alves

“O sucesso é a soma de pequenos esforços repetidos dia após dia”

(Robert Collier)

Agradecimentos

Ao Professor Doutor António Manuel Guerra Capelas, meu orientador, pelo dinamismo, disponibilidade e dedicação com que sempre me acolheu, apoiou e orientou na realização deste projeto.

À Professora Vânia Alves Barros, minha coorientadora, pela sugestão do tema e oportunidade proporcionada, pelo rigor científico e por todo o conhecimento e saber que me transmitiu.

Ao Professor Doutor Jorge Leitão, por todo o apoio, ajuda e disponibilidade na correção e aperfeiçoamento deste projeto, através do seu vasto conhecimento.

Ao Professor Doutor Tito Trindade e restante equipa do Departamento de Química da Universidade de Aveiro, com especial agradecimento à Dr.^a Maria Celeste, pela receptividade demonstrada por este projeto e pelo apoio constante ao longo de toda a investigação.

Aos meus amigos, que tanto ouviram falar deste projeto, pela amizade, força e boa disposição.

À Filomena, à Helena e à Mafalda, pela ajuda incondicional, pelo carinho, pela motivação constante e por terem estado sempre presentes nesta longa viagem.

Aos Meus Pais, pelo apoio incondicional e dedicação, por acreditarem em mim e incentivarem as minhas escolhas. Por estarem presentes não só nesta etapa final, mas ao longo de todo o meu percurso académico.

A todos, o meu sincero obrigado!

Resumo

A estética dentária é um tema complexo, dependente de múltiplos fatores e aumenta cada vez mais a importância dada quer pelos pacientes quer pelos profissionais na tentativa de satisfazer ou superar as expectativas. O presente estudo pretende avaliar a importância do bisel do ângulo cavo-superficial no preparo cavitário de cavidades de classe IV em restaurações estéticas com resinas compostas. Mais especificamente, objetiva-se: i) avaliar quantitativamente as propriedades óticas de restaurações em compósito em que o ângulo cavo-superficial foi biselado durante o preparo cavitário; ii) avaliar quantitativamente as propriedades óticas de restaurações em compósito em que o ângulo cavo-superficial não foi biselado durante o preparo cavitário; iii) comparar os resultados obtidos nos objetivos anteriores para determinar quantitativamente qual a relevância do bisel no ângulo cavo-superficial de restaurações em compósito de cavidades de classe IV.

Trata-se de um estudo observacional e prospectivo de resultados obtidos em peças dentárias através do Espectrofotómetro Jasco V-560 (500 a 300 nm, resolução até 0,1 nm) com monocromador duplo e esfera integradora para análise de sólidos através de reflexão difusa (300-500 nm), disponibilizado pelo Departamento de Química da Universidade de Aveiro.

Em estudos anteriores aponta-se para que o bisel confira uma vantagem estética quando executado em cavidades de classe IV em dentes anteriores. Todavia, não foi possível com este estudo, definir qual o tipo de vantagem estética que o bisel confere, uma vez que quando analisado, este mostrou evidências significativas apenas na zona ultravioleta do espectro de reflexão. As características estéticas até hoje estudadas, foram apenas evidenciadas na zona visível do espectro de reflexão, deixando assim uma incógnita relativamente ao modo de interpretação dos resultados obtidos no presente estudo, no campo das características estéticas. A Medicina Dentária Restauradora, visa garantir o aspeto mais natural possível à restauração efetuada, no entanto, as vantagens estéticas são muito complexas de ser quantificadas e o presente estudo objetivava exatamente isso, no entanto não foi possível quantificar essa diferença, porquanto se trata de um tema significativamente subjetivo.

Palavras-chave: Estética Dentária, Restauração de Classes IV, Bisel do ângulo cavo-superficial, Resinas compostas.

Abstract

The dentistry aesthetic is a complex issue that depends on multiple factors and increasingly increases the importance given either by patients or by professionals in an attempt to meet or exceed expectations.

The aim of this study was to evaluate the importance of the bezel cavosurface angle in the cavity preparation of class IV cavities in esthetic restorations with composite resins. More specifically, the objective is to: i) quantitatively evaluate the optical properties of composite restorations in the cavosurface angle was beveled during cavity preparation; ii) quantitatively assess the optical properties of composite restorations in the cavosurface angle was left intact during cavity preparation; iii) to compare the results obtained in previous objectives to quantitatively determine the relevance of the bevel on cavosurface angle restorations of class IV cavities composite; iv) make a review of current literature on the subject under discussion.

This is an observational and prospective study results of dental pieces by Jasco V-560 spectrophotometer (500-300 nm to 0.1 nm resolution) with double monochromator, integrating sphere for analysis by diffuse reflection solid (300-500 nm) of the Department of Chemistry at the University of Aveiro.

It was concluded that the bezel provides an aesthetic advantage when running in class IV cavities in anterior teeth. However, it was not possible to define the type of aesthetic advantage, which can be seen in the reflection spectrum in the ultraviolet region, which is the area where you can check the actual existence and the advantage of cavosurface beveled angle. The aesthetic advantages are too complex to be defined, because it is a significantly subjective topic. Taking into account that objective in Restorative Dentistry, ensure the most natural look possible the restoration done, it can be stated that, based on the results obtained, the bevel gives the advantage to that level.

Keywords: Aesthetic Dentistry, Class IV Restoration, Bevel cavosurface angle Composite resins.

Índice de Figuras

Figura 1: Distribuição da luz quando incidida numa peça dentária.....	10
Figura 2: Distribuição das tonalidades numa peça dentária.....	11
Figura 3: Esmalte observado através de microscopia de varrimento. Prismas de esmalte podem ser observados orientados verticalmente e justapostos entre si	19
Figura 4: Kit de brocas e turbina	36
Figura 5: Figura esquemática da realização do bisel	37
Figura 6: Ácido fosfórico em gel, a 37,5% da Kerr.....	37
Figura 7: Adesivo dentário OptiBond da Kerr.....	38
Figura 8: Led amzil da 3M.....	38
Figura 9: Resina Composta Herculite® XRV UltraTM A2	39
Figura 10: Discos flexíveis de óxido de alumínio Soflex Pop on (3M-ESPE).....	40
Figura 11: Pasta de polimento CleanJoy da VOCO.....	40
Figura 12: Dente Com Bisel Nº5, após acabamento.....	40
Figura 13: Dente Sem Bisel Nº20, após acabamento.....	41
Figura 14: Espectrofotómetro UV/VIS JASCO V-560	42
Figura 15: Placa de sulfato de bário.....	43
Figura 16: Dente Sem Bisel Nº20, isolado em toda a sua extensão, preparado para analisar a zona do compósito	40
Figura 17: Dente Com Bisel Nº5, isolado em toda a sua extensão, preparado para analisar a zona do compósito	40
Figura 18: Dente Sem Bisel Nº20, isolado em toda a sua extensão, preparado para analisar a zona do esmalte.....	45
Figura 19: Dente Com Bisel Nº5, isolado em toda a sua extensão, preparado para analisar a zona do esmalte.....	45
Figura 20: Dente Com Bisel Nº5, isolado em toda a sua extensão, preparado para analisar a zona do bisel	46

Índice de Gráficos

Gráfico 1: Dente sem bisel n.º 20	49
Gráfico 2: Dente sem bisel n.º 21	50
Gráfico 3: Dente sem bisel n.º 22	50
Gráfico 4: Dente sem bisel n.º 23	51
Gráfico 5: Dente sem bisel n.º 25	51
Gráfico 6: Dente com bisel n.º 5	52
Gráfico 7: Dente com bisel n.º 6	53
Gráfico 8: Dente com bisel n.º 10	53
Gráfico 9: Dente com bisel n.º 13	54
Gráfico 10: Dente com bisel n.º 3	54

Índice Geral

Agradecimentos	IV
Resumo	VI
Abstract.....	VIII
Índice de Figuras.....	X
Índice de Gráficos	XII
Índice Geral.....	XIV
1. Introdução	1
2. Revisão da literatura	5
1.1. Etiologias dos traumatismos/fraturas em dentes anteriores	7
1.2. Cor dos dentes	12
1.3. Influência dos prismas de esmalte e a relação com resinas compostas.....	18
1.4. O aparecimento do bisel e a sua evolução	20
2. Objetivos	29
2.1. Objetivo Geral	31
2.2. Objetivos específicos	31
3. Materiais e Métodos.....	33
3.1. Tipo de estudo e amostra.....	35
3.2. Seleção dos dentes.....	35
3.3. Preparo das cavidades	36
3.4. Acabamento.....	39
3.5. Avaliação das Propriedades Óticas	41
3.6. Análise de Dados.....	46
4. Resultados	47
4.1. Grupo de controlo	49
4.2. Grupo experimental.....	51
5. Discussão	55
6. Conclusão.....	61
7. Perspetivas futuras	65
Referências Bibliográficas	69

1. Introdução

Importância do bisel do ângulo cavo-superficial no preparo cavitário de cavidades de classe IV em restaurações estéticas com resinas compostas

A Medicina Dentária restauradora está em permanente evolução e tem os seus conceitos cada vez mais praticados na clínica nos últimos anos. Este facto deve-se principalmente ao desenvolvimento das técnicas adesivas e dos materiais restauradores que procuram a reprodução das características físicas e anatómicas das estruturas dentárias naturais (Barrantes, 2008).

O tratamento restaurador de dentes anteriores fraturados ou com lesões que originam preparos classe IV representam um desafio para o médico dentista. Dependendo da severidade das lesões, vários materiais e técnicas podem ser utilizados. Um dos tratamentos de eleição consiste na utilização de restaurações adesivas diretas com resinas compostas. O resultado estético e a longevidade das restaurações em dentes anteriores está diretamente associado à qualidade da adaptação marginal (Mondelli & colaboradores, 2006). Todavia, ainda persistem algumas dúvidas acerca de como o preparo do ângulo cavo-superficial feito previamente à reconstrução adesiva pode atuar para otimizar o desempenho clínico das restaurações (Ardu & Krejci, 2006).

Depois do desenvolvimento da técnica de ataque ácido às estruturas duras do dente e do advento do sistema restaurador adesivo, descobriu-se um simples, rápido, não dispendioso e altamente estético procedimento restaurador, que veio estabelecer o uso de novas técnicas de preparo de cavidades e restaurações de Classe IV (Ardu & Krejci, 2006).

Anteriormente restaurar dentes anteriores fraturados ou com lesões de Classe IV consistia num procedimento temporário. Contudo, com a evolução da técnica e dos materiais agora disponíveis, esta pode, à semelhança de outras restaurações, ser considerada permanente, requerendo unicamente contínuas observações ou eventuais reparos (Mondelli & colaboradores, 2006).

No que se refere à relevância científica e/ou clínica do tema, este trabalho objetiva demonstrar o resultado estético final das restaurações, avaliando a evidência ou não da margem livre do dente na restauração da face vestibular, bem como as características estéticas das restaurações de Classes IV com resinas compostas elaboradas em dentes onde foi efetuado o bisel do ângulo cavo-superficial e em dentes onde não se efetuou o bisel deste ângulo. Espera verificar-se alguns estudos que têm

sugerido a confecção do bisel, objetivando mascarar a linha de lesão, com resultados positivos em termos estéticos.

A pertinência científica e/ou clínica é corroborada também com o facto de existirem poucas pesquisas clínicas de longo prazo que avaliem a influência da configuração do ângulo cavo-superficial, com bisel e sem bisel, no desempenho de restaurações adesivas diretas com resina composta em restaurações de Classes IV, sob o ponto de vista estético. Deste modo, espera-se que este trabalho possua potenciais implicações ao nível do conhecimento da área em estudo, permitindo uma discussão de resultados à luz de outros trabalhos publicados na mesma área ou em áreas relacionadas.

No sentido de uma melhor compreensão do presente estudo o corpo do trabalho é constituído por duas partes, a Revisão da Literatura e a Investigação Empírica. A primeira parte é reservada à fundamentação teórica, onde se abordam conceitos relativos às etiologias dos traumatismos/fraturas em dentes anteriores, cor dos dentes, influência dos prismas de esmalte e a relação com resinas compostas. A segunda parte abarca todos os conteúdos próprios ao estudo empírico. Assim, os objetivos, os materiais e métodos, onde se descrevem o tipo de estudo e a amostra, estando incluídos a explicitação da seleção dos dentes, o preparo das cavidades e o acabamento. Segue-se a apresentação dos resultados e a sua análise estatística. Tem lugar ainda a discussão dos resultados obtidos da análise descritiva. O trabalho tem o seu *terminus* com as conclusões mais relevantes e perspetivas futuras.

2. Revisão da literatura

Importância do bisel do ângulo cavo-superficial no preparo cavitário de cavidades de classe IV em restaurações estéticas com resinas compostas

1.1. Etiologias dos traumatismos/fraturas em dentes anteriores

Os elementos dentários antero-superiores são os mais comuns e severamente afetados em casos de acidentes tanto pela sua anatomia, como pela sua posição na arcada (Gerard, Martos, Baldisserra & Lund, 2014). Segundo os mesmos autores, as fraturas coronárias dos incisivos permanentes representam 18% a 22% de todos os traumas dentários incididos em tecidos duros, dos quais 96% ocorrem nos incisivos superiores.

Existem determinadas características que ampliam significativamente a suscetibilidade das pessoas a eventos traumáticos na dentição permanente, nomeadamente: oclusão anormal, *overjet* acentuado, lábios curtos (com inadequado selamento labial) e pacientes respiradores orais (Gerard et al., 2014).

As fraturas em dentes anteriores provenientes de trauma são acontecimentos usuais, sobretudo durante a infância e a adolescência (Bruno, Silva, Bertaglia et al., 2012). De acordo com o estudo de Sharma, Garg, Sheoran, Swami & Singh (2012), um terço dos pacientes já sofreu algum tipo de traumatismo dentário.

A dentição decídua é a mais afetada, contudo entre os dentes permanentes, o incisivo central superior é o que apresenta maior incidência de fraturas por acidente (Amorim, Estrela & Costa, 2011).

No âmbito das causas do traumatismo dentário, referem-se os fatores externos, como as quedas, as colisões, os acidentes automobilísticos, os desportos e a violência. Como fatores predisponentes, destacam-se o inadequado selamento labial e a presença de sobre-saliência incisal (Bendo, Scarpelli, Vale & Zarzar, 2009). Uma vez traumatizado, o dente com fratura mista de esmalte e dentina pode ser submetido a uma variedade de tratamentos, nomeadamente: colagem do fragmento obtido, restauração direta com resina composta e restaurações indiretas, dependendo da quantidade de tecido remanescente sadio e do comprometimento pulpar do elemento atingido (Reis, Soares, Castro, Santos Filho, Soares & Soares, 2010).

Na literatura encontram-se vários tipos de classificação para as fraturas dos elementos dentários. Elis e Kew (1970, cit. por Brandeburgo, 2007, p. 20) classificaram as fraturas em relação à extensão dos danos provocados na coroa dentária:

Importância do bisel do ângulo cavo-superficial no preparo cavitário de cavidades de classe IV em restaurações estéticas com resinas compostas

Classe 1

- Fratura do esmalte com pouco ou nenhum envolvimento da dentina;

Classe 2

- Fratura coronária extensa, com envolvimento dentinário considerável e sem exposição pulpar

Classe 3

- Fratura coronária extensa, com envolvimento dentinário considerável e com exposição pulpar

Classe 4

- Dentes com perda de vitalidade, com ou sem perda de tecido coronário;

Classe 5

- Dentes avulsionados;

Classe 6

- Fratura coronária, com ou sem perda de tecido coronário;

Classe 7

- Luxação do dente, sem fratura coronária ou radicular;

Classe 8

- Fratura coronária cervical;

Classe 9

- Danos traumáticos na dentição decídua.

Brandeburgo (2007, p. 20-21) faz também referência à classificação das fraturas dentárias proposta por Andreasen e Andreasen (1994), que consiste em:

Infração do esmalte

Fratura incompleta em esmalte;

Fratura do esmalte

Fratura do esmalte com perda de tecido dentário, restrita ao esmalte;

Fratura do esmalte/dentina

Fratura do esmalte e da dentina com perda de tecido dentário;

Fratura coronária complexa

Fratura que abrange o esmalte e a dentina, com exposição pulpar.

Mais recentemente, Spinás e Altana (2002) sugerem uma outra classificação, tendo como finalidade proporcionar uma interpretação mais simplificada, nomeadamente:

Classe A

Fraturas simples do esmalte, que envolvem o ângulo mesial ou distal ou unicamente o bordo incisal;

Classe B

Fraturas que afetam o esmalte e a dentina, abrangendo o ângulo mesial ou distal e o bordo incisal. Se são fraturas com exposição pulpar, definem-se como subclasse b1;

Classe C

Fraturas que afetam o esmalte e a dentina, abrangem o bordo incisal e pelo menos um terço da coroa.

Se são fraturas com exposição pulpar, denominam-se de subclasse c1;

Classe D

Fraturas que afetam o esmalte e a dentina, envolvem um ângulo mesial ou distal e a superfície palatina ou vestibular com envolvimento radicular.

Em caso de exposição pulpar são definidas como subclasse d1;

Sempre que um dente fraturado apresente polpa sem resposta ou necrótica, a classificação é acrescida da letra h (Spinás & Altana, 2002). Os mesmos autores referem que os tipos de fratura mais frequentes são as de classe B, b1, C e c1, regularmente tratadas com resinas compostas ou através da colagem do fragmento.

Feliciano e França-Caldas (2006), com base numa revisão da literatura, observaram que, num *corpus* de 164 estudos, existem 54 diferentes tipos de classificação para os danos traumáticos dentários, sendo as classificações de Elis e Kew (1970) e de Andreasen e Andreasen (1994) as mais utilizadas.

Seja qual for o traumatismo dentário, o mesmo deve ser considerado uma emergência e, como tal, deve ser tratado imediatamente de forma a melhorar o prognóstico, diminuindo o grau de complicações para o paciente. Por conseguinte, é necessário estabelecer um diagnóstico correto no momento da consulta inicial (Gerard et al., 2014). Os mesmos autores referem que, apesar de ser um desafio, é possível restaurar dentes anteriores com um alto nível de integridade funcional e excelência estética, sendo portanto, fundamental um conhecimento das características naturais dos dentes e do material restaurador a ser utilizado.

No que se refere à classificação artificial de Black, que se utiliza como referência para o presente estudo, as cavidades reúnem-se em cinco classes, nomeadamente (Mandarino & colaboradores, s.d.):

Classe I

Deve ser preparada em regiões de má coalescência de esmalte – cicatrículas e fissuras na face oclusal de molares e pré-molar; 2/3 oclusal da face vestibular dos molares inferiores; e na face lingual dos incisivos e caninos superiores, 2/3 a face palatina dos molares superiores;

Classe II

Preparada nas faces proximais dos pré-molares e molares;

Classe III

Preparada nas faces proximais dos incisivos e caninos, sem remoção do ângulo incisal;

Classe IV

Preparada nas faces proximais dos incisivos e caninos com remoção e restauração do ângulo incisal;

Classe V

Preparada no terço gengival, não de cicatrículas, nas faces vestibular e lingual de todos os dentes.

Ainda, segundo Mandarino e colaboradores (s.d) vários autores, como são exemplo Howard e Simon (1973), adicionam à classificação artificial de Black, cavidades de Classe VI, onde incluem as cavidades preparadas nas bordas incisais e nas pontas de cúspide. Os autores citados acrescentam também que Sockwell considera, como cavidades de classe I, as cavidades de cicatrículas e fissuras incipientes, na face vestibular dos dentes anteriores.

O procedimento restaurador de escolha em dentes tratados tem como objetivo o restabelecimento biomecânico, funcional e estético (Baba, Golden & Goodacre, 2009).

1.2. Cor dos dentes

A luz é considerada uma energia de radiação que se propaga através de ondas eletromagnéticas, de diferentes comprimentos de onda, constituindo o espectro eletromagnético. Apenas uma pequena faixa deste espectro é perceptível ao olho humano - espectro da luz visível, que se situa entre os 380 e os 760 nm. Cada cor é reconhecida por conter um comprimento de onda específico nesse intervalo, conforme as cores de um arco-íris. A radiação Ultra Violeta e a radiação Infravermelha não são visíveis ao olho humano, o que se deve ao facto de se encontrarem fora desta gama de comprimentos de onda (Ahmad, 2000; Chu, 2002).

Na estética dentária procura-se a harmonia, que, por sua vez, se obtém através da tríade estética: forma, textura e cor (Manauta, 2012). Sendo a cor considerada o principal elemento do sucesso estético.

A cor não é uma propriedade física de um objeto, mas sim da fonte de luz à qual este é exposto. No caso de um dente, quando a luz incide sob a sua superfície pode produzir vários

fenómenos, nomeadamente: a transmissão dos raios de luz, sem que estes sofram alteração da sua trajetória; a reflexão dos raios de luz, que voltam na mesma trajetória de incidência; a reflexão dos raios de luz,

com modificação da trajetória e, por fim, a absorção e a dispersão da luz dentro dos tecidos dentais, responsável por originar fluorescência (Preston, 1985; Buda, 1994; Ahmad, 2000; Joiner, 2004). Esta dispersão da luz decorre, na sua maioria, por causa dos cristais de hidroxiapatite que se encontram no esmalte e na dentina (Vaarkamp, Ten Bosch & Verdonschot, 1995; Ten Bosch & Coops, 1995).

Em 1936, Munsell desenvolveu um sistema que classifica e define as dimensões da cor. Segundo o autor, a cor pode ser definida em três dimensões: matiz, croma e valor (Preston, 1985). O **matiz** corresponde à cor base do dente e à propriedade da cor que possibilita distinguir uma cor de outra. Corresponde também ao comprimento de

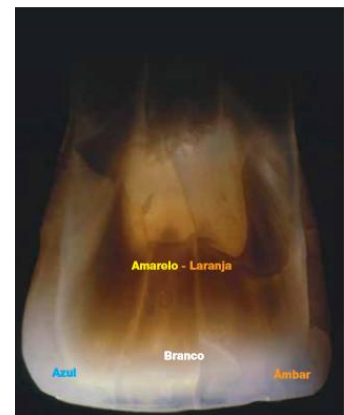

Figura 1: Distribuição da luz quando incidida numa peça dentária

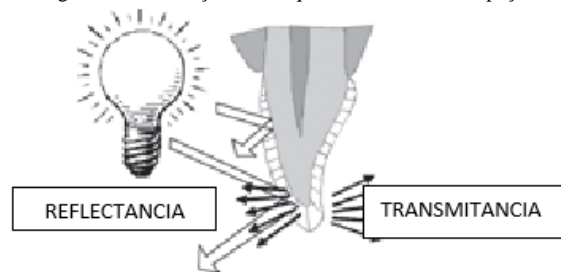


Figura 2: Distribuição das tonalidades numa peça dentária com modificação da trajetória e, por fim, a absorção e a dispersão da luz dentro dos tecidos dentais, responsável por originar fluorescência (Preston, 1985; Buda, 1994; Ahmad, 2000; Joiner, 2004). Esta dispersão da luz decorre, na sua maioria, por causa dos cristais de hidroxiapatite que se encontram no esmalte e na dentina (Vaarkamp, Ten Bosch & Verdonschot, 1995; Ten Bosch & Coops, 1995).

Em 1936, Munsell desenvolveu um sistema que classifica e define as dimensões da cor. Segundo o autor, a cor pode ser definida em três dimensões: matiz, croma e valor (Preston, 1985). O **matiz** corresponde à cor base do dente e à propriedade da cor que possibilita distinguir uma cor de outra. Corresponde também ao comprimento de

onda refletido pelo dente. Na Medicina Dentária, segundo a escala de cores Vita ®, existem quatro tipos de matizes: A – dominante vermelho-marron; B- dominante laranja-amarelo; C- dominante verde-cinza; D - dominante rosa-cinza. Segundo Vanini (2011), a cor dos dentes advém de quatro tonalidades dominantes: amarelo-laranja, branco, azul e âmbar. Estas quatro tonalidades são igualmente denominadas de acordes cromáticos e estão presentes nas dimensões da cor de todos os dentes, contudo com intensidades e formas distintas. O **croma** consiste no grau de saturação de cada cor e quanto mais claro for o objeto, menor a sua saturação. Indica ainda o seu grau de pureza, força e intensidade. Por seu lado, o **valor** define o grau de luminosidade da cor. A cor preta tem luminosidade zero e a cor branca expressa a luminosidade máxima, isto é, quanto mais clara a cor, maior a sua luminosidade. O esmalte abriga todas as dimensões da cor (Vanini, 2011).

Importa referir que foram incorporadas novas dimensões ao sistema de Munsell, de modo a reproduzir corretamente todas as características cromáticas do dente. São elas a opalescência, a iridescência, a fluorescência, a translucidez e opacidade, que irei descrever sucintamente, bem como os fenómenos da luz: transmissão, reflexão, dispersão e metamerismo - objetos de cor idêntica, sob determinada fonte de luz, são percebidos como cromaticamente diferentes (Preston, 1985; Pizzamiglio, 1991; Ahmad, 2000). Estes fenómenos variam em conformidade com a densidade ótica dos cristais de hidroxiapatite, prismas de esmalte e túbulos dentários (Winter, 1993; Terry, 2000; Dietschi, 1997; Behle, 2001).

A **opalescência** consiste na capacidade do esmalte em transmitir seletivamente certas radiações do espectro, refletindo simultaneamente outras. Por causa da refração seletiva da luz que ocorre quando esta incide sobre os cristais de hidroxiapatite, sobrevém uma transmissão de radiação de comprimento de onda médio (laranja e vermelho), e a reflexão da radiação de comprimento de onda curto (azul e violeta). Este fenómeno origina um aspeto azulado no dente, sob a luz refletida (Winter, 1993; Terry, 2000; Dietschi, 1997; Behle, 2001).

A **iridescência** consiste no fenómeno luminoso produzido quando a luz incide sobre o dente, transmitida através do esmalte e, quando atinge a dentina, difunde-se e reflete-se de diferentes formas formando como que um “arco-iris” à superfície, conferindo a luminosidade característica ao dente (Muia, 1993; Vanini, 2011).

A **fluorescência** refere-se à capacidade que os raios ultravioleta têm em produzir um brilho característico quando direcionados para certos materiais ou tecidos, como, por exemplo, os dentes, que possuem a capacidade de absorver energia invisível (radiação ultravioleta) e de a emitir espontaneamente dentro do espectro da luz visível, numa gama de coloração branca-azulada (Mcphee, 1995; McLaren, 1997; Melo, Kano & Araújo, 2005).

No que concerne à **translucidez** e à **opacidade**, enquanto a opacidade se refere a uma propriedade dos materiais que impede a passagem de luz, pois absorve uma parte da luz e reflete a restante, a translucidez define-se como a quarta dimensão da cor, correspondendo à propriedade que possibilita a passagem parcial da luz através de uma estrutura. Quer o esmalte, quer a dentina são translúcidos, contudo, estes tecidos têm um grau de translucidez diferente: o esmalte possui uma elevada translucidez, transmitindo a luz quase na sua totalidade, possibilitando uma rarefação da luz através dos cristais de hidroxiapatite e, simultaneamente, a visualização da dentina (Chu, Devigus & Mieszko, 2004); e a dentina possui baixa translucidez, refletindo grande parte da luz incidente (Vanini, 2001; Melo, Kano & Araújo JN, 2005). A translucidez própria do esmalte altera-se pela dentina subjacente, podendo igualmente ser influenciada por pigmentos intrínsecos e extrínsecos que o afetem. Contudo, a cor do dente sobrevém sobretudo devido à pigmentação própria da dentina, conferida por uma enorme quantidade de substâncias orgânicas que a constituem e que a tornam mais opaca. A translucidez do dente varia de pessoa para pessoa, em várias zonas da boca, em diferentes zonas no mesmo dente e com a idade, sendo o esmalte e a dentina de um dente jovem menos translúcido do que de um dente envelhecido, na medida em que possui esmalte menos mineralizado, mais espesso e texturizado (Touati, Miara & Natahnson, 2000, Vanini, 2011). A translucidez pode ainda ser descrita como uma opacidade parcial ou como o estado entre a opacidade completa e a transparência completa e define-se como o grau relativo no qual os materiais permitem que a cor do fundo afete a aparência do mesmo (Buchalla, Attin, Hilgers & Hellwig, 2008; Masotti, Onófrio & Conceição, 2007).

Acrescente-se, no entanto, que para além de uma obtenção adequada da cor natural do dente é também incontornável a importância da seleção da cor dos

diferentes materiais reconstitutivos, como, por exemplo, as resinas, para o sucesso da Medicina Dentária moderna (Kim, Son, Cho & Byung, 2009).

As resinas são consideradas um material multifásico, com propriedades de duas fases complementares, obtendo-se deste modo um melhor resultado. São constituídas por uma matriz orgânica polimerizável e por um preenchimento cerâmico, unidos mediante um agente de acoplamento que gera uma ligação covalente entre as partículas de ambos os componentes (Amaya, Paredes & Sarmiento, 2009). Foram introduzidas, em 1960, por Bowen, tendo sido inicialmente utilizadas como material restaurador. Com o passar do tempo, foram efetuadas variações por forma a melhorar as suas características (Amaya, Paredes & Sarmiento, 2009). Os silicatos (não sendo polímeros) foram os primeiros materiais restauradores com propósitos estéticos a serem desenvolvidos, seguindo-se as resinas acrílicas. No entanto, foram as resinas compostas que fizeram a diferença neste processo, uma vez que, apresentam melhores propriedades do que as anteriores. As resinas compostas resultam da combinação de resinas acrílicas com resinas epóxicas, ou seja, são compostas por pelo menos duas fases diferentes. Além da matriz, do preenchimento e do agente de acoplamento, as resinas também possuem agentes estabilizadores, iniciadores e aditivos (Barrancos & Barrancos, 2010; Monzner, 2007; Scougall-Vilchis, Hotta, Hotta, Idono & Yamamoto, 2007).

Dado que dente é formado por diferentes tecidos, a seleção da cor adequada da resina para a restauração é um processo delicado, principalmente nas cavidades classe IV, onde não existe estrutura suficiente para obter uma cor base sólida. Para se obter a cor das resinas, adiciona-se uma série de tintas, em geral amarelo e cinzento, e inclusive alguns pigmentos azuis ou verdes (Kim et al., 2009). Este processo afeta a translucidez da resina, uma propriedade muito importante para se obter uma seleção de cor adequada, por forma a imitar o melhor possível as características de transmitância da estrutura dentária adjacente (Lee, Kim & Powers, 2005). Às cores mais escuras das resinas, as quais apresentam menos iluminação ou um croma mais elevado, devem-se incorporar mais pigmentos. Isto torna o material mais opaco devido á interação da luz com os pigmentos (Yu & Lee, 2008). Como o presente estudo se baseia em cavidades classe IV com os limites sobre esmalte, apenas serão abordadas as resinas translúcidas.

A translucidez do material não é só uma propriedade ótica que se tem em conta para o resultado final da restauração, também pode afetar o processo de polimerização, já que é um dos fatores a ter em conta para o momento da foto-ativação - onde a luz emitida por um lâmpada, passa através da resina sendo absorvida, dispersada e atenuada. A efetividade da foto-ativação vê-se reduzida pelo tempo de exposição, pela composição do material, pela cor da resina e pela sua translucidez (Dos Santos, Monte Alto, Sampaio, Da Silva, & Fellow, 2005). Uma resina completamente polimerizada vai de encontro as necessidades estéticas imperativas numa restauração. Durante o processo de polimerização deve conhecer-se previamente o tipo de agente iniciador presente na resina, e segundo isto deve-se seleccionar adequadamente o tipo de luz e lâmpada a utilizar para ativar o iniciador da polimerização. Numa situação ideal, a translucidez dos materiais restauradores estéticos não se devia alterar depois da restauração. Contudo observam-se alterações da translucidez das resinas, após fotopolimerização. A translucidez geralmente é determinada a partir do parâmetro de translucidez (TP) que é a diferença de cor da amostra com uma espessura uniforme sobre um fundo branco e negro (Woo, Yu, Ahn & Lee, 2008).

A dentição natural é constituída por estruturas orgânicas e inorgânicas, com diferentes características óticas que se complementam. O esmalte e a dentina, partes constituintes do dente, quando submetidos à luz, interagem entre si, e igualmente com a polpa, dando origem a efeitos óticos distintos (Melo, Kano, Araújo JR, 2005). Estes efeitos são responsáveis pela beleza, aparência natural e singularidade do dente. Para uma restauração ser verdadeiramente estética e conseqüentemente se parecer à dentição natural, as dimensões da cor: matiz, croma, valor, translucidez e opacidade, além das características como transmissão, dispersão, absorção e reflexão da luz, e propriedades óticas como: opalescência, iridescência e fluorescência devem ser corretamente reproduzidas. Criar a cor das restaurações da mesma maneira como ela é criada no elemento dentário, através da interação dos tecidos dentários entre si e com a luz, é a melhor maneira de obter resultados com excelência estética (Melo, Kano, Araujo JR, 2005).

Acrescente-se ainda que a idade condiciona significativamente a composição cromática do dente, resultando numa classificação da cor por biótipo de idade: jovem, adulto e idoso. Cada um dos três biótipos manifesta dimensões e acordes cromáticos

recorrentes e diversos ao nível da forma, intensidade e das *nuances* face aos outros biótipos (Vanini, 2006). A determinação da cor deve ser guiada e correlativa à compilação da lista de cor onde surge, sequencialmente, as cinco dimensões da cor e as massas de compósito necessárias à reprodução dos acordes cromáticos presentes em cada dimensão, a qual deve ter em conta os referidos biótipos por idade, prevendo cada um dimensões recorrentes, adequadas à forma e à saturação cromática (Vanini, 2006; Vanini & Tasca, 1999).

As tonalidades de branco, que coloram as intensidades, vão do branco quente (leitoso) nas crianças, ao branco mais frio (tendendo ao cinza) nos adultos. Nos idosos, a intensidade é pouco representada, na medida em que o esmalte é muito mineralizado. Quando ocorre, a mesma surge com poucas formas e fraca intensidade (Vanini, 2006). Por outro lado, as opalescências apresentam-se, por norma, com duas formas nos biótipos jovem e adulto, e com uma no idoso. Contudo, ainda segundo o mesmo autor citado, não se excluem exceções em que surjam situações híbridas, com formas e tonalidades mistas ou relativas a outro biótipo. As primeiras quatro situações têm uma tonalidade cinza-azulada e a quinta, ambarada.

Importa também referir que, de acordo com Vanini (2006), a caracterização dentária surge mais frequentemente e de forma mais marcada no adulto e no idoso. Nas crianças e nos jovens, demonstra uma opalescência incisiva, formando frequentemente um quadro forte e bem representado. As caracterizações adotam tonalidades esfumaçadas do branco ao âmbar até o amarelo-laranja e ao *marrom* intensos.

A compreensão e a interpretação da cor é um elemento basilar na reconstrução estética, obrigando a que se aprenda a olhar para dentro do dente e a reconhecer as dimensões da cor e os acordes cromáticos que lhes dão cor.

Por conseguinte, convém salientar que os materiais compósitos e as cerâmicas são apenas o meio para reproduzir os tecidos naturais do dente, o que implica que se tenha de saber selecionar as massas para criar as dimensões da cor com os acordes cromáticos corretos. Tem de se ter um bom conhecimento da cor, não se podendo limitar ao instinto e ao improvisado, na medida em que devem existir princípios para a conceção de uma reconstrução estética excelente (Touati, Miara & Nathanson, 2000; Vanini, 2006).

1.3. Influência dos prismas de esmalte e a relação com resinas compostas

A evolução dos sistemas adesivos dentários nas últimas décadas tem proporcionado uma alteração na abordagem da Medicina Dentária. Os preparos cavitários conservadores só se tornaram possíveis devido à capacidade de adesão dos novos materiais aos tecidos duros do dente (Perdigão 2007).

A adesão à estrutura dentária pode ser realizada através do esmalte e/ou da dentina. Como estes são tecidos diferentes, é de esperar comportamentos clínicos distintos, no que se refere à adesão. No esmalte é um procedimento relativamente simples contudo, na dentina, representa um grande desafio (Perdigão, Geraldini & Hodges 2003). Vários fatores resultam nesta diferença. Enquanto o esmalte é considerado o tecido mais mineralizado do corpo humano, formado por aproximadamente 95% de mineral (matéria inorgânica), 4% água e 1% de matriz orgânica (James, 2000) e desidrata com muita facilidade, a dentina é penetrada por uma malha densa de canalículos, os túbulos dentinários, que possuem um grande volume de água, matéria orgânica e *smear-layer*, a qual se forma na sua superfície após realizada a instrumentação (Perdigão & Ritter 2001). A natureza dinâmica da dentina, como substrato, é responsável pelas inconsistentes forças de ligação e microinfiltração marginal (Perdigão & Ritter 2001). Acrescente-se ainda que uma parte significativa do volume do esmalte é composta por cristais de hidroxiapatite, dispostos num padrão muito organizado, sendo esta a forma cristalina do fosfato de cálcio, apesar de algum carbonato também estar presente, encontrando-se este ainda no osso, na dentina e no cimento.

O tamanho do cristal é também um fator determinante na extrema dureza do esmalte em contraste com a dentina, sendo o do primeiro 30 vezes superior. A maior unidade do esmalte é o prisma que apresenta uma disposição mais ou menos perpendicular em relação à sua superfície externa. Os prismas, produzidos por células denominadas ameloblastos, são formados por muitos cristais alongados que apresentam disposição paralela ou perpendicular ao longo do seu eixo (Stangel, Ellis & Sacher 2007). O produto final dos ameloblastos, consiste numa camada de esmalte aprismática, onde os cristais estão compactados e posicionados paralelamente entre si,

com uma espessura variável (entre 10 a 100 μm) (μm – micrómetro) (James 2000; Stangel, Ellis & Sacher 2007).

A orientação dos prismas pode influenciar a resistência de união ao esmalte. Quando esta é paralela à superfície, favorece-se a formação de micro roturas no esmalte, que se propagam pelos espaços inter-prismáticos, com uma diminuição dos valores de resistência à tração (Ikeda, Uno, Tanaka, Kawakami, Komatsu & Sano, 2002). O esmalte que não apresenta estas roturas, tem forma em película, não apresentando uma superfície retentiva e, por consequência, não favorece a adesão (Blunck, 2000).




Figura 3: Esmalte observado através de microscopia de varrimento. Prismas de esmalte podem ser observados orientados verticalmente e justapostos entre si (Gschmeissner, 2012)

Outro aspeto a ter em conta é o condicionamento ácido do esmalte que promove a limpeza, o aumento da rugosidade e a energia de superfície (Nakabayashi & Pashley, 1998; Stangel, Ellis & Sacher 2007). Transforma a superfície relativamente lisa do esmalte, em uma irregular, com microporosidades que podem ser preenchidas ou por uma resina fluida ou por adesivo (Lopes et al., 2002). Este condicionamento ácido remove aproximadamente 10 μm da superfície e cria poros de 5 a 50 μm de profundidade. A aplicação de um material restaurador resinoso na sua superfície leva a que os monómeros fluam nas irregularidades das micro retenções por atração capilar e polimerizem entre si, estabelecendo uma adesão micro mecânica pela formação de pequenos prolongamentos resinosos (*tags*) (Stangel, Ellis & Sacher 2007).

1.4. O aparecimento do bisel e a sua evolução

Em termos históricos, a evolução dos sistemas restauradores estéticos, quer dos adesivos dentários, quer dos materiais restauradores, teve a sua origem em 1955 com Buonocore, mas foi ainda no início do século XX, que Black (Black, 1908) afirmou que o ângulo cavo-superficial devia ser sujeito a um tratamento em conformidade com o material restaurador a ser utilizado. Este tratamento tinha como objetivo a otimização do acabamento das margens de esmalte, de maneira a proporcionar um melhor vedamento da interface dente/material restaurador. Black propôs ainda que o ângulo cavo-superficial podia ser em forma de bisel, chanfro, arredondado ou até mesmo vivo (90°), sempre que este se mostrasse liso, nítido e uniforme (Iório et al., 2004).

Passado alguns anos após a afirmação de Black (Black, 1908), Buonocore (1955), desenvolveu o tratamento das superfícies de esmalte com soluções ácidas, o que tornava mais eficiente o selamento dessas restaurações junto à interface dente/restauração (Iório, Melo Filho, Bacigalupo, Reis & Rodrigues, 2004). De acordo com este autor, a união com o esmalte era de natureza micromecânica pela formação de porosidades nas superfícies do esmalte condicionadas pelo ácido. Assim, a forma geométrica das cavidades começou a sofrer alterações, o que se deve a uma melhor adesão aos substratos dentários, tendo as formas de conveniência do preparo, resistência e retenção sido reconsideradas tecnicamente, exigindo menos desgaste da estrutura dentária para executar o procedimento restaurador (Iório et al., 2004).

Buonocore (1955) demonstrou assim através de um estudo da sua autoria, que a forma em bisel das margens de esmalte era indispensável. Isto porque, existia a capacidade de adesão do material restaurador ao esmalte através de retenção micromecânica aos prismas do esmalte, que tinham sido previamente condicionados por ácido, fixando-se de forma perpendicular aos seus eixos. Ainda segundo Buonocore (1975), a confeção de um bisel em toda a margem da cavidade, regularizava a camada superficial do esmalte, permitindo a remoção dos prismas fragilizados que se poderiam fraturar pela força de contração de polimerização da resina. No entanto, Black continuou a afirmar que a forma biselada das margens de

esmalte não equilibra na totalidade a contração da resina composta após polimerização.

Inicialmente, as primeiras resinas utilizadas procuravam uma área extensa para a adesão, na medida em que era o único meio para assegurar a restauração do dente, fornecendo não só a retenção, mas também o selamento marginal. A adesão concretizava-se apenas no esmalte e sugeria-se o uso do bisel em todo o ângulo cavo. A falta de confiança inicial nos sistemas de resinas obrigava a manter, no que ainda era chamado de “preparo da cavidade”, uma forma similar à que se praticava inicialmente com cimentos de silicato ou acrílicos autopolimerizáveis (Peumans, Munck, Fieuws, Lambrechts, Vanherle & Van Meerbeek, 2004).

Nos últimos anos, tem-se mantido os preparos dentários dos dentes anteriores orientados no sentido de receber compósito como material restaurador. Os protocolos adesivos e os desenvolvimentos demonstrados pelas resinas compostas foram sujeitos a inúmeras transformações e evoluções (Maravankin 2006)

Já no início do século XXI, Maravankin (2006) insistia que era necessário preparar o bisel do ângulo cavo-superficial. Pouco tempo depois, alertou-se para o facto de esta diretriz contemplar exceções, nomeadamente, em situações em que as margens gengivais se encontram próximas do cemento radicular, devido ao risco de perda do esmalte, ou no caso das superfícies palatinas dos dentes anteriores, que pela carga sustentada e pelo desgaste, poderiam colocar em perigo a fina capa de resina composta. Em ambos os casos, o preparo fica isento de receber os benefícios do bisel (Owens et al., 1998; Santiny et al., 2004) Chegando-se em ambos os casos à situação de perda da integridade marginal e o potencial início do que se considerava então uma restauração fracassada (Maravankin, 2006).

Deste modo, mantiveram-se os biséis nas restaurações dos dentes anteriores circunscritos às faces vestibulares (Maravankin, 2006) e em determinadas situações, tais como, nas fraturas amplas das bordas incisais, nas faces proximais, sempre e quando havia acesso para poder praticá-los. É evidente que a ideia de uma adesão estendida a todo o ângulo cavo era sustentada no início, mas a persistência na realização do bisel suportava-se apenas num critério de base estética para os dentes anteriores. Neste sentido, e em conformidade com Maravankin (2006), chegou-se à conclusão de se poder fazer três considerações:

i) Se o bisel era essencial para selar a retenção, nada poderia ter dado origem a uma exceção à diretriz universal;

ii) a observação à distância das restaurações realizadas sob as novas diretrizes mostra que nas restaurações gengivais com ângulo-cavo biseladas e não biseladas tiveram uma performance semelhante. No que respeita às faces palatinas dos dentes superiores, equivalente às faces oclusais dos dentes posteriores (Nebot et al., 1990, cit. por Maravankin, 2006), não tinham podido determinar uma diminuição na duração útil da restauração por não se ter usado o bisel na mesma. Em nenhum dos casos de restaurações adequadamente realizadas em dentes anteriores tinham demonstrado que a zona proximal deu origem a uma filtração, mesmo quando não se usava bisel na sua borda cava.

iii) No que respeita às vantagens do resultado estético da restauração e à significativa melhoria na sua aparência final, a realização do bisel desorienta, confunde e/ou não oferece segurança, na medida em que não oferece uma margem de acabamento nítido. A restauração, de modo geral, fica invariavelmente sobrecontorneada, com excessos de material que transpõe a áreas do dente não preparadas (Baratieri, Canabarro, Lopes & Ritter, 2003). Isto, em princípio, pode ser impercetível, mas ao longo do tempo de funcionamento num regime diário de vida dos pacientes, uma linha acastanhada começa a exhibir-se no sítio da conjugação e o que inicialmente era favorável deixa de o ser.

Maravankin (2006) defendia que, as restaurações podem ser realizadas sem se efetuar bisel nos preparos dentários, quando está presente alguma forma de cavidade, seja por remoção das lesões de caries, por erosão ou por abfração, considerando que a avaliação da estética do resultado só se pode conseguir a partir do momento que tenha sido restabelecido o equilíbrio hídrico do dente. Para o autor, os preparos dentários destinados a serem restaurados com resinas compostas nos dentes anteriores não se consideram terminados na sua borda cavo-superficial sem que se utilize o bisel com uma extensão variável entre 1 a 2 mm, dentro da espessura do esmalte e com uma inclinação à sua volta de 45°. A sua forma pode ser plana ou côncava, o que sustenta dois eixos indiscutíveis, o que de acordo com o autor: i) aumenta a área de adesão, consistindo no seu fundamento mecânico ao melhorar a retenção da restauração; ii) obtém um efeito estético agradável por transição gradual do binómio esmalte-resina

composta, cujo fundamento estético reside na linha de união dente-restauração de modo a que esta não seja perceptível.

Maravankin (2006) refere também que um crítico observador da primeira metade da década do século XXI submeteu estes conceitos a uma atualização e revisão, cujos resultados revelaram a sua falta de precisão, fundamento e consistência. A prática sistemática de um bisel para obter maior área de adesão constituía uma necessidade da restauração e do seu protocolo integrador, que une os compósitos aos tecidos dentários.

O uso do bisel em cavidades classe IV nas margens de esmalte parece ser um pré-requisito para qualquer técnica adesiva direta que recorre ao ataque ácido do esmalte, como demonstram os estudos de Campos (2002) e de Mizuno (2003). Assim, em conformidade com os mesmos autores, o biselamento do ângulo cavo-superficial da cavidade pode expor adequadamente os prismas de esmalte, bem como aumentar a superfície a ser condicionada, resultando numa melhor adesão dente/restauração. Este aperfeiçoamento na adesão do material restaurador à estrutura dentária remanescente pode potencializar o efeito de ferulização das cúspides, aumentando diretamente a resistência à fratura do tecido dentário (Bauru, 2007).

A infiltração marginal, que ocorre na interface do material restaurador e do dente, caracteriza-se por ser uma falha que origina sensibilidade pós-operatória, hipersensibilidade crónica, recidiva de cárie e problemas pulpares (Mizuno, 2003). Assim, de acordo com Mizuno, a capacidade de se obter um completo e duradouro selamento marginal assume-se como um desafio da Medicina Dentária adesiva. Todavia, a evolução dos sistemas adesivos para o esmalte e para a dentina além de promover elevados valores de resistência e de união, tem possibilitado uma redução considerável da contração dos materiais. Bem como, melhorar a retenção e o selamento marginal das restaurações e, conseqüentemente, a sua durabilidade (Zivkovic, 2000).

Os preparos com degraú incisal com bisel de 45° ou com bisel em faceta para restaurações Classe IV de resina composta constituem configurações que, segundo Ardu e Krejci (2006): i) não necessitam da utilização de pinos e produzem uma área de esmalte condicionado análogo à área externa de esmalte perdida antes do biselamento; ii) proporcionam biséis vestibulares e linguais profundos no esmalte,

dando uma espessura ajustada ao material restaurador de modo a poder resistir às forças vestibulolinguais; iii) diminuem, de forma uniforme, a borda incisal, resultando numa espessura suficiente de resina composta para que possa resistir às forças oclusais destrutivas e ao desgaste; iv) proporcionam assoalhos planos, o que confere maior resistência à restauração (Ardu & Krejci, 2006).

A recomendação da confecção de um bisel de 60° em esmalte tem como objetivo remover os prismas sem suporte e expô-los ao condicionamento, de modo a promover-se uma melhor retenção e selamento (Boston, 1986). O bisel possibilita um espessamento gradual da resina composta, dificultando a visualização do interface restaurador. Ao contrário deste, o *terminus* marginal em 90° dificulta a obtenção de estética. Segundo Boston (1982), o bisel não deve ser utilizado se o objetivo for o selamento, pois a remoção da estrutura dentária poderá dificultar o acabamento. O biselamento do ângulo cavo-superficial deve ser confeccionado unicamente em situações que a retenção ou a estética são fundamentais (Boston, 1982). Se a retenção for mínima ou inexistente, pode ser realizado um bisel a fim de se obter maior retenção. No caso de restaurações extensas, um bisel pode auxiliar eficazmente a transição da cor da restauração com a da estrutura dentária. Deve proceder-se à remoção do esmalte sem apoio dentinário de modo a facultar maior resistência. Por outro lado, devido à aderência das resinas compostas ao esmalte por meio do condicionamento ácido, o esmalte sem apoio nem sempre tem que ser sacrificado, sobretudo se a estética for uma preocupação expressiva (Ardu & Krejci, 2006).

As cavidades preparadas anteriormente, com o ângulo cavo-superficial em 90° para cimentos de silicato, resinas acrílicas e para as primeiras resinas compostas, começaram a sofrer alterações. Segundo a proposta de alguns autores (Porte, 1984; River, 1985), os quais passaram a indicar cavidades com bisel no ângulo cavo-superficial do esmalte em 45° com a superfície externa do dente, bisel longo onde a resina composta excede os limites cavitários ou bisel em forma de chanfro ou côncavo mais profundo, cuja extremidade era mais nítida e com retenções adicionais no ângulo entre as paredes de fundo e paredes circundantes.

Deste modo, a confecção do bisel começou a ser utilizada decorrente das vantagens que eram observadas, nomeadamente, a exposição dos prismas de esmalte transversalmente, o aumento da área a ser condicionada e consequente aumento da

retenção do material restaurador, o que beneficiava e prevenia as fraturas marginais, bem como favorecia o selamento marginal da restauração, reduzindo a infiltração marginal (Busato et al., 1997, Campos, 2002; Chan & Rodrigues, 2002).

Assim, à medida que se foram aperfeiçoando as resinas compostas, os adesivos dentinários e as técnicas restauradoras, começou a defender-se que não havia necessidade de se realizar o bisel em cavidades preparadas para lesões incipientes em dentes anteriores, sobretudo na parede lingual das cavidades de Classe III (Baratieri, 2002; Conceição, 2000; Mondelli e colaboradores, 2006). Todavia, os autores aconselham a utilização do bisel em fraturas de ângulo com a configuração morfológica Classe IV, apontando os seguintes motivos para a não realização do bisel: i) a estética pode ser solucionada sem bisel devido à variedade de cores existentes de resina composta; ii) não é preciso a execução do bisel na face lingual, porque poderá reduzir a espessura do material nessa região e expô-lo na função incisal.

De acordo com Darveniza (1987) e Brunthaler et al. (2003), o degrau incisal com bisel em 45° é o mais indicado para a cavidade Classe IV simples. Para cavidades Classe IV amplas mesiodistalmente, submetidas a forças incisais em excesso ou com história de falhas repetidas, recomenda-se a confecção de um preparo com degrau incisal com bisel em faceta, para se promover um corte no esmalte com uma profundidade gradual nos terços incisal (0,8 mm), médio (0,6 mm) e cervical (0,4 mm), resultando na remoção de metade da espessura do esmalte.

Por sua vez, Vargas (2007), ao apresentar uma sequência clínica para a restauração de cavidades Classe IV, recomendou a confecção de um bisel em vestibular de 75° e em lingual de 45°, objetivando mascarar a linha de união entre o material e a estrutura dentária. A confecção desse tipo de bisel juntamente com o desenvolvimento de novos materiais permite a confecção de restaurações com resultados estéticos muito satisfatórios.

O acabamento das margens de esmalte numa cavidade de Classe IV tem um papel essencial na obtenção de melhor estética, adesão e comportamento clínico. Desta maneira, o acabamento das margens de esmalte tem de ser realizado na forma de bisel côncavo, o que possibilita remover prismas de esmalte sendo mais perpendiculares e reativos ao condicionamento ácido, sobretudo na porção mais

interna e aumentar a área de superfície, promovendo uma maior retenção do material. Além disso, favorece a estética da interface entre a resina e a estrutura dentária, através da mudança gradual de cor do dente para compósito, o bisel marginal permite uma melhor adaptação interfacial e a diminuição do índice de infiltração marginal (Mondelli e colaboradores, 2006). Este acabamento pode ser estabelecido com broca de ponta diamantada em forma de chama, que permite um bisel côncavo ou em forma de chanfro, com uma largura de 0.5 a 2 mm, quer por vestibular, quer lingual/palatino, em conformidade com a extensão da cavidade. Todavia, deve ter-se cuidado com a parede gengival, onde a utilização do instrumento rotatório poderá implicar a remoção acentuada do esmalte, que à medida que se estende para gengival, reduz em espessura. Assim, um instrumento manual, como o recortador de margem gengival, poderá ser utilizado quando a espessura do esmalte for reduzida, permitindo, para além do acabamento da parede gengival, a determinação de um pequeno bisel no ângulo cavo-superficial gengival (Mondelli e colaboradores, 2006).

Tendo em conta que o *terminus* em nível zero resulta numa borda muito fina para a resina composta, a confecção do *terminus* côncavo facultava uma maior espessura de resina nas margens cavitárias, favorecendo a integridade e o selamento marginal por um período mais vasto. O bisel longo é o mais utilizado nas restaurações Classe IV (Barrantes, 2008; Wassell, Walls & McCabe, 2000).

Um estudo *in vivo* avaliou o desempenho clínico de restaurações Classe IV, tendo sido realizadas 102 restaurações Classe IV, com resinas compostas (Tyas, 1990). Em termos de protocolo clínico, não se recorreu ao bisel nas margens cavitárias e as restaurações foram fotografadas após o acabamento. Os pacientes foram convocados para uma posterior avaliação em diferentes intervalos de tempo (6 meses, 1, 2 e 3 anos). As evidências demonstraram que não houve diferença no desgaste entre os materiais restauradores e na descoloração marginal (Tyas, 1990).

Araújo et al. (2003), com base no seu estudo, revelaram que as resinas compostas, devido à expressiva evolução nas suas propriedades óticas, possibilitam restaurações com coloração, translucidez, textura e forma mais próximas do natural o que, por sua vez, permite mais facilmente a obtenção de restaurações estéticas e funcionais.

Pereira e Maia (2005) verificaram, no seu estudo, que contemplou uma sequência clínica para o tratamento de uma fratura Classe IV, onde não foi realizado qualquer tipo de preparo mecânico na margem cavo-superficial, que o protocolo clínico confeccionado proporcionou a camuflagem da linha de fratura e assim obteve resultados estéticos satisfatórios.

Maravankin (2006) defende que os três elementos que constituem a trilogia restauradora – preparo dentário, material restaurador e técnica adesiva – mudaram. É notório que as mudanças e as melhorias se tenham produzido apenas nos componentes que provem da indústria dentária e nas técnicas realizadas diretamente pelos clínicos. De certo modo, esta situação podia dever-se ao facto dos clínicos temerem alterar as suas rotinas, com receio de resultados desfavoráveis que obriguem a refazer tratamentos e que ponham a sua credibilidade, prestígio e eficiência como profissionais em risco aos olhos dos pacientes (Maravankin, 2006)

Deste modo, a preparação dentária permaneceu praticamente inalterada desde finais da década de 80 (Lanata & Lombardo 1988) até a década seguinte, quando as resinas compostas e os adesivos sofreram as mais incríveis transformações desde a sua incorporação na Medicina Dentária.

Assim, Maravankin (2006) afirma que o peso das responsabilidades se alterou. O resultado estético e a harmonia ótica da restauração com resinas compostas é hoje mais dependente do tipo de resina e da técnica utilizada na reconstrução, do que propriamente da preparação da cavidade dentaria. Deste modo, o conhecimento dos procedimentos clínicos, como a compreensão e domínio dos protocolos adesivos, a qualidade dos tecidos dentários sãos e a sua conservação (tanto em dentes vitais como em dentes endodenciados) é agora considerada de alta relevância nos princípios restauradores.

Evitar preparar as margens cavo-superficiais em bisel, produziria uma poupança efetiva dos tecidos sãos, facilitaria a identificação das margens nas tarefas de construção, terminação e polimento, diminuindo também o compromisso da restauração pela redução do seu tamanho sem comprometer a estética procurada. Assim, Maravankin (2006) refere que não existe uma “regra de ouro”: existem diretrizes gerais que devem ser adequadas a cada situação clínica específica, uma vez que sendo inegável a existência de semelhanças entre quaisquer lesões, todas elas são

diferentes. O operador avaliará a oportunidade de realizar a extensão, remoção e realização das manobras segundo a sua formação, matérias disponíveis e experiência no manuseamento dos mesmos.

2. Objetivos

Importância do bisel do ângulo cavo-superficial no preparo cavitário de cavidades de classe IV em restaurações estéticas com resinas compostas

2.1. Objetivo Geral

Pretende-se com este estudo avaliar a importância do bisel do ângulo cavo-superficial no preparo cavitário de cavidades de classe IV em restaurações estéticas com resinas compostas.

2.2. Objetivos específicos

- Proceder à avaliação quantitativa das propriedades óticas de restaurações em compósito em que o ângulo cavo-superficial foi biselado durante o preparo cavitário, através do Espectrofotômetro Jasco V-560 (500 a 300 nm, resolução até 0,1 nm) com monocromador duplo e esfera integradora para análise de sólidos através de reflexão difusa (300-500 nm), disponibilizado pelo Departamento de Química da Universidade de Aveiro.
- Proceder à avaliação quantitativa das propriedades óticas de restaurações em compósito em que o ângulo cavo-superficial não foi biselado durante o preparo cavitário, através do Espectrofotômetro Jasco V-560 (500 a 300 nm, resolução até 0,1 nm) com monocromador duplo e esfera integradora para análise de sólidos através de reflexão difusa (300-500 nm), disponibilizado pelo Departamento de Química da Universidade de Aveiro.
- Comparar os resultados obtidos nos objetivos anteriores para determinar quantitativamente qual a relevância do bisel no ângulo cavo-superficial de restaurações em compósito de cavidades de classe IV.

Importância do bisel do ângulo cavo-superficial no preparo cavitário de cavidades de classe IV em restaurações estéticas com resinas compostas

3. Materiais e Métodos

Importância do bisel do ângulo cavo-superficial no preparo cavitário de cavidades de classe IV em restaurações estéticas com resinas compostas

3.1. Tipo de estudo e amostra

Este estudo foi efetuado de forma observacional e prospetiva através de resultados obtidos da leitura das características óticas de 30 peças dentárias previamente extraídas, preparadas e restauradas através de espectrofotometria por reflexão executada com o Espectrofotómetro Jasco V-560 (500 a 300 nm, resolução até 0,1 nm) com monocromador duplo e esfera integradora para análise de sólidos através de reflectância difusa (300-500 nm). Este estudo foi efectuado no Departamento de Química da Universidade de Aveiro, estando esta sob a tutela do Senhor Professor Doutor Tito Trindade.

3.2. Seleção dos dentes

Para o estudo, foram seleccionados 30 dentes incisivos humanos hígidos (com a finalidade de utilizar dentes com dimensões semelhantes e obter maior homogeneidade entre os grupos, centrais e laterais, superiores e inferiores), extraídos previamente por motivos periodontais na Clínica Dentária Universitária da Universidade Católica Portuguesa e utilizados neste estudo, com o consentimento informado prévio dos pacientes. Os espécimes foram limpos com escova de feltro acoplada em contra-ângulo, utilizando pedra-pomes e água, armazenados em soro fisiológico, em temperatura ambiente, durante todo o período da pesquisa.

Após a seleção, os dentes foram divididos aleatoriamente em dois grupos, nomeadamente: Grupo 1 - grupo de 15 dentes onde se fez preparo de cavidade classe IV com presença de bisel no angulo cavo-superficial, tendo os mesmos sido numerados aleatoriamente de 1 a 15, formando, assim, o grupo experimental 1; Grupo 2 - grupo de 15 dentes onde se fez preparo de cavidade classe IV mas sem bisel, numerado de 16 a 30, também de forma aleatória.

3.3. Preparo das cavidades

Cavidades classe IV sem bisel e com bisel em todo o contorno do ângulo cavo-superficial, abrangendo unicamente o esmalte, delimitadas com o auxílio de uma régua milimétrica flexível e uma lapiseira de 0,5 mm. Na face mesial em vestibular, a margem da cavidade ficou com as seguintes dimensões: 3 mm no sentido méso-distal (aproximadamente), 3 mm no sentido incisivo-cervical (aproximadamente). No sentido vestibulo-lingual não houve uma medida padrão, devido às variações existentes principalmente entre incisivos centrais e laterais.

Os preparos foram realizados com brocas cilíndricas diamantadas n.º 8835KR.314.010 (granulometria do diamante - 30 micrometros) Komet®, substituídas entre cada 10 dentes; estas foram escolhidas propositadamente pelo efeito de desgaste que provocam no esmalte dentário; turbina NSK® Ti-Max X600L, a trabalhar com alta rotação com refrigeração de água/ar.




Figura 4: Kit de brocas e turbina

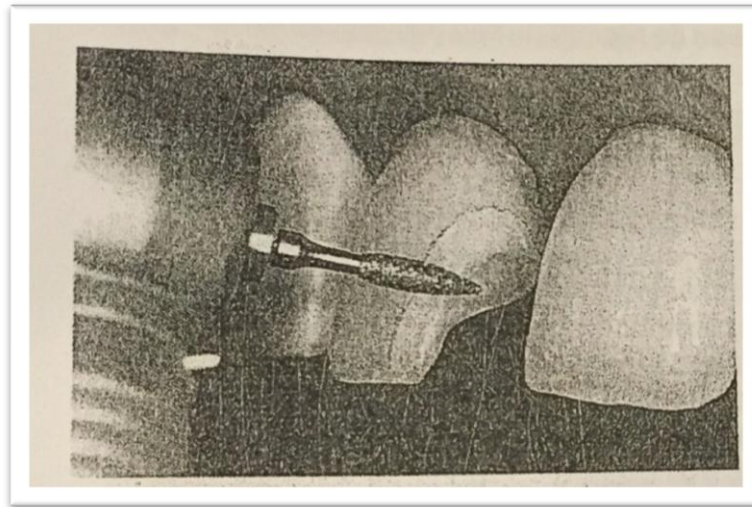


Figura 5: Figura esquemática da realização do bisel

No grupo dos dentes com bisel, depois de realizada a cavidade, delimitou-se, com régua milimétrica, a extensão do mesmo em aproximadamente 1mm ao longo da margem da cavidade, de forma a obter uma largura constante. Este foi sempre e unicamente realizado em esmalte e ao longo do ângulo cavo-superficial, utilizando as mesmas brocas e turbina, perfazendo um ângulo de 45° com a margem da cavidade.

A limpeza da cavidade foi efetuada com *spray* ar/água durante 10 segundos e o ataque ácido nas cavidades de ambos os grupos (com e sem bisel) com ácido fosfórico em gel, a 37,5% da Kerr®.

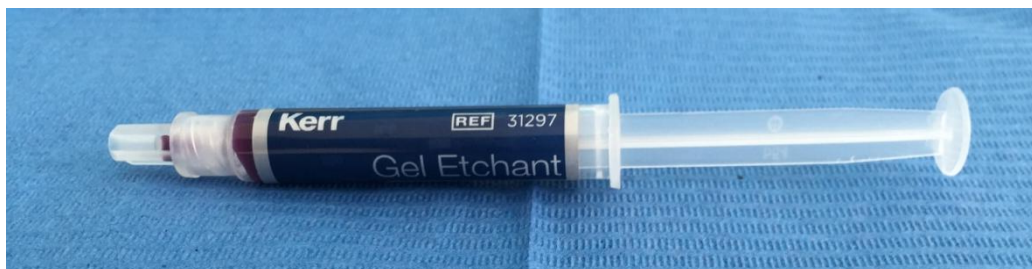

Figura 6: Ácido fosfórico em gel, a 37,5% da Kerr®

A aplicação foi feita diretamente nas cavidades e em toda a sua extensão, tendo uma duração de 15 segundos, com posterior lavagem com água em abundância. Para secagem, utilizou-se bolas de algodão estéril de modo a extinguir-se a umidade presente nas cavidades.

Seguidamente foi aplicado o adesivo dentário *OptiBond* da Kerr®. Inseriu-se na cavidade através de *microbrush*, abundantemente envolvido no mesmo. Após a sua aplicação, de forma a eliminar o solvente, utilizou-se o jato de ar de forma suave.

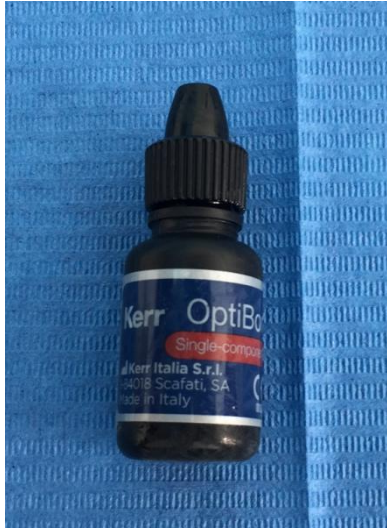

Figura 7: Adesivo dentário *OptiBond* da Kerr

Com o fotopolimerizador *led amzil* da 3M®, fotopolimerizou-se durante 20 segundos com intensidade de luz 700 mW/cm². Voltou a aplicar-se adesivo e a fotopolimerizar novamente.



Figura 8: *led amzil* da 3M

Em termos de restauração, foi utilizada a resina composta Herculite[®] XRV Ultra[™], um compósito universal nano-híbrido, utilizado especificamente para esmalte. A seleção da cor foi realizada com os dentes hidratados e em local com boa iluminação natural, determinados pelo operador, de acordo com a necessidade estética de cada dente. Os compósitos utilizados foram das cores, recorrendo-se sempre ao que mais se aproximava da tonalidade do dente a restaurar. A aplicação do compósito foi feita com espátula de condensação lateral, através da técnica estratificada incremental. Fotopolimerizou entre as camadas durante 20 segundos e na camada final 40 segundos.



Figura 9: Resina Composta Herculite[®] XRV Ultra[™] A2

3.4. Acabamento

O acabamento foi efetuado através de discos flexíveis de óxido de alumínio *Soflex Pop on* (3M-ESPE[®]) de forma a não permitir que o adesivo e/ou material restaurador permanecessem além dos limites cavitários. Para o polimento foi utilizado a pasta de polimento *CleanJoy* da VOCO[®], aplicada com o auxílio de uma escova de feltro.

Importância do bisel do ângulo cavo-superficial no preparo cavitário de cavidades de classe IV em restaurações estéticas com resinas compostas

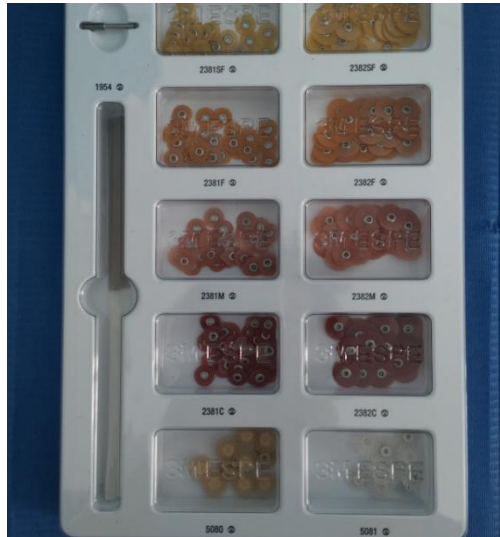

Figura 10: Discos flexíveis de óxido de alumínio *Soflex Pop on* (3M-ESPE)



Figura 11: Pasta de polimento *CleanJoy* da VOCO

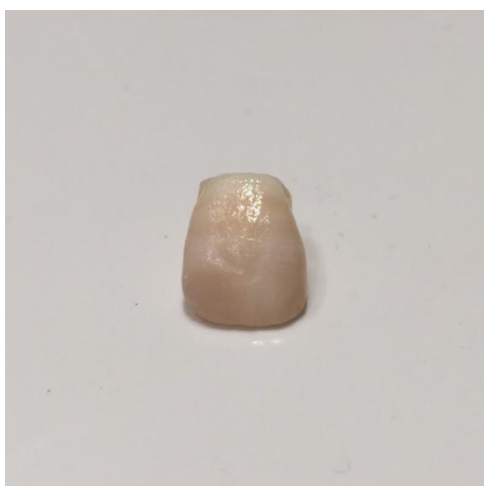


Figura 12: Dente Com Bisel amostra N°5, após acabamento.

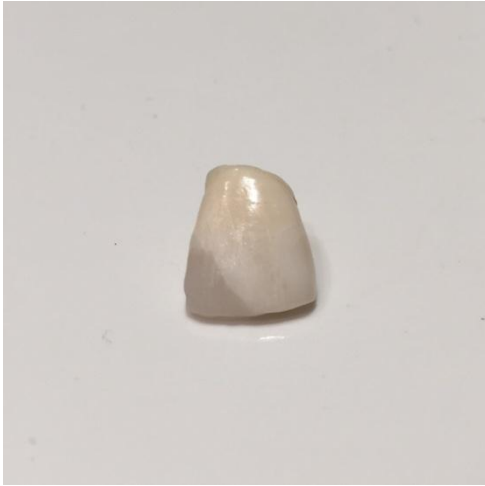

Figura 13: Dente Sem Bisel amostra N° 20, após acabamento

Durante o período do estudo e sempre que não estavam a ser utilizados, os dentes permaneceram armazenados em ambiente húmido. É determinante indicar também que todo este processo foi executado sempre por um único operador, o investigador, proporcionando, assim, a maior semelhança possível na técnica de preparo e restauro de todas as peças dentárias.

3.5. Avaliação das Propriedades Óticas

Seguidamente procedeu-se ao estudo das amostras através de espectrofotometria de reflexão, utilizando o espectrofotómetro UV/VIS JASCO V-560, com esfera integradora ISV-469, com espectro de faixa entre 300 e 500 nanómetros (nm), incluindo um de comprimento de onda na zona do UV entre 300nm e 380nm, como um comprimento de onda na zona do visível entre 380nm e 500nm, cuja análise foi efetuada em intervalos de 10nm.



Figura 14: Espectrofotômetro UV/VIS JASCO V-560

A espectrofotometria de luz visível tem sido apontada como método eficiente para a observação do grau de translucidez de material restaurador ou estrutura dentária, podendo ser medida através de transmissão total, onde a amostra é posicionada num aparelho com esfera de superfície interna refletiva e com placa de sulfato de bário e detetor de espectro de luz, de modo que a luz, proveniente de uma fonte, passe pela amostra e incida na placa, que a reflete em vários sentidos. Essa reflexão é captada pelo detetor, que está acoplado ao interior da esfera (Queiróz, Alvim, Silva, Gonçalves & Porto-Neto, 2007).

Optou-se por registos de cor através da espectrofotometria de reflexão pela precisão dos resultados, devido ao facto de que a percepção de cor varia de indivíduo para indivíduo, inclusive, num mesmo indivíduo sob diferentes condições, podendo ainda haver uma variação para o grau desta diferença (Al-Wahadni et al., 2002).

Foi efetuada a leitura de um padrão branco, com placa de sulfato de bário, para correção de linha de base e usar como referência de máxima reflexão (100%).



Figura 15: Placa de sulfato de bário

Em cada dente pretendeu-se analisar o modo de reflexão para as diferentes partes, sendo que o objetivo era, para o grupo experimental (grupo do bisel), analisar separadamente a zona onde se encontra apenas esmalte, a zona do bisel (onde existe esmalte e compósito) e a zona onde existe unicamente compósito. Para o grupo de controlo (sem bisel), foi analisada a zona onde se encontra apenas esmalte e outra onde se encontra apenas compósito, dado que, a zona de transição não existe. Este procedimento teve como objetivo perceber se existe vantagem na execução do bisel, uma vez que, havendo sempre diferenças na reflexão do esmalte e na reflexão do compósito, com a existência do bisel que funciona como uma interface entre estes, se poderia verificar se existe uma reflexão que se situasse entre os valores de reflexão do esmalte e reflexão do compósito.

Antes de se introduzir os dentes no espectrofotómetro, cada um deles foi isolado com fita adesiva preta 3M. O isolamento foi feito em volta de toda a peça dentária, ficando apenas a zona (esmalte, compósito ou bisel), na qual se pretendia incidir o feixe de luz, liberta.

Após este procedimento, os dentes foram inseridos, um de cada vez, no porta amostras, e levados posteriormente ao espectrofotómetro para se proceder à sua análise. A análise de cada amostra (ou peça dentária) foi sempre feita incidindo o feixe de luz na face vestibular do dente, uma vez que será esta que contribui para a avaliação estética do mesmo. Desta forma, cada dente do grupo experimental foi observado por três vezes no espectrofotómetro de modo a poder analisar-se cada uma das zonas, separadamente. Foi seguido idêntico procedimento para o grupo de controlo, todavia, observado apenas por duas vezes.

A realização deste processo, foi sempre seguida e executada por uma única operadora, a Dra. Maria Azevedo do Departamento de Química da Universidade de Aveiro, responsável pelo laboratório em causa.



Figura 16: Dente Sem Bisel amostra N°20, isolado em toda a sua extensão, preparado para analisar a zona do compósito



Figura 17: Dente Com Bisel amostra N°5, isolado em toda a sua extensão, preparado para analisar a zona do compósito



Figura 18: Dente Sem Bisel amostra N°20, isolado em toda a sua extensão, preparado para analisar a zona do esmalte



Figura 19: Dente Com Bisel amostra N°5, isolado em toda a sua extensão, preparado para analisar a zona do esmalte



Figura 20: Dente Com Bisel amostra N°5, isolado em toda a sua extensão, preparado para analisar a zona do bisel

3.6. Análise de Dados

Foi utilizado o programa informático *Sprectra Manager Software* da JASCO para a obtenção dos espectros, exportados e representados através de tabelas e respetivos gráficos, tendo sido posteriormente exportados e tratados em *Excel*.

4. Resultados

Importância do bisel do ângulo cavo-superficial no preparo cavitário de cavidades de classe IV em restaurações estéticas com resinas compostas

Seguidamente apresentam-se os resultados relativos aos dois grupos de peças dentárias, surgindo, em primeiro lugar, os dados obtidos no grupo de controlo (sem bisel) e, em segundo lugar, os dados apurados do grupo experimental (com bisel).

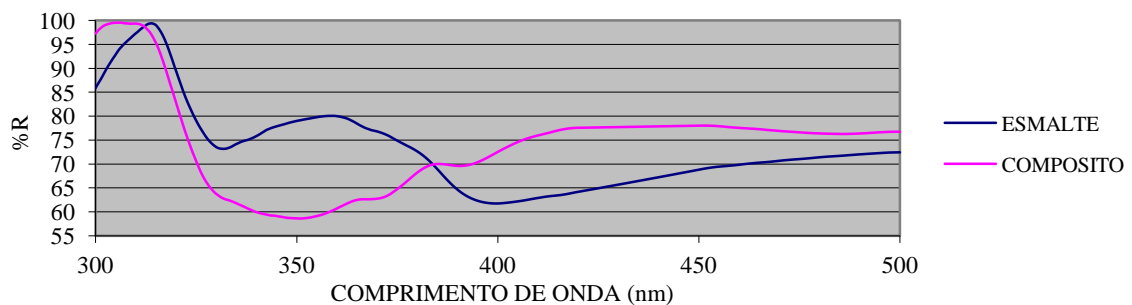
Os resultados são apresentados com o recurso a gráficos, onde constam os índices de reflexão, referentes às zonas de incidência das peças dentárias, em ambos os grupos. De cada grupo apresentam-se 5 peças dentárias escolhidas aleatoriamente. Cada gráfico inclui uma das zonas analisadas: para o grupo experimental o esmalte, a dentina e a zona do bisel; para o grupo de controlo, o esmalte e a dentina.

4.1. Grupo de controlo

Procedeu-se à comparação da percentagem de reflexão do esmalte e da dentina, usando como referência de máxima reflexão uma placa de sulfato de bário, sendo esta uma situação análoga a todas as peças dentárias do grupo de controlo.

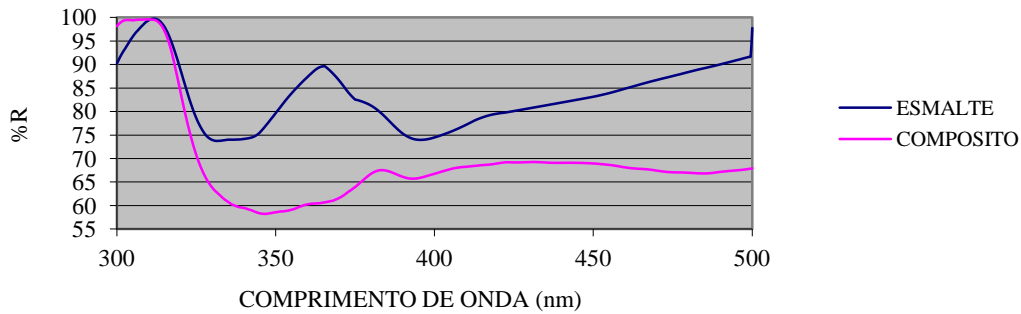
Os resultados do Gráfico n.º 1 revelam que, na zona do ultra violeta, o esmalte tem uma maior taxa de reflexão, sendo que, quando passa para a zona do visível, esta inverte com o compósito, que passa a refletir uma maior taxa que o esmalte.

Gráfico 1: Dente sem bisel n.º 20



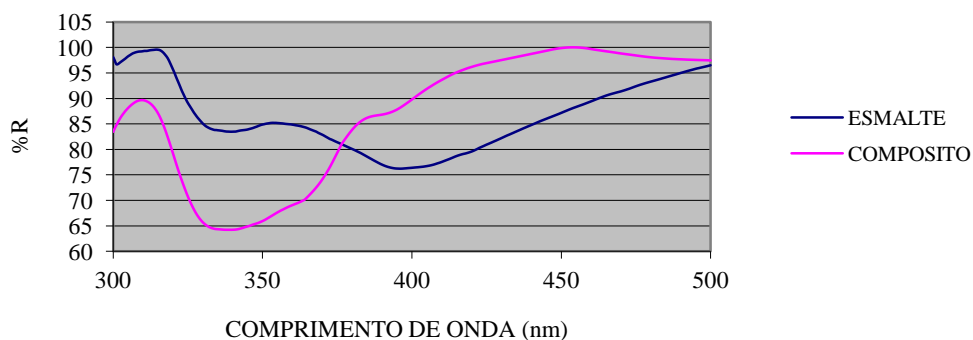
A observação do Gráfico n.º 2 indica que tanto na zona do comprimento de onda ultra violeta, como na zona do comprimento de onda visível, o esmalte tem uma maior taxa de reflexão, mantendo-se sempre nesta situação.

Gráfico 2: Dente sem bisel n.º 21



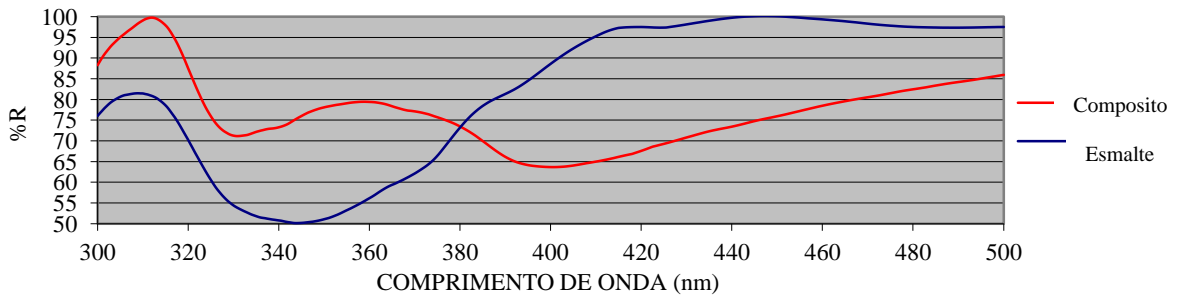
Perante os resultados obtidos e apresentados no Gráfico 3, pode dizer-se que, na zona do ultra violeta, o esmalte tem uma maior taxa de reflexão, todavia, quando esta passa para a zona do visível, inverte-se com o compósito que, por sua vez, reflete em maior taxa que o esmalte, até ao ponto em que volta novamente a cruzar.

Gráfico 3: Dente sem bisel n.º 22



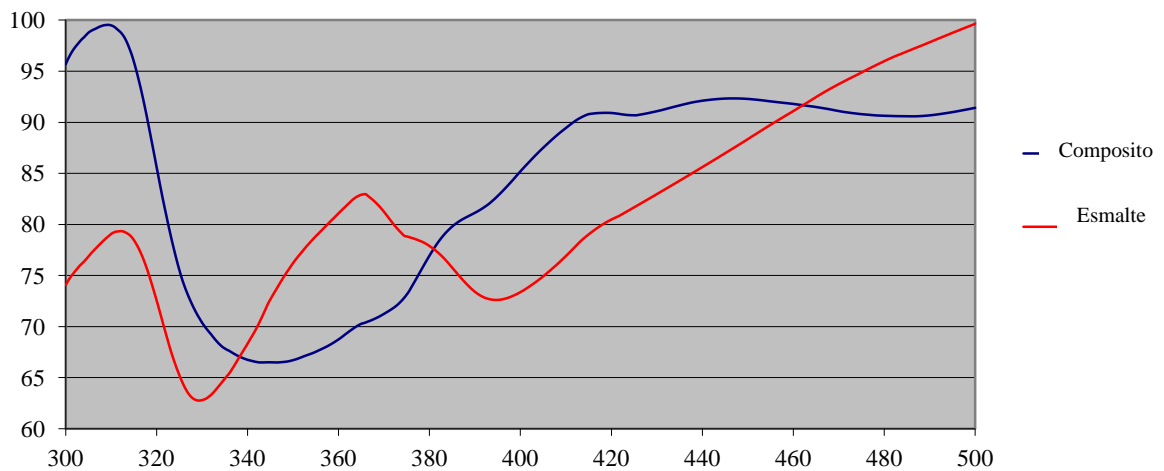
Tendo em conta o Gráfico n.º 4, pode observar-se que, na zona do ultra violeta, o esmalte tem uma maior taxa de reflexão e, quando passa para a zona do visível, esta inverte com o compósito que passa a refletir em maior taxa que o esmalte.

Gráfico 4: Dente sem bisel n.º 23 compósito



A análise do Gráfico n.º 5 indica que não existe uma conformidade de reflexão entre o esmalte e o compósito, tendo estes grandes variações ao longo de todo o espectro, seja na zona ultravioleta, seja na zona do visível.

Gráfico 5: Dente sem bisel n.º 25



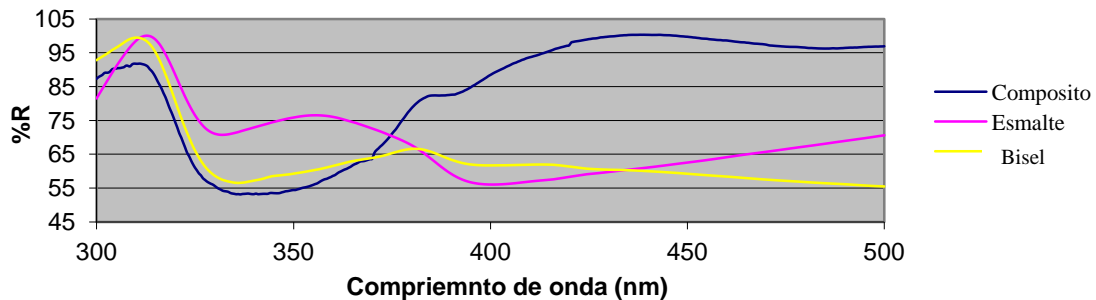
4.2. Grupo experimental

Para todas as peças dentárias do grupo experimental, ou seja, com bisel, procedeu-se à comparação da percentagem de reflexão entre o esmalte, o compósito e

a zona do bisel, usando como referência de máxima reflexão uma placa de sulfato de bário.

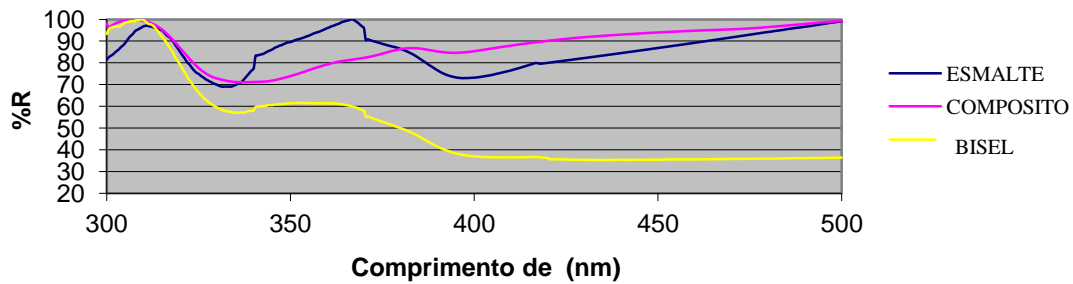
A análise dos resultados do Gráfico n.º 6 revela que, na zona do ultravioleta, o esmalte tem a maior taxa de reflexão e o compósito a menor, localizando, assim, a zona no bisel num valor intermédio de reflexão. Já na transição para a zona do visível (380nm aproximadamente), todos os valores se invertem, sem que haja uma concordância e acompanhamento na alteração dos mesmos.

Gráfico 6: Dente com bisel n.º 5



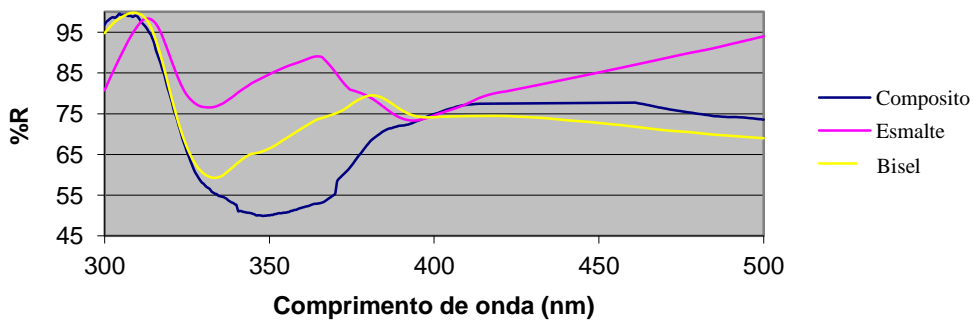
Ao analisar-se os resultados do Gráfico n.º 7, constata-se que, na zona do ultravioleta, os valores começam por ser semelhantes, até que o esmalte fica com a maior taxa de reflexão e o compósito a menor, localizando, assim, a zona no bisel num valor intermédio de reflexão. Na transição para a zona do visível (380nm aproximadamente), os valores invertem-se sem haver uma concordância e acompanhamento na alteração dos mesmos.

Gráfico 7: Dente com bisel n.º 6



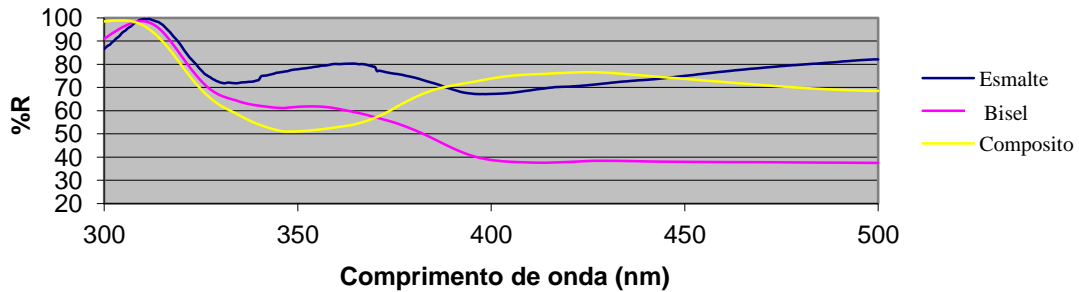
A análise dos resultados apresentados no Gráfico n.º 7 indica que, na zona do ultravioleta, os valores começam por ser semelhantes, até que o esmalte fica com a maior taxa de reflexão e o composito a menor, localizando a zona no bisel num valor intermédio de reflexão. Por seu lado, na transição para a zona do visível (380nm aproximadamente), os valores cruzam-se e, posteriormente, invertem-se sem que haja uma concordância e acompanhamento na alteração dos mesmos.

Gráfico 8: Dente com bisel n.º 10



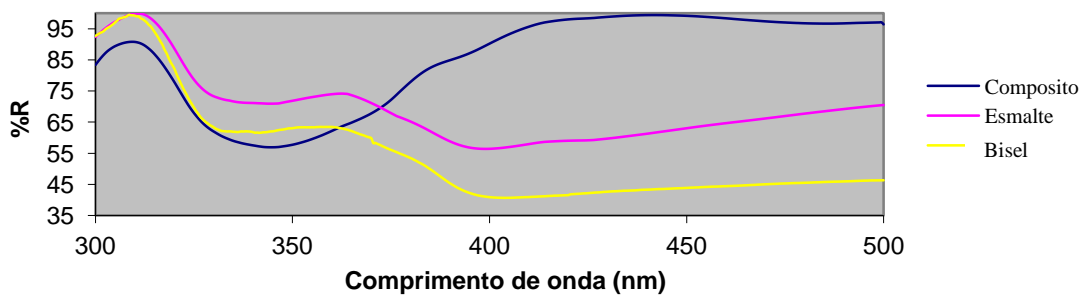
Verifica-se, pela análise dos resultados apresentados no Gráfico n.º 9, que, na zona do ultravioleta, os valores começam a ser semelhantes, até que o esmalte fica com a maior taxa de reflexão e o composito com a menor. Deste modo, localiza-se a zona no bisel num valor intermédio de reflexão. Na transição para a zona do visível (380nm aproximadamente), os valores cruzam-se, invertendo-se posteriormente sem que ocorra uma concordância e acompanhamento na alteração dos mesmos.

Gráfico 9: Dente com bisel n.º 13



A análise dos dados apresentados no Gráfico n.º 10 mostra que, na zona do ultravioleta, o esmalte tem a maior taxa de reflexão e o compósito a menor, localizando, desta maneira, a zona no bisel num valor intermedio de reflexão. Já na transição para a zona do visível (380 nm aproximadamente), os valores cruzam-se, com inversão posterior, contudo, sem que ocorra uma concordância e acompanhamento na alteração dos mesmos.

Gráfico 10: Dente com bisel n.º 3



5. Discussão

Importância do bisel do ângulo cavo-superficial no preparo cavitário de cavidades de classe IV em restaurações estéticas com resinas compostas

O presente trabalho começa por ter uma particularidade que é o facto de não advir de nenhum outro. Surge por influência de estudos já supracitados, como são exemplo “Avaliação Espectrofotométrica da Estabilidade de Cor de Materiais Restauradores Estéticos” de Adriana Postiglione Buhner Samra, “Influência da Configuração Cavo-superficial no Resultado Estéticos de Restaurações de Resina Composta em Dentes Anteriores Fraturados - um estudo *in vitro*” de Renata Gondo e “Translucidez e Luminosidade de Compósitos para Esmalte em Diferentes Espessuras” de Adriano Gondin Almeida.

Do primeiro estudo, retira-se o método de avaliação. No entanto, este foi realizado apenas para comparação entre resinas compostas, excluindo assim a avaliação espectrofotométrica do esmalte. Este tipo de estudo de comparação das tonalidades das resinas compostas de variadas marcas comerciais, foi efetuado por vários autores utilizando sempre o mesmo método, razão pela qual se optou por usar esta metodologia no presente estudo. Do segundo, retira-se o objeto de estudo, mais propriamente, a influência do bisel a nível estético nos dentes anteriores. Porém, a sua avaliação foi feita de forma subjetiva, recorrendo à opinião de examinadores. No terceiro estudo, retira-se igualmente o método de avaliação, sendo que o objeto de estudo continua a ser diferente.

Este estudo, pelo contrário, pretende fazer esta mesma avaliação, mas de forma objetiva, através da Espectrofotometria de Reflexão.

No que diz respeito aos resultados obtidos, tanto para o grupo de controlo, como para o grupo experimental, podemos dividi-los em dois comportamentos distintos, segundo o intervalo de comprimento de onda obtido: o observado quando expostos a radiação no comprimento de onda da zona do ultravioleta (300 nm a 380 nm) e o observado quando expostos a radiação no comprimento de onda na zona do visível (380 nm a 500 nm). Tendo em conta o tipo de amostra presente, as peças dentárias, não foi possível fazer uma comparação a nível estatístico dos resultados obtidos para cada um dos grupos, isto porque tendo cada dente as suas próprias particularidades, como seja, a tonalidade, o tamanho e até a forma, seria errado compará-los entre si. Assim, terá de se analisar o gráfico obtido para cada dente em particular, e entre os mesmos perceber se existe algum comportamento padrão dentro dos dois grupos.

Relativamente ao grupo de controlo, podemos observar que na zona do ultravioleta a percentagem de reflexão do esmalte é, na maioria dos testes, sempre superior à reflexão da dentina. Este comportamento permite-nos supor que, para um comprimento de onda mais curto mas com maior frequência, isto é, numa zona mais energética, a capacidade de reflexão do esmalte é superior à do compósito. Quando para o mesmo grupo, se analisa o comportamento na zona da radiação visível, as observações que se podem retirar não são tão uniformes como as anteriores. Nesta zona, a reflexão do esmalte não é sempre superior à da dentina, acabando mesmo, em mais de metade dos testes executados, por se inverter. Pode, por exemplo, observar-se no gráfico no dente sem bisel nº 22 que quando se passa para o comprimento de onda na zona da radiação visível o compósito passa a ter uma reflexão superior à do próprio esmalte, até ao ponto em que se voltam a inverter novamente, no comprimento de onda de 500 nm. Porém, no gráfico do dente sem bisel nº 21 observa-se uma constância da reflexão tanto do esmalte como do compósito, sendo que o esmalte reflete sempre em maior percentagem do que o compósito para o comprimento de onda da zona de radiação do visível. Ambas as situações descritas, aconteceram nos restantes dentes analisados, isto é, uma inconstância relativamente à matéria que possuía maior e menor valor de reflexão. Sendo assim, não é possível tirar uma conclusão acerca da “reflexão padrão” de cada uma das matérias analisadas.

A razão para existir uma disparidade entre a reflexão obtida no comprimento de onda na zona do ultravioleta e na zona do visível, poderá ser explicada exatamente pela diferença de energia presente em cada uma destas fases. Na zona do ultravioleta, onde o comprimento de onda é menor, mas a frequência é superior, tendo assim uma energia igualmente superior, a capacidade dos eletrões superarem obstáculos como a forma, espessura ou disposição das partículas constituintes da matéria analisada (esmalte e compósito), faz com que os resultados obtidos nesta zona do ultravioleta sejam muito mais constantes do que os registados na zona do visível. Este comprimento de onda, na zona do visível, terá assim uma energia inferior, o que faz com que uma simples variação na espessura da matéria analisada origine resultados completamente diferentes. A prova disto reside exatamente na visão humana que é afetada pelos mesmos fatores.

Relativamente ao grupo experimental, é inserido um novo fator para análise, o bisel, que consiste no nosso objetivo de estudo enquanto vantagem ou não a nível estético. Assim, além de se analisar a zona de compósito e de esmalte, analisa-se também para o mesmo dente a zona do bisel, que consiste numa interface entre o esmalte e o compósito.

Em relação aos resultados obtidos, observou-se a mesma distinção de comportamentos a nível da reflexão no comprimento de onda na zona do ultravioleta e na zona do visível. Na zona do ultravioleta, tal como observado no grupo de controlo, a percentagem de reflexão do esmalte foi sempre superior à reflexão obtida no compósito. Entre estes, pode observar-se a reflexão da zona do bisel que, em concordância com os restantes dentes analisados, apresenta os valores de reflexão sempre numa posição intermédia, entre os valores de reflexão do esmalte e os do compósito. Deste modo, é possível afirmar que existe de facto um nível intermédio no valor da reflexão, aquando da existência do bisel, o que vai ao encontro do objetivo deste estudo, que seria verificar a vantagem ou não da execução do mesmo. Encontrando-se estes valores localizados no comprimento de onda na zona do ultravioleta não é possível identificar concretamente qual o fator estético que beneficia desta propriedade. No entanto, é possível admitir que existe uma transição mais uniforme entre o esmalte e o compósito aquando da existência do bisel. Analisando nominalmente os valores de reflexão obtidos na zona do bisel, foi possível verificar que, mesmo estando estes valores numa zona intermédia entre os valores de reflexão do esmalte e do compósito, existe uma tendência para estes se aproximarem ligeiramente mais dos valores de reflexão obtidos na zona do compósito. Tal comportamento poderá ser explicado pelo facto do compósito se localizar sempre na face vestibular do dente, ao contrário do esmalte que fica sempre na zona palatina. Tendo em conta que a face observada é sempre a face vestibular, então será expectável este tipo de comportamento.

No comprimento de onda referente à zona do visível, constatou-se novamente uma instabilidade relativamente aos valores de reflexão de todas as zonas analisadas. Sendo esta situação comum a todos os dentes analisados, não é possível tirar qualquer conclusão acerca da vantagem ou não da existência do bisel, pois, segundo os dados observados, este apresenta uma reflexão superior aos outros dois elementos, inferior

ou intermédia, como acontecia na zona do ultravioleta e seria de esperar novamente na zona do visível. A razão pela qual se observa esta disparidade de resultados poder-se-á dever igualmente ao facto de existirem variações ao nível da espessura das diferentes áreas analisadas, da forma (por exemplo, côncava ou reta) e da disposição das partículas de matéria analisada.

Uma possibilidade para ultrapassar as dificuldades encontradas, seria uniformizar as amostras. Ter-se-ia então de possuir um modelo que contivesse apenas esmalte, outro que contivesse apenas compósito e outro que contivesse ambos numa forma semelhante à disposta pelo bisel. Estas amostras teriam de ter a mesma forma e volume, para que assim houvesse uma maior uniformidade entre elas. Por outro lado, este teste não iria refletir verdadeiramente as vantagens do bisel do ângulo cavo-superficial no preparo cavitário de cavidades de classe IV, uma vez que, a peça dentária tem propriedades únicas e exclusivas que não seriam possíveis de reproduzir numa amostra com forma e volume controlado.

6. Conclusão

Importância do bisel do ângulo cavo-superficial no preparo cavitário de cavidades de classe IV em restaurações estéticas com resinas compostas

Com o presente estudo expectava-se comprovar ou não as vantagens estéticas provenientes do biselamento do ângulo cavo-superficial em cavidades de classe IV, no entanto, tendo em conta as limitações deste mesmo estudo e de acordo com a metodologia utilizada, não foi possível concluir que o bisel confere, de facto, uma vantagem estética quando executado em cavidades de classe IV em dentes anteriores. Esta conclusão deve-se ao facto dos resultados obtidos que apresentam relevância científica, se situarem no espectro de reflexão na zona ultravioleta. Nessa zona, é claramente possível verificar a existência do ângulo cavo-superficial biselado, levando a acreditar que este garante resultados estéticos positivos. O tipo de vantagem estética continua, no entanto, a ser de difícil definição, pois nesta zona do espectro não é possível ainda nomear, se existe ou não, características estéticas avaliáveis, como sejam a translucidez ou até a opacidade, por exemplo.

Todavia, apesar da avaliação das vantagens estéticas ser algo muito complexo e bastante subjetivo e, não esquecendo que o que se pretende na Medicina Dentária Restauradora, é garantir o aspeto mais natural possível à restauração efetuada, então, através dos resultados obtidos na zona ultravioleta do espectro de reflexão de todas as peças dentárias analisadas, nota-se uma tendência para que o bisel confira vantagens estéticas.

Importância do bisel do ângulo cavo-superficial no preparo cavitário de cavidades de classe IV em restaurações estéticas com resinas compostas

7. Perspetivas futuras

Importância do bisel do ângulo cavo-superficial no preparo cavitário de cavidades de classe IV em restaurações estéticas com resinas compostas

Seria importante dar-se continuidade ao presente estudo, tentando perceber que conclusões são possíveis retirar através da análise dos resultados obtidos na zona ultravioleta do espectro de reflexão, ou então, alterando a técnica de avaliação. Isto é, uniformizando as amostras de modo a tentar obter resultados na zona da radiação visível do espectro.

Outra alteração possível, contrariamente à uniformização das amostras, seria utilizar outra metodologia, como, por exemplo, a Espectroscopia de Raman, que consiste igualmente numa técnica fotônica que analisa a informação química e estrutural dos materiais, podendo-se, assim, conferir uma vantagem no estudo da transição estrutural que se dá entre o esmalte e o compósito quando se executa, ou não, o biselamento do ângulo cavo-superficial.

Importância do bisel do ângulo cavo-superficial no preparo cavitário de cavidades de classe IV em restaurações estéticas com resinas compostas

Referências Bibliográficas

Importância do bisel do ângulo cavo-superficial no preparo cavitário de cavidades de classe IV em restaurações estéticas com resinas compostas

- Ahmad, I. (2000). Three-dimensional shade analysis: perspectives of color part II. *Pract Period Aesthet Dent*, v. 12, 6: 559-564.
- Amaya, S., Paredes, M., & Sarmiento, M. (2009). *Caracterización y determinación del porcentaje en peso de 13 resinas compuestas empleadas en Colombia*. Tesis Unal.
- Amorim, L.F.G., Costa, L.R.R.S., & Estrela, C. (2011). Retrospective study of traumatic dental injuries in primary teeth in a Brazilian specialized pediatric practice. *Dental Traumatology*, 27: 368-373.
- Araujo, J.R., E.M. et al. Direct adhesive restoration of anterior teeth: Part 2. Clinical protocol. *Pract. Proced. Aesthet. Dent.*, New York, v. 15, 5: 351-357, June 2003.
- Ardu, S., & Krejci, I. (2006). Biomimetic direct composite stratification technique for the restoration of anterior teeth. *Quintessence Int.*, Berlin, v. 37, 3: 167-174.
- Baratieri, L.N., Canabarro, S., Lopes, G.C., & Ritter, A.V. (2003). Effect of resin viscosity and enamel bevelling on the clinical performance of class V composite restorations: three-year results. *Op Dent*; 28(5): 482-487.
- Barrancos J., & Barrancos, P. (2010). *Operatoria dental*. Ed Medica Panamerica.
- Barrantes, J.C.R. *Influência da configuração do ângulo cavo-superficial no desempenho clínico após 4 anos da realização de restaurações adesivas diretas com resina composta em dentes anteriores fraturados*. Dissertação apresentada ao Programa de Pós-Graduação em Odontologia da Universidade Federal de Santa Catarina, 2008.
- Behle, C. (2001). Shade selection technics: Part two-Dimensions of color. *Pract. Proced. Aesthet. Dent.*, New York, v. 13, 8: 652-654.
- Bendo, C.B., Scarpelli, A.C., Vale, M.P.P. & Zarzar, P.M.P.A. (2009). Correlation between socioeconomic indicator and traumatic dental injuries: a qualitative critical literature review. *Dental Traumatology*, 25:420-425.
- Blunck, U. (2000). Adhesives: principles and state of the art. *Quintessence*, 1: 29-44.
- Boston, D. W. Rationale and technique for composite resin restorations. Part II. Principles of cavity design and restoration. *Compend. Contin. Educ. Dent.*, Jamesburger, v. 3, 4: 253-258, July/Aug. 1982.

Brandeburgo, G.Z. (2007). *Influência da técnica de preparo na resistência à fratura de incisivos centrais bovinos restaurados com compósito – estudo in vitro*. Dissertação de Mestrado. Brasil: Universidade Federal de Santa Catarina.

Bruno, C.F.B., Gisele. R.S., Bertaglia, P.C., Santos-Caldeira, M.M.P., Martins, L.R.M. & Soares, C.J. (2012). Traumatismo Dentário na Hebiatria: Relato de Caso Clínico. *Revista de Odontologia Brasileira Central*, 21(56): 510-514.

Buchalla, W., Attin, T., Hilgers, R.D., & Hellwig, E. (2008). The effect of water storage and light exposure on the color and translucency of a hybrid and a microfilled composite. *The Journal of Prosthetic Dentistry*; Vol. 87, 3: 264-270.

Buda, M. (1994). Form and color reproduction for composite resin reconstruction of anterior teeth. *Int. J. Periodont. Rest. Dent.*, Chicago, v. 14, 1: 35-47.

Chu, S.J. (2002). Color. In: GOREL, G. *The science and art of porcelain laminate veneers* (pp. 157-206). Chicago: Quintessence.

Chu, S.J., Devigus, A., & Mieleszko, A. J. (2004). Elements affecting color. In: *Fundamentals of color: shade matching and communication in esthetic dentistry* (pp.19-49). Chicago: Quintessence.

Crim, G. A. Management of the fractured incisor. *J. Am. Dent. Assoc.*, Chicago, v. 96, 1: 99-100, Jan. 1978.

Darveniza, M. Cavity design for class IV composite resin restorations-A systematic approach. *Aust. Dent. J.*, Sidney, v. 32, 4: 270-275, Aug. 1987.

Dietschi, D. (1997). Free-hand bonding in the esthetic treatment of anterior teeth: Creating the illusion. *J. Esthet. Dent.*, Hamilton, v. 9, 4: 156-164.

Dos Santos, G.B., Monte Alto, R.V, Sampaio, H.R. Da Silva, E.M., & Fellow, C.E. (2008). Light transmission on dental resin composites. *Dental Materials*, 24: 571-576.

Feliciano, F.M.P.C. & de França Caldas, Jr. A. (2006). A systematic review of the diagnostic classifications of traumatic dental injuries. *Dent. Traumatol.*, Oxford, v.22, 2: 71- 76.

Gerard, L.N., Martos, J., Baldisserra, R.A. & Lund, R.G. (2014). Reabilitação estética em dente anterior com extensa fratura coronária: relato de caso. *Faculdade de*

Odontologia de Lins/Unimep, 24(1): 58-63. Acedido em: <http://dx.doi.org/10.15600/2238-1236/fol.v24n1p58-63>.

Gondo, R. (2003). *Influência da configuração cavo superficial no resultado estético de restaurações de resina composta em dentes anteriores fraturados – um estudo in vitro*. Dissertação de Mestrado. Universidade Federal de Santa Catarina. Acedido em: <https://repositorio.ufsc.br/bitstream/handle/123456789/86070/200127.pdf?sequence1>.

Gschmeissner, S. (2012). Acedido em: <http://fineartamerica.com/featured/1-tooth-enamel-sem-steve-gschmeissner.html>.

Ibarra, G. (2002). Microtensile bond strength of self-etching adhesives to ground and unground enamel. *J. Adhes. Dent.*, Berlin, v.4, 2: 115-124.

Ikeda, T., Sidhu, S.K., Omata, Y., Fujita, M., & Sano, H. (2005). Colour and translucency of opaque shades and body-shades of resin composites. *Eur J Oral Sci*; 113: 170-173.

Ikeda, T., Uno, S., Tanaka, T., Kawakami, S., Komatsu, H. & Sano, H. (2002). Relation of enamel prism orientation to microtensile bond strength. *Am J Dent.*; 15(2): 109-113.

Iório, L.S., Melo Filho, A.B., Bacigalupo, J.C., Reis, A.C., & Rodrigues, J.R. (2004). Avaliação da Infiltração Marginal em Restaurações de Classe II em Resina Composta com e sem Biselamento dos Ângulos Cavo-Superficiais. *Revista de Odontologia da UNESP*, v. 33, 1: 47-52.

James, K.A. (2000). Dentina. In: James, K. A. *Fundamentos de Histologia e Embriologia Bucal – uma abordagem clínica*. 2ª ed. Guanabara Koogan.

Joiner, A. (2004). Tooth colour: a review of the literature. *J. Dent.*, Guilford, v.32: 3-12. Supplement 1.

Kim, S., Son, H., Cho, B., & Byung, L. (2009). Translucency and masking ability of various opaque-shade composite resins. *Journal of dentistry*, 37: 102-107.

Lee, Y., Kim, S., & Powers, J. (2005). Changes in Translucency of Resin Composites after Storage in Salivary Esterase. *Journal of Esthetic and Restorative Dentistry*, 17: 293-302.

Lopes, G. C. *et al.* (2002). Dental adhesion: present state of the art and future perspectives, *Quintessence International*, 33 (3): 213-224.

Manauta, J. (2012). Artigos de Style Italiano. *Polishing lifelike composite*. Acedido em: <http://www.styleitaliano.org/the-three-step-polishing/>.

Mandarino, F. e colaboradores (s.d.). *Nomenclatura e Classificação das Cavidades*. Acedido em: http://www.forp.usp.br/restauradora/dentistica/temas/amalgama/amalgama_01/amalgama_01.pdf.

Maravankin, F. (2006). Biseles en preparaciones dentarias para restauraciones directas con resinas compuestas en dientes anteriores. Criterios vigentes y perspectivas una visión diferente. *Revista de Operatoria Dental y Biomateriales*, vol. 1, 1: 9-15.

Masotti, A.S., Onófrío, A.B., Conceição, E.N. (2007). Spohr. Uv-vis spectrophotometric direct transmittance analysis of composite resins. *Dental materials*; 23: 724-730.

Mclaren, E.A. (1997). Luminescent veneers. *J. Esthet. Dent.*, Hamilton, v. 9, 1: 3-12.

Mcphee, E.R. (1995). Extrinsic coloration of ceramometal restorations. *Dent. Clin. North Am.*, Philadelphia, v. 29, 4: 645-666.

Melo, T. S. de, Kano, P., & Araújo JR, E.M. (2005). Avaliação e reprodução cromática em odontologia restauradora: Parte I. O mundo das cores. *Int. J. Braz. Dent.*, São José, v.1, 2: 95-104.

Mondelli, J. e colaboradores *Fundamentos de dentística operatória*. São Paulo: Livraria Santos Editora, 2006.

Monzner, N. (2007). *La química de la matriz de monómero o polímero de los composites de restauración dental*. Report. Reserch and development Ivoclar Vivadent AG FL 9494 Schaan/ Liechtenstein.

Mula, P.J. (1993). *Esthetic restorations improved dentist-laboratory communication*. Chicago: Quintessence books.

Nakabayashi, N. & Pashley, D.H. (1998). Hybridization of dental hard tissues. *Quintessence*, 3: 37-56.

Perdigão J. & Ritter A.V. (2001) Adesão aos tecidos dentários. In: Baratieri L. N. *et alii* (Ed.). *Odontologia Restauradora: fundamentos e possibilidades* (pp. 83-128). Livraria Edição Santos.

Perdigão, J, Geraldeli, S. & Hodges, S.J. (2003). Total-etch versus self-etch adhesive. Effect on postoperative sensitivity, *The Journal of the American Dental Association*, 134: 1621-1629.

Perdigão, J. (2007). New developments in dental adhesion, *Dental Clinics of North America*, 51: 333-357.

Perdigão, J., Carmo, A.R. & Geraldeli, S. (2005). Eighteen-month clinical evaluation of two dentin adhesives applied on dry vs moist dentin, *The Journal of Adhesive Dentistry*, 7 (3): 253-258.

Pereira, M., Maia, L. The reference guide: a step by step technique for restoration of fractured anterior permanent teeth. *JCAD*, California, v. 71, 9: 643-646, Oct. 2005.

Peumans, M., De Munck, J., Fieuws, S., Lambrechts, P., Vanherle, G., & Van Meerbeek, B. (2004). A prospective ten-year clinical trial of porcelain veneers. *J Adhes Dent.*, Spring; 6(1): 65-76.

Pizzamiglio, E. (1991). A color selection technique. *J. Prosthet. Dent.*, St Louis, v. 66, 5: 592-596.

Preston, J. D. (1985). Current status of shade selection and color matching. *Quintessence Int.*, Berlim, 1: 47-58.

Queiróz, R.S., Alvim, H.H., Silva, D.N., Gonçalves, A.M., & Porto-Neto, S.T. (2007). Métodos para avaliação da translucidez de materiais restauradores estéticos – revisão da literatura. *Revista de Odontologia da UNESP*; 36(2): 109-112.

Reis, B.R., Soares, P.B.F., Castro, C.G., Santos Filho, P.C.F., Soares, P.V. & Soares, C.J. (2010). Uso de Coroa em Cerâmica Pura Associada a Pino de Fibra de Vidro na Reabilitação Estética do Sorriso: Relato de Caso. *Revista de Odontologia Brasileira Central*; 19(50): 264-269.

Sakai, V.T., Anzai, A., Silva, S.M., Santos, C.F. & Machado, M.A. (2007). Predictable esthetic treatment of fractured anterior teeth: a clinical report. *Dent Traumatol*; 23(Suppl 6): 371-375.

- Scougall-Vilchis, R.J., Hotta, Y., Hotta, M., Idono, T., & Yamamoto, K. (2009). Examination of composite resins with electron microscopy, microhardness tester and energy dispersive x-ray microanalyzer. *Dental Materials Journal*, 28: 102-112.
- Sharma, D., Garg, S., Sheoran, N., Swami, S., & Singh, G. (2011). Multidisciplinary approach to the rehabilitation of a tooth with two trauma episodes systematic review and report of a case. *Dent Traumatol*; 27(4): 321-326.
- Spinas, E. & Altana, M. (2002). A new classification for crown fractures of teeth. *J. Clin. Pediatric. Dent., Birmingham*, v.26, 3: 225-331.
- Stangel, I., Ellis, T. H. & Sacher, E. (2007). Adhesion to tooth structure mediated by contemporary bonding systems, *Dental Clinics of North America*, 51: 677-694.
- Ten Bosch, J.J., & Coops, J.C. (1995). Tooth color and reflectance as related to light scattering and enamel hardness. *J. Dent. Res.*, Washington, v. 74, 1: 374-380.
- Terry, D.A. (2000). Direct composite resin restoration of adolescent class IV tooth fracture: a case report. *Pract. Periodont. Aesthet. Dent.*, New York, v. 12, 1: 23-29.
- Torney, D. L., Denehy, G. E., Teixeira, L. C. The acid-etch class III composite resin restoration. *J. Prosthet. Dent.*, St. Louis, v. 38, 6: 623-626, 1977.
- Touati, B., Miara, P. & Nathanson, D. (2000). *Odontologia estética e restaurações cerâmicas*. São Paulo: Ed. Santos.
- Touati, B., Miara, P., & Nathanson, D. (2000). *Estetica dentale e restauri in ceramic*. Milano: Masson.
- Tyas, M. J. Correlation between fracture properties and clinical performance of composite resins in class IV cavities. *Aust. Dent. J.*, Sidney, v. 35, 1: 46-49, Feb. 1990.
- Vaarkamp, J., Ten Bosch, J.J., & Verdonshot, E.H. (1995). Propagation of light through human dental enamel and dentine. *Caries Res.*, Basel, v. 29, 1: 8-13.
- Van Der Burgt, T.P. (1990). A comparison of new and conventional methods for quantification of tooth color. *J. Prosthet. Dent.*, St Louis, v. 63, 2: 155-162.
- Vanini, L. & Tasca, G. (1999). Dalla forma al colore: tecnica standardizzata per i restauri estetici nei settori anteriori. *Riv Ortod Degli Amici di Brugg.*; 2: 12-18.

Vanini, L. (2001). Determination and communication of color using the five color dimensions of teeth. *Pract. Proced. Aesthet. Dent.*, New York, v.13, 1:19-26.

Vanini, L. (2006). A cor segundo Lorenzo Vanini. *Revista Dental Press Estét.*; 8(4): 98-107.

Vanini, L. (2011). A cor segundo Lorenzo Vanini. *Rev Dental Press Estét.*, 8(4): 98-107.

Vargas, M. Conservative aesthetic enhancement of the anterior dentition using a predictable direct resin protocol. *Prat. Proced. Aesth. Dent.*, New York, v. 18, n. 8: A-G, Aug. 2007.

Winter, R. J. (1993). Visualizing the natural dentition. *J. Esthet Dent*, Hamilton, v. 5, 3: 102- 117.

Woo, S.T., Yu. B., Ahn, J.S., Lee, Y.K. (2008). Comparison of translucency between indirect and directresin composites. *Journal of Dentistry*, 36: 637-642.

Yu, B., & Lee, Y.K. (2008). Influence of color parameters of resin composites on their translucency. *Dental Materials*, 24: 1236-1242.

Importância do bisel do ângulo cavo-superficial no preparo cavitário de cavidades de classe IV em restaurações estéticas com resinas compostas