



CATÓLICA
FACULDADE DE MEDICINA DENTÁRIA

UISEU

INFLUÊNCIA DAS LESÕES CERVICAIS NÃO CARIOSAS NO TRATAMENTO CIRÚRGICO DAS RECESSÕES GENGIVAIS – REVISÃO SISTEMÁTICA

Dissertação apresentada à Universidade Católica Portuguesa para
obtenção do grau de Mestre em Medicina Dentária

Por:
Elisabete Valentim Mesquita

Viseu, 2025



CATÓLICA
FACULDADE DE MEDICINA DENTÁRIA

VISEU

**INFLUÊNCIA DAS LESÕES CERVICAIS NÃO CARIOSAS NO
TRATAMENTO CIRÚRGICO DAS RECESSÕES GENGIVAIS –
REVISÃO SISTEMÁTICA**

Dissertação apresentada à Universidade Católica Portuguesa para
obtenção do grau de Mestre em Medicina Dentária

Por:
Elisabete Valentim Mesquita

Orientadora: Professora Doutora Helena Salgado
Coorientador: Mestre Filipe Araújo

Viseu, 2025

Membros do Júri das Provas Públicas

Presidente: Doutora Patrícia Sofia Soares Couto

(Professora Auxiliar da Faculdade de Medicina Dentária
do Centro Regional de Viseu da Universidade Católica Portuguesa)

Arguente: Doutor Tiago Miguel Santos Marques

(Professor Auxiliar da Faculdade de Medicina Dentária
do Centro Regional de Viseu da Universidade Católica Portuguesa)

Orientador: Doutora Helena Cristina Morais Coelho Teixeira Salgado

(Professora Auxiliar da Faculdade de Medicina Dentária
do Centro Regional de Viseu da Universidade Católica Portuguesa)

Data das provas públicas: 23 / 07 / 2025

Classificação: 17 Valores

Validação e confirmação pelos serviços
escolares:

AGRADECIMENTOS

À minha orientadora, Professora Doutora Helena Salgado, pela disponibilidade e acompanhamento contínuo, compreensão manifestada e a confiança que me dedicou.

Ao meu coorientador, Mestre Filipe Araújo, pela atenção, colaboração e confiança.

À minha professora, Mestre Cláudia Lourinho, pela presença contínua, dedicação, compreensão manifestada e confiança.

Ao corpo docente da Faculdade de Medicina Dentária, pelos conhecimentos e aptidões que me foram transmitidos ao longo deste percurso académico, e que se revelaram fundamentais para a concretização desta dissertação do Mestrado Integrado.

Ao corpo não docente da Faculdade de Medicina Dentária, pela disponibilidade, colaboração e compreensão prestadas ao longo deste percurso.

Aos meus colegas, pelo conhecimento e experiências que adquiri através da convivência com eles.

À minha binómia, Tetyana, pela colaboração, companheirismo e inter-ajuda, que contribuíram para ultrapassar os desafios que surgiram ao longo deste percurso académico.

Aos meus pais, Maria Eugénia e António José, pela dádiva da vida, ensinamentos adquiridos junto deles, contribuindo assim para a concretização deste percurso.

Aos meus sogros, Maria Otília e Joaquim, pelo incentivo e apoio familiar prestados que foram fundamentais ao longo destes anos.

Ao meu marido João Luís, por todo o amor, amizade e companheirismo, obrigada por seres o pilar e a luz do meu caminho.

Às minhas filhas Carolina e Matilde, por todo o amor, compreensão e ajuda, por nunca me cobrarem o tempo que deixei de lhes dedicar para a concretização deste sonho.

A todos aqueles que, de algum modo, estiveram presentes ao longo deste caminho, deixo o meu genuíno e sentido agradecimento.

RESUMO

Introdução: Recessões gengivais estão frequentemente associadas a lesões cervicais não cariosas (LCNC). Questiona-se a necessidade de restaurar ou não a LCNC antes ou durante a cirurgia de recobrimento radicular, assim como o papel do enxerto conjuntivo. O objetivo desta revisão sistemática é avaliar a eficácia da cirurgia plástica periodontal no recobrimento de recessões gengivais classe I e II Miller ou RT1 Cairo, com ou sem LCNC, ao fim de 6 meses, considerando a presença ou ausência de restauração adesiva e o uso de enxerto de tecido conjuntivo.

Materiais e Métodos: Este trabalho consistiu numa revisão sistemática seguindo as diretrizes PRISMA. Foi realizada uma pesquisa bibliográfica nas bases de dados: PubMed/MEDLINE®, ScienceDirect® e Scopus®, até 12/2024. A seleção dos estudos foi realizada por dois investigadores independentes, de acordo com os critérios de inclusão e exclusão previamente definidos. A qualidade dos estudos foi avaliada através da *checklist* do *Critical Appraisal Skills Programme* (CASP) para ensaios clínicos randomizados e a concordância entre investigadores foi determinada através do coeficiente de Kappa de Cohen.

Resultados: Dez estudos foram incluídos nesta revisão. A presença de LCNC não comprometeu o sucesso do recobrimento radicular após 6–12 meses de acompanhamento, sem diferenças significativas nos índices de recobrimento radicular entre casos com e sem restauração adesiva. O uso do enxerto de tecido conjuntivo proporcionou ganho de tecido queratinizado e beneficiou recessões com biótipo fino, tornando o recobrimento mais previsível. Restaurar a LCNC não aumenta a taxa de recobrimento completo, mas a abordagem combinada (cirurgia + restauração) revelou menor hipersensibilidade dentinária e melhor estética.

Conclusão: Recessões gengivais com LCNC podem ser tratadas com êxito por cirurgia plástica periodontal, sem prejuízo no recobrimento radicular. A restauração da LCNC não é indispensável para o sucesso do recobrimento radicular, mas deve ser avaliada caso a caso pela redução da hipersensibilidade e melhoria estética. Recomenda-se o enxerto de tecido conjuntivo sobretudo em biótipo fino, para maior espessura e estabilidade tecidual.

Palavras-chave: Recessão gengival; Lesão cervical não cariada; Retalho de reposicionamento coronal; Enxerto de tecido conjuntivo; Hipersensibilidade dentinária; Restauração dentária.

ABSTRACT

Introduction: Gingival recessions are frequently associated with non-carious cervical lesions (NCCLs). There is debate about whether an NCCL should be restored before or during root coverage surgery, as well as about the role of a connective tissue graft in these cases. The aim of this systematic review was to evaluate the efficacy of periodontal plastic surgery for the root coverage of Miller Class I and II or Cairo RT1 gingival recessions, with or without NCCLs, after 6 months, considering the presence or absence of an adhesive restoration and the use of a connective tissue graft.

Materials and Methods: This study was conducted as a systematic review following PRISMA guidelines. A literature search was conducted in the PubMed/MEDLINE®, ScienceDirect®, and Scopus® databases through December 2024. Study selection was performed by two independent researchers according to predefined inclusion and exclusion criteria. The quality of the studies was assessed using the Critical Appraisal Skills Programme (CASP) checklist for randomized controlled trials, and agreement between researchers was determined using Cohen's Kappa coefficient.

Results: Ten studies were included. The presence of an NCCL did not compromise the success of root coverage after 6–12 months of follow-up, with no significant differences in the degree of root coverage between cases with and without an adhesive restoration. The use of a connective tissue graft led to a gain in keratinized tissue and benefited recessions with a thin biotype, making root coverage more predictable. Restoring the NCCL does not increase the rate of complete root coverage, but the combined approach (surgery + restoration) resulted in reduced dentin hypersensitivity and improved aesthetics.

Conclusion: Gingival recessions with NCCLs can be successfully treated with periodontal plastic surgery without compromising root coverage outcomes. Restoration of the NCCL is not essential for successful root coverage, but should be evaluated on a case-by-case basis for its potential to reduce hypersensitivity and improve aesthetics. The use of a connective tissue graft is recommended in cases with a thin biotype to achieve greater tissue thickness and stability.

Keywords: Gingival recession; Non-carious cervical lesion; Coronally advanced flap; Connective tissue graft; Dentin hypersensitivity; Dental restoration.

ÍNDICE GERAL

ÍNDICE DE TABELAS	XV
ÍNDICE DE FIGURAS	XVII
LISTA DE SIGLAS E ACRÓNIMOS	XIX
1. INTRODUÇÃO	1
1.1 Lesões cervicais não Cariosas (LCNC)	3
1.2 Recessão gengival	6
1.3 Tratamentos das lesões cervicais não cariosas e recessões gengivais	10
1.3.1 Tratamento restaurador	10
1.3.2 Tratamento cirúrgico	11
1.3.2.1 Retalho de reposicionamento coronal (CAF)	11
1.3.2.2 Retalho de reposicionamento coronal modificado ou técnica de Zucchelli modificada (MCAF)	12
1.3.2.3 A Técnica de tunelização (TUN)	13
1.3.2.4 Retalho de reposicionamento coronal com enxerto de tecido conjuntivo subepitelial (CAF+SCTG)	13
1.3.2.5 Retalho de reposicionamento coronal com enxerto de matriz dérmica acelular (CAF+ADMG)	14
1.3.2.6 Retalho de reposicionamento coronal com matriz de colagénio xenogénico (CAF+XCM)	15
1.3.2.7 Retalho de reposicionamento coronal com derivado da matriz de esmalte (CAF+EMD)	15
1.3.2.8 Retalho de reposicionamento coronal com fibrina rica em plaquetas (CAF+PRF)	16
1.4 Objetivos	17
2. MATERIAIS E MÉTODOS	19
2.1 Questão de investigação	21
2.2 Estratégia de pesquisa	22
2.3 Seleção dos estudos	25
2.4 Extração de dados	26
2.5 Avaliação da qualidade dos estudos	26
3. RESULTADOS	29
3.1 Resultados da pesquisa	31
3.2 Características dos estudos	32
3.3 Avaliação da qualidade dos estudos	39

4. DISCUSSÃO.....	41
4.1 Análise comparativa e síntese de resultados.....	43
5.2 Limitações e investigação futura.....	52
5.3 Consistência com a literatura existente.....	53
5. CONCLUSÃO.....	57
6. REFERÊNCIAS BIBLIOGRÁFICAS	61
7. ANEXOS.....	71

ÍNDICE DE TABELAS

Tabela 1 – Tipos de LCNC segundo a classificação Pini-Prato et al.	5
Tabela 2 - Tipos de recessão gengival segundo a classificação de Miller	7
Tabela 3 - Tipos de recessão gengival segundo a classificação de Cairo	9
Tabela 4 - Questão de investigação PICOT	21
Tabela 5 - Estratégia de pesquisa utilizada na PubMed/MEDLINE®.....	22
Tabela 6 - Estratégia de pesquisa utilizada na ScienceDirect®	24
Tabela 7 - Estratégia de pesquisa utilizada na Scopus®	25
Tabela 8 - Critérios de inclusão e exclusão	25
Tabela 9 - Identificação dos artigos finais	33
Tabela 10 - Análise descritiva dos estudos	34

ÍNDICE DE FIGURAS

Figura 1 - Fluxograma (PRISMA) de seleção de artigos.....	31
--	-----------

LISTA DE SIGLAS E ACRÓNIMOS

ADMG – Enxerto de matriz dérmica acelular

CAF – Retalho de reposicionamento coronal

CASP – *Critical appraisal skills programme*

CIV – Cimento de ionómero de vidro

CIVMR – Cimento de ionómero de vidro modificado com resina

CRC – Recobrimento radicular completo

EMD – Derivado de matriz de esmalte

IP – Índice de placa bacteriana

JAC – Junção amelocementária

LCNC – Lesão cervical não cariosa

MCAF – Retalho de reposicionamento coronal modificado

MeSH – *Medical subject headings*

PICOT – *Population, intervention, comparison, outcome, time*

PRF – Fibrina rica em plaquetas

PRISMA – *Preferred reporting items for systematic reviews and meta-analysis*

PROSPERO – *International prospective register of systematic reviews*

RCTs – Estudos clínicos randomizados controlados

RT – *Recession type*

SCTG – Enxerto de tecido conjuntivo subepitelial

TUN – Técnica de tunelização

XCM – Matriz de colagénio xenogénico

1. INTRODUÇÃO

1.1 Lesões cervicais não Cariosas (LCNC)

As lesões cervicais não cariosas (LCNC) representam uma forma de desgaste dentário, caracterizada pela perda irreversível dos tecidos duros do dente ao nível da junção amelocementária (JAC), sem o envolvimento de cáries ou traumatismos.(1) Geralmente, as LCNC estão localizadas no terço cervical do dente, ao nível da JAC, e tendem a estender-se desta última em direção à raiz do dente.(2) A JAC revela-se mais propensa à perda de estrutura porque a espessura do esmalte nessa zona é muito reduzida e, conseqüentemente, a ligação esmalte-dentina é muito sensível aos ataques ácidos e às tensões biomecânicas.(3)

Embora a abrasão, devido a forças físicas, desempenhe um papel importante no desenvolvimento das LCNC, esta não é a única causa e é, geralmente, aceite que a sua etiologia seja multifatorial, envolvendo outros fatores, como a erosão e, possivelmente, também a abfração.(2–4) A etiologia multifatorial, envolvida na formação destas lesões, advém da combinação de fatores ou mecanismos físicos (abrasão), químicos (erosão) e biomecânicos (abfração).

As características clínicas das LCNC podem ser muito semelhantes, pelo que, para um diagnóstico rigoroso, é fundamental avaliar a sua morfologia. Deve identificar-se se a lesão apresenta formato em “V” (abfração/abrasão), em “U” (erosão) ou uma forma mista, resultante da conjugação dos vários fatores. Acresce definir a forma dos limites da lesão e observar se a sua superfície é lisa ou rugosa. É também importante identificar os dentes mais afetados e os hábitos dos pacientes que podem desencadear estas lesões.(2,3) Frequentemente estas patologias estão associadas a hipersensibilidade dentinária, que origina sensibilidade dentária, exceto quando a dentina, através de mecanismos próprios encerra os túbulos dentinários. Esta hipersensibilidade é caracterizada por uma dor rápida e lacerante, como resposta a um estímulo, normalmente o frio.(2,3)

A perda não cariada dos tecidos dentários duros foi mencionada pela primeira vez na literatura pelo Dr. Hunter, em 1778.(3) Em 1894, Zsigmondy descreveu as lesões em forma de cunha localizadas na região cervical dos dentes, preferencialmente nas faces vestibulares dos dentes maxilares anteriores. Em 1991, Grippo introduziu pela primeira vez o termo “abfração” para nomear essas lesões.(3) Definindo a abfração como perda patológica dos tecidos dentários duros resultante de forças oclusais traumáticas que geram flexão dentária no nível cervical, causando

microfraturas dos cristais de esmalte e dentina, facilitando a penetração de saliva, e a exposição dentinária. A dentina exposta, por sua vez, é erodida através de ácidos cariogênicos ou não, e sofre abrasão proveniente da escovagem.(2)

Em 2019, um grupo de especialistas da *European Organization for Research on Dental Caries* e do *Cariology Research Group of the International Association for Dental Research* (IADR) reuniu-se num *workshop*, organizado em Frankfurt, com o objetivo de definir a terminologia do desgaste dentário por erosão ou por cárie dentária.(5) Estes estabeleceram, unanimemente, que o termo “abfração” não deveria ser usado porque não há informações suficientes para demonstrar que esta forma de desgaste dentário seja determinada por um único fator.(5) Apesar da sua recomendação, o termo continua a ser utilizado, sugerindo o papel da tensão oclusal na etiologia destas lesões.(6)

Em 1984, Lee e Eakle (7) sugeriram que as forças oclusais traumáticas que resultam em flexão dentária cervical pareciam desempenhar um papel crucial na etiologia das LCNC. As forças funcionais e parafuncionais, que são exercidas sobre os dentes podem ser divididas em: forças compressivas, forças de tração e forças de cisalhamento. Os mesmos autores referiram que, num paciente com uma oclusão traumática, o dente está sujeito a um maior número de forças transversais, as quais são compressivas do lado em que é feita a carga e de tração no lado inverso, resultando na quebra das ligações químicas entre os cristais de hidroxiapatite.(7) Com efeito, a tensão concentra-se na zona cervical do dente, zona mais frágil, levando à quebra das ligações da hidroxiapatite do esmalte resultando em microfratura, *chipping* e perda de estrutura.(8)

Pini-Prato *et al.* propuseram em 2010 uma classificação específica para as lesões cervicais não cariosas associadas a recessões gengivais, fundamentada na presença ou ausência de exposição da JAC e na existência de degrau entre a coroa e a raiz do dente. Esta abordagem classifica as lesões em quatro categorias, cada uma com implicações clínicas distintas no que respeita ao planeamento do tratamento, de acordo com a Tabela 1:(9)

Tabela 1 – Tipos de LCNC segundo a classificação Pini-Prato *et al.*

Classe	JAC visível?	Degrau presente?	Descrição Clínica
A-	Sim	Não	Defeito superficial (<0,5mm) restrito à raiz, (esmalte intacto), sem degrau evidente.
A+	Sim	Sim	Defeito profundo (>0,5mm) restrito à raiz (esmalte intacto), com formação de degrau.
B-	Não	Não	Defeito superficial (<0,5mm) ultrapassa a JAC , atingindo raiz e coroa, porém sem degrau evidente.
B+	Não	Sim	Defeito profundo (>0,5mm) ultrapassa a JAC , atingindo raiz e coroa, com formação de degrau.

Esta classificação facilita a tomada de decisão clínica, pois a presença ou ausência de exposição da JAC e a profundidade do defeito permitem determinar se a abordagem terapêutica será meramente restauradora, se deverá envolver cirurgia de recobrimento radicular ou se requer um tratamento combinado, ou seja, restauração seguida de cirurgia de reposicionamento gengival com ou sem enxerto de tecido conjuntivo.

As LCNC são um problema dentário que requer atenção profissional. A sua incidência está associada a pacientes de meia-idade, havendo uma tendência para o seu aumento com a idade.(10) A meia-idade é um período em que vários fatores começam a combinar-se para aumentar o risco de LCNC, como por exemplo, o aparecimento de doenças sistêmicas como diabetes, hipertensão arterial ou as doenças cardiovasculares, que podem afetar a saúde oral. A prevalência destas lesões varia de cerca de 5% a mais de 90% em diferentes estudos, com uma média global estimada em 46,7% da população geral.(2,11) A ocorrência aumenta com a idade, havendo estudos que demonstraram uma prevalência maior em indivíduos acima de 30 anos do que em adultos jovens(11) e os dentes mais atingidos tendem a ser os pré-molares e caninos nas suas faces vestibulares.(1)

1.2 Recessão gengival

Em termos clínicos, a margem gengival define-se como uma linha constituída por tecido gengival não aderido, que segue a curvatura da JAC do dente, posicionando-se 1 a 2 mm coronalmente a esta.(12) Nos casos em que existe uma migração da margem gengival no sentido apical em relação à JAC, está-se perante uma recessão gengival, cuja consequência é uma maior exposição da superfície dentária radicular ao meio oral.(12) A capacidade de adaptação do ligamento periodontal resulta da ação de reguladores moleculares que são responsáveis pela conservação do metabolismo e localização espacial das células que se encontram envolvidas na constituição dos componentes do periodonto de inserção (osso, cemento e ligamento periodontal). Porém, se essa capacidade adaptativa falha, ocorrem alterações vasculares e linfáticas, resultando no prejuízo do aporte de oxigénio, levando à ocorrência de isquemia e desordenação das fibras do ligamento periodontal.(13) Por conseguinte, a recessão gengival é o termo utilizado para caracterizar o deslocamento apical da gengiva marginal da sua posição normal na coroa do dente.(14) Para prevenir a ocorrência de recessão gengival, é essencial detetar a etiologia subjacente.(15,16)

Geralmente, a suscetibilidade para o surgimento de recessão gengival encontra-se associada a três fatores principais: biotipo gengival fino, saúde mucogengival e a história clínica do paciente, ou seja podemos falar em fatores anatómicos, fisiológicos ou patológicos que podem contribuir para o aparecimento e progressão das recessões gengivais.(13,16)

Na perspetiva de haver um consenso na classificação das recessões gengivais, em 1985, foi proposto por Miller(17) uma classificação, fundamentada no nível da gengiva marginal em relação ao nível da junção mucogengival e ao osso alveolar subjacente. Por conseguinte, a classificação de Miller subdivide as recessões gengivais marginais nas quatro classes descritas na Tabela 2:(17)

Tabela 2 - Tipos de recessão gengival segundo a classificação de Miller

Recessão Gengival – Classificação de Miller	
Classe I	Recessão da gengiva marginal que não se estende à junção mucogengival, nem expõe perda óssea interdentária ou de tecido mole.
Classe II	Recessão da gengiva marginal que se estende até ou além da junção mucogengival, todavia, sem perda óssea interdentária ou de tecido mole.
Classe III	Recessão da gengiva marginal que se estende à junção mucogengival, na qual a perda óssea interdentária ou de tecido mole se estende para apical da junção amelocementária, porém, ocorre a coronal da extensão mais apical do tecido marginal da recessão.
Classe IV	Recessão da gengiva marginal que se estende à junção mucogengival, na qual a perda óssea interdentária se estende a um nível mais apical do que a extensão mais apical do tecido marginal da recessão.

No seu estudo, Mythri *et al.* 2015(15) selecionaram um total de 710 indivíduos com idades compreendidas entre os 15 e os 60 anos. Os dados foram recolhidos através de uma entrevista com a ajuda de um proforma e, em seguida, foi efetuado o exame clínico. A presença de recessão gengival foi registada com recurso à classificação de Miller. Foram analisados o índice de placa bacteriana de Silness e Loe, o índice gengival de Loe e Silness e o índice periodontal comunitário, que são constituídos por vários códigos atribuídos a cada localização do dente (mesial, vestibular, distal e palatino/lingual). Estes quatro valores são somados e divididos por quatro, obtendo-se, assim, o valor de índice de placa bacteriana (IP) para o respetivo dente. Dos 710 pacientes observados, 291 (40,98%) apresentavam recessão gengival. Verificou-se que a frequência da recessão gengival aumenta com a idade, tendo-se observado também uma frequência mais elevada de recessão gengival no sexo masculino (60,5%) em comparação com o feminino (39,5%). Esta relação entre a ocorrência de recessão gengival e a idade, como justificam os autores(15), pode dever-se ao maior tempo de exposição aos agentes causadores da recessão gengival,

associado a alterações intrínsecas do organismo, locais e sistêmicas, para além dos efeitos cumulativos da própria lesão. A ocorrência de recessão gengival em pacientes jovens é geralmente localizada e parece estar associada a factores etiológicos isolados. Por outro lado, uma distribuição mais generalizada, como a observada em pacientes mais idosos, pode indicar o efeito associado e cumulativo de vários factores, tais como a doença periodontal prévia associada a traumatismos provocados pela escovagem dos dentes. O aumento da recessão gengival com a idade é multifatorial e inclui alterações biológicas naturais, para além dos factores comportamentais e ambientais. A maior prevalência de recessão gengival em homens pode ser atribuída a factores como os hábitos de saúde oral, maior prevalência de tabagismo e diferenças hormonais e imunológicas. Mythri *et al* 2015(15) verificaram também que a recessão gengival foi observada mais frequentemente nos incisivos mandibulares (43,0%), tendo sido a recessão gengival de classe I de Miller a mais comum. A causa mais comum foi a acumulação de placa dentária (44,1%), seguida de uma escovagem incorreta dos dentes (42,7%).(15)

A classificação de Miller (1985) foi, durante décadas, a mais difundida. Esta classificação, embora amplamente utilizada, apresenta limitações que motivaram a busca por sistemas mais precisos e confiáveis. Não contempla todos os cenários clínicos e carece de critérios claros e objetivos para diagnóstico diferencial entre as classes I e II de Miller. Por outro lado, a distinção entre as classes III e IV de Miller podem, na prática, ser subjetivas e confusas, devido à falta de um método padronizado para quantificar a perda de tecido interproximal(18,19) e, ainda, à influência pouco clara do mau posicionamento dentário. Esta falta de clareza nos critérios resulta em menor reprodutibilidade. Estudos de confiabilidade mostram que a concordância entre examinadores ao usar a classificação de Miller é apenas moderada (coeficiente kappa $\sim 0,56-0,67$), enquanto a classificação mais recente de Cairo demonstra concordância alta (coeficiente $\sim 0,8$ ou superior).(20) Ou seja, diferentes clínicos podem classificar a mesma recessão de formas distintas com o sistema antigo, prejudicando a padronização do diagnóstico e a previsão de resultados. Para colmatar estas limitações, Cairo *et al* (2011) propuseram uma nova classificação baseada no nível de inserção clínica interproximal em relação ao nível de inserção vestibular do dente.(21) De forma distinta de Miller, que se focava principalmente na altura da recessão e na presença/ausência de perda interproximal, a classificação de Cairo quantifica a perda de inserção interproximal nos dentes

adjacentes. Foram então definidos três tipos de recessão, *Recession Type*, RT, de acordo com a Tabela 3:(21)

Tabela 3 - Tipos de recessão gengival segundo a classificação de Cairo

Classe (RT)	Definição	Previsibilidade de Recobrimento radicular completo (CRC)
RT1	Recessão gengival sem perda de inserção interproximal associada. Os tecidos interdentais estão intactos e no mesmo nível de inserção dos dentes adjacentes saudáveis (a JAC interproximal não está clinicamente exposta)	Alta: possibilidade de CRC é muito favorável (frequentemente atingível)
RT2	Recessão gengival com perda de inserção interproximal , em que a magnitude da perda de inserção (medida da JAC interproximal até o fundo da bolsa ou sulco interproximal) é menor ou igual à perda de inserção vestibular da recessão (medida da JAC vestibular até o fundo do sulco da face vestibular), ou seja, existe algum grau de perda periodontal interproximal, porém não excedendo a perda vertical observada na face exposta da raiz.	Moderada: CRC pode não ser atingida; normalmente obtém-se recobrimento parcial da raiz exposta
RT3	Recessão gengival com perda de inserção interproximal mais avançada que a perda vestibular correspondente. Neste tipo, os tecidos interdentais apresentam um nível de inserção significativamente apical em relação à JAC – geralmente devido a periodontite ou perda óssea interproximal severa –, ultrapassando em profundidade a própria recessão da face vestibular.	Baixa: prognóstico de CRC é desfavorável; geralmente apenas recobrimento parcial pode ser conseguido (recobrimento completo da raiz é improvável)

1.3 Tratamentos das lesões cervicais não cariosas e recessões gengivais

1.3.1 Tratamento restaurador

As principais indicações para o tratamento de uma LCNC são: 1) estética, principalmente quando a lesão é pigmentada e/ou associada à recessão gengival; 2) hipersensibilidade dentinária, que pode ser causa de desconforto/dor; 3) desmineralização com ou sem hipersensibilidade dentinária e 4) acumulação de placa bacteriana devido à forma e/ou profundidade da lesão que tornam os cuidados de saúde oral difíceis/ineficazes.(4)

A prevenção e o tratamento bem-sucedidos das LCNC requerem uma anamnese detalhada da história clínica do paciente para compreensão dos fatores etiológicos e de risco, incluindo a forma como interagem ao longo do tempo e, deste modo, tentar optar pela prevenção.(11)

Assim, a monitorização das LCNC é uma opção de tratamento em lesões precoces e deve basear-se na sua progressão e na forma como estas comprometem a vitalidade, a função e a estética. Outras opções de tratamento incluem técnicas para reduzir a hipersensibilidade dentinária e técnicas para restaurar os tecidos perdidos, em combinação com um procedimento cirúrgico de recobrimento radicular.(6,22)

Existem muitos tipos de tratamento para as LCNC e para a hipersensibilidade dentinária, desde logo, a aplicação tópica de substâncias que têm como objetivo a analgesia, a utilização de uma grande variedade de materiais restauradores, cuja seleção depende do tipo, forma e etiologia das lesões e também a cirurgia periodontal.

A restauração da lesão deve ser realizada quando há sintomatologia associada ou implicações estéticas. Os materiais de eleição incluem: cimentos de ionómero de vidro modificado com resinas (CIVMR), compómeros e resinas compostas nanohíbridas/microhíbridas e fluídas.(6)

A resina composta e os cimentos de ionómero de vidro (CIV) têm sido indicados como os materiais de eleição para estes casos. Estes materiais são capazes de formar ligações satisfatórias com o esmalte e a dentina, libertam flúor durante um período prolongado, promovem boa resposta biológica (biocompatibilidade) e apresentam um coeficiente de expansão térmica próximo ao dos tecidos dentários.(4)

1.3.2 Tratamento cirúrgico

As técnicas cirúrgicas de recobrimento radicular são procedimentos utilizados para tratar recessões gengivais quando estas já causam sensibilidade ou quando se tornam um fator inestético. Nos casos de recessões gengivais simples, ou seja, sem LCNC, várias técnicas mucogengivais bem definidas podem atingir excelentes resultados. No entanto, na presença de uma LCNC associada, estamos perante um defeito combinado e, portanto, o plano cirúrgico requer uma abordagem individualizada tendo em conta que: a presença do defeito cervical, especialmente se profundo, pode dificultar o posicionamento e suporte do retalho e a ausência da CEJ como referência anatômica complica a determinação do nível ideal de recobrimento.

As principais abordagens cirúrgicas e suas adaptações para tratar recessões gengivais com LCNC incluem:

- 1) Retalho de reposicionamento coronal (CAF);
- 2) Retalho de reposicionamento coronal modificado (MCAF);
- 3) Técnica de tunelização (TUN);
- 4) Retalho de reposicionamento coronal com enxerto de tecido conjuntivo subepitelial (CAF+SCTG);
- 5) Retalho de reposicionamento coronal com enxerto de matriz dérmica acelular (CAF+ADMG);
- 6) Retalho de reposicionamento coronal com matriz de colagénio xenogénico (CAF+XCM);
- 7) Retalho de reposicionamento coronal com derivado da matriz de esmalte (CAF+EMD);
- 8) Retalho de reposicionamento coronal com fibrina rica em plaquetas (CAF+PRF)(23,24)

1.3.2.1 Retalho de reposicionamento coronal (CAF)

O CAF consiste na deslocação do tecido gengival, no sentido coronal, por forma a recobrir a superfície radicular exposta.(25) Geralmente efetua-se uma incisão horizontal na margem gengival da recessão e incisões verticais de alívio, levantando-se um retalho de espessura parcial ou total, que é então reposicionado e suturado mais coronalmente de forma a recobrir a raiz. Esta técnica foi aprimorada por vários

autores como Zucchelli e De Sanctis, com modificações no desenho das incisões papilares e na tensão do retalho, aumentando a sua previsibilidade.(26,27) O CAF isolado pode, em condições favoráveis, alcançar recobrimento radicular completo em recessões de classe I de Miller ou RT1 de Cairo que tenham tecidos adjacentes saudáveis e espessos. Contudo, os resultados do retalho avançado coronal dependem do biótipo periodontal e da altura de tecido queratinizado disponível. No caso de um fenótipo periodontal fino, a probabilidade de sucesso pleno do CAF é menor, devido à menor espessura tecidual que aumenta a possibilidade de ocorrer retração pós-operatória. Por isso, em fenótipos finos é mais frequente utilizar-se uma técnica combinada que associa enxerto de tecido conjuntivo subepitelial para ganho de espessura. No caso de fenótipos espessos e com ≥ 2 mm de gengiva queratinizada, o CAF sozinho tem resultados satisfatórios, obtendo-se frequentemente elevada percentagem de recobrimento radicular. Revisões sistemáticas confirmam que o CAF é eficaz na resolução de recessões localizadas, com taxas de sucesso estético e de recobrimento significativas a curto e longo prazo. Constitui, por isso, a base de grande parte dos protocolos de cirurgia de recobrimento radicular, sendo frequentemente a técnica de eleição pelo seu bom prognóstico. Do ponto de vista técnico, para otimizar os resultados do CAF deve-se assegurar alguns aspetos: (a) alívio adequado da tensão do retalho, realizando incisões de libertação e descolamento periostal para permitir que o retalho avance sem esforço até uma posição ligeiramente coronal à JAC, (b) cuidadosa preparação da superfície radicular através da remoção de cálculo, alisamento radicular e eventualmente condicionamento com ácidos fracos ou outros agentes promotores de adesão tecidual e (c) estabilização com suturas apropriadas, como por exemplo, suturas suspensas coronárias, que mantenham o retalho firmemente adaptado na nova posição durante a cicatrização.(28,29)

1.3.2.2 Retalho de reposicionamento coronal modificado ou técnica de Zucchelli modificada (MCAF)

Trata-se de uma abordagem cirúrgica periodontal utilizada para tratar recessões gengivais, especialmente em casos de recessões múltiplas em áreas estéticas. A técnica consiste num retalho de espessura total e parcial, com incisões oblíquas que convergem para o dente com maior defeito, permitindo um recobrimento radicular eficiente e uma melhor adaptação das papilas.(30)

1.3.2.3 A Técnica de tunelização (TUN)

Nesta técnica em vez de retalhos com incisões verticais, cria-se um túnel subgingival envolvendo as papilas adjacentes, através do qual se desloca o complexo de tecidos para coronal. Esta técnica, quando combinada com enxerto conjuntivo subepitelial inserido no túnel, evita incisões visíveis e preserva as papilas, podendo oferecer excelente estética (ausência de cicatrizes) e boa vascularização do enxerto. A técnica do túnel é especialmente útil em recessões múltiplas adjacentes.(31–33)

Na presença de LCNC associadas à recessão gengival, o tratamento normalmente envolve uma abordagem combinada: CAF+SCTG; CAF com restauração parcial ou completa da LCNC; CAF+Restauração+SCTG.(25)

1.3.2.4 Retalho de reposicionamento coronal com enxerto de tecido conjuntivo subepitelial (CAF+SCTG)

Este tipo de abordagem consiste na combinação do CAF, descrito anteriormente, com a obtenção de um enxerto autógeno de tecido conjuntivo subepitelial, normalmente da mucosa palatina, que é transplantado para o sítio da recessão, colocando-o sobre a superfície radicular exposta e sob o CAF. Este enxerto forma então uma camada de tecido conjuntivo adicional sob o CAF que irá promover um melhor preenchimento de eventuais defeitos ou concavidades radiculares, uma maior estabilidade do coágulo e união ao dente, um aumento de espessura tecidual e zona de gengiva queratinizada, e possivelmente um suprimento adicional de células e fatores de crescimento que favorecem a regeneração periodontal de inserção conjuntiva. Por todas estas vantagens, é uma abordagem cirúrgica que tem os melhores resultados médios em termos de percentagem de recobrimento radicular e probabilidade de recobrimento total, conforme demonstrado em múltiplos ensaios e meta-análises. O retalho com enxerto associado aumenta a espessura gengival e significativamente a proporção de casos com recobrimento completo da raiz em comparação com o retalho sem enxerto, sendo por isso, considerado o *gold standard* no tratamento de recessões gengivais únicas, ou seja, classe I e II de Miller e RT1 de Cairo. Estudos clínicos mostram que, para recessões associadas a LCNC, o uso do SCTG sem restaurar a lesão pode produzir resultados de recobrimento radicular tão bons ou melhores do que quando a lesão é restaurada com resina, desde que o

enxerto consiga preencher o espaço do defeito. Contudo, a combinação da cirurgia com restauração pode ser necessária em casos específicos, especialmente por razões não de cobertura, mas de sensibilidade e contorno estético.(25,29,34)

Apesar das vantagens relatadas o SCTG autógeno implica um segundo sítio cirúrgico, o que aumenta a morbidade pós-operatória e o tempo operatório. Por este motivo, nas últimas décadas pesquisaram-se alternativas ao enxerto de tecido conjuntivo autógeno, que levaram ao aparecimento de biomateriais alternativos, sendo possível associá-los ao CAF visando substituir o tecido conjuntivo do paciente ou promover a regeneração. Embora apresentem resultados favoráveis, ainda assim, nenhum alcançou completamente a eficácia previsível do SCTG autógeno, razão pela qual este permanece amplamente utilizado e recomendado como adjuvante em muitos casos.

1.3.2.5 Retalho de reposicionamento coronal com enxerto de matriz dérmica acelular (CAF+ADMG)

Este tipo de retalho consiste na combinação do CAF com um enxerto de matriz dérmica acelular, ou seja, é um enxerto biológico derivado da derme (pele) de um dador humano ou animal, processado para remover completamente a epiderme e todas as células da camada dérmica, preservando a matriz extracelular colagénica e a membrana basal originais. Este processo de descelularização produz uma matriz de colagénio imunologicamente inerte, ou seja, desprovida de componentes celulares ou antigénicos, que pode ser integrada pelo tecido do hospedeiro sem desencadear rejeição imunológica e que serve de suporte para a migração de fibroblastos e revascularização quando implantada, contribuindo para a incorporação total do enxerto no tecido receptor. Originalmente desenvolvido para tratamento de queimaduras, o ADMG foi introduzido na periodontologia em meados da década de 1990 como substituto de enxertos autógenos, por exemplo, em procedimentos de recobrimento radicular e aumento de gengiva aderida, eliminando a necessidade de um segundo sítio cirúrgico no paciente.(35,36)

1.3.2.6 Retalho de reposicionamento coronal com matriz de colagénio xenogénico (CAF+XCM)

Esta técnica resulta da associação do CAF com a XCM que é uma matriz de colagénio de origem animal, ou seja, xenogénica, utilizada em procedimentos regenerativos principalmente na periodontologia e implantologia, como alternativa aos enxertos de tecido conjuntivo autógenos. Não sendo proveniente do próprio paciente, mas sim de fonte xenogénica, esta matriz é tratada de forma a minimizar a antigenicidade, permitindo uma boa integração nos tecidos humanos. Trata-se de um biomaterial derivado tipicamente de tecidos suínos ou bovinos, processado para obter uma matriz purificada de colagénio, que apresenta normalmente um desenho bilaminar composto por uma camada superior compacta, de baixa porosidade, que confere estabilidade, facilita a sutura e protege o sítio cirúrgico e por uma camada inferior esponjosa, altamente porosa e tridimensional, que promove a rápida estabilização do coágulo sanguíneo e o crescimento de novos vasos sanguíneos no seu interior, atuando como estrutura para regeneração de tecidos moles, como por exemplo, ganho de gengiva queratinizada ou cobertura de recessões gengivais.

Em casos de múltiplas recessões, onde seriam necessários múltiplos enxertos palatinos, as matrizes oferecem a vantagem de cobrir várias áreas sem limitação de quantidade. Graças a esta composição e arquitetura, a XCM integra-se gradualmente no tecido conjuntivo circundante, sendo infiltrada por células do hospedeiro e contribuindo para o ganho de volume e de tecido queratinizado de maneira semelhante ao enxerto conjuntivo, porém sem a morbidade de um segundo local cirúrgico.(37–39)

1.3.2.7 Retalho de reposicionamento coronal com derivado da matriz de esmalte (CAF+EMD)

Nesta técnica o CAF é reposicionado sobre o EMD que é um biomaterial de origem biológica que pode ser aplicado na superfície radicular durante a cirurgia com o intuito de promover regeneração periodontal (formação de novo cemento, ligamento periodontal e osso alveolar) e melhorar a cicatrização. Consiste num extrato de proteínas da matriz do esmalte, principalmente amelogeninas, obtido de dentes em desenvolvimento (geralmente provenientes de gérmen dentários fetais suínos).

Introduzido comercialmente em 1996 sob o nome Emdogain®, este derivado mimetiza as fases da formação do sistema periodontal, promovendo a regeneração de novas fibras e inserções periodontais ao mesmo tempo que inibe a proliferação de células epiteliais indesejadas na área lesada.(40–42)

1.3.2.8 Retalho de reposicionamento coronal com fibrina rica em plaquetas (CAF+PRF)

Nesta abordagem cirúrgica associa-se o CAF ao PRF que é um concentrado autógeno de plaquetas de segunda geração amplamente utilizado para promover cicatrização de feridas e regeneração tecidual. Trata-se de um biomaterial constituído por uma membrana de fibrina enriquecida com plaquetas e leucócitos autógenos, obtido a partir do sangue venoso do próprio paciente, sem adição de anticoagulantes, por meio de centrifugação imediata. O resultado é um coágulo de fibrina maleável, que pode ser utilizado como membrana, contendo uma alta concentração de fatores bioativos, o que confere a este biomaterial a capacidade de recrutamento celular, de acelerar a reparação de tecidos moles e duros e favorecer a angiogénese, de forma natural e biocompatível.(43–46)

As técnicas combinadas permitem personalizar o tratamento de acordo com a complexidade do defeito e as necessidades do paciente. Em casos de recessão sem LCNC, muitas vezes apenas o CAF ou CAF+SCTG é suficiente. Mas nos defeitos combinados com LCNC, frequentemente recorre-se a uma abordagem multidisciplinar decidindo-se se a lesão deve ser restaurada (parcial ou totalmente) em conjunto com a cirurgia. A literatura atual favorece uma abordagem conservadora na restauração, isto é, restaurar apenas o necessário para redefinir a anatomia cervical, combinada com a otimização do retalho e enxerto. O objetivo final é alcançar de forma estável o máximo recobrimento radicular, com gengiva de aspeto natural e satisfazer critérios estéticos e funcionais, como a redução da hipersensibilidade dentinária, a fácil higienização e uma coloração compatível.

A técnica CAF+SCTG oferece opções seguras, com garantias de resultados duradouros, sendo por isso considerada o *gold standard* no tratamento de recessões gengivais únicas, ou seja, classe I e II de Miller e RT1 Cairo. Esta abordagem tem demonstrado ser mais eficaz em termos de recobrimento radicular completo, percentagem média de recobrimento radicular e aumento de tecido queratinizado, aos

seis meses e aos doze meses, com exceção da percentagem média de recobrimento radicular aos 12 meses, onde a técnica CAF+EMD apresenta melhores resultados. Sempre que o objetivo de tratamento incluía a redução da hipersensibilidade dentinária deve ser ainda combinada com a restauração da lesão, no entanto, a não restauração da LCNC proporciona melhores resultados em termos de recobrimento radicular.(24,25)

1.4 Objetivos

Os objetivos deste estudo foram: avaliar a influência das LCNC no tratamento cirúrgico das recessões gengivais de classe I e II de Miller e RT1 de Cairo, em termos de recobrimento radicular ao fim de 6 meses e comparar os resultados das várias abordagens de tratamento no recobrimento radicular completo, na percentagem de recobrimento radicular e redução da recessão gengival, no ganho de tecido queratinizado (espessura e largura) e na hipersensibilidade dentinária, com o intuito de ajudar na decisão clínica de acordo com as características de cada caso clínico.

2. MATERIAIS E MÉTODOS

As revisões sistemáticas são consideradas o mais alto nível de evidência científica na hierarquia de evidência, de forma a orientar a prática clínica, facilitando a tomada de decisão por parte dos clínicos. Pressupõem um processo rigoroso, bem definido, utilizando métodos explícitos e reproduzíveis, com o objetivo de sintetizar e sistematizar determinado tópico, respondendo a uma questão de investigação específica.(47–49)

2.1 Questão de investigação

Deste modo, esta revisão sistemática foi realizada seguindo as normas de orientação apresentadas nas *guidelines* PRISMA (*Preferred Reporting Items for Systematic Reviews and Meta-analysis*) e a questão de investigação foi definida através do formato PICOT (*population, intervention, comparison, outcome, time*).⁽⁵⁰⁾

Assim, a questão de investigação a ser respondida nesta revisão sistemática foi: “*Em indivíduos saudáveis com recessões gengivais classe I e classe II de Miller ou RT1 de Cairo (P), o procedimento cirúrgico periodontal em dentes com lesão cervical não cariada (I), comparativamente ao procedimento cirúrgico periodontal em dentes sem lesão cervical não cariada ou outros procedimentos (C), afeta a eficácia da cirurgia plástica periodontal em termos de recobrimento radicular (O), ao fim de 6 meses?*” (Tabela 4).

Tabela 4 - Questão de investigação PICOT

Questão de investigação PICOT	
Population	Indivíduos saudáveis com recessões gengivais classe I e classe II de Miller ou RT1 Cairo
Intervention	Procedimento cirúrgico periodontal em dentes com lesão cervical não cariada
Comparison	Procedimento cirúrgico periodontal em dentes sem lesão cervical não cariada ou outros procedimentos
Outcome	Recobrimento radicular completo
Time	Mínimo de 6 meses

2.2 Estratégia de pesquisa

Depois da questão de investigação formulada, foi desenvolvido um protocolo de investigação subsequente: determinação de palavras pesquisáveis, bem como termos MeSH, definição de equações de pesquisa e consequente pesquisa eletrônica em três bases de dados (*PubMed/MEDLINE*®, *ScienceDirect*® e *Scopus* ®) (tabelas 5, 6, e 7). Foram empregues termos booleanos de forma a combinar as palavras pesquisáveis e termos MeSH: “AND” e “OR”. A pesquisa foi limitada a publicações em língua espanhola e inglesa. Foram ainda consideradas publicações de outras fontes de referência, indicadas como literatura cinzenta.

A data final da pesquisa ocorreu a 13 de dezembro de 2024 e o protocolo de pesquisa foi registado no PROSPERO (*International Prospective Register of Systematic Reviews*) a 27 de janeiro de 2025 com o ID: CRD42025638474.

Tabela 5 - Estratégia de pesquisa utilizada na PubMed/MEDLINE®

Estratégia de pesquisa utilizada na PubMed/MEDLINE®	
Estratégia de pesquisa	Palavras pesquisáveis / termos MeSH
Cervical	"cervic"[All Fields] OR "cervicals"[All Fields] OR "cervices"[All Fields] OR "neck"[MeSH Terms] OR "neck"[All Fields] OR "cervical"[All Fields] OR "uterine cervicitis"[MeSH Terms] OR ("uterine"[All Fields] AND "cervicitis"[All Fields]) OR "uterine cervicitis"[All Fields] OR "cervicitis"[All Fields]
Lesions	"lesion"[All Fields] OR "lesion's"[All Fields] OR "lesional"[All Fields] OR "lesions"[All Fields]
Tooth cervix	"tooth cervix"[MeSH Terms] OR ("tooth"[All Fields] AND "cervix"[All Fields]) OR "tooth cervix"[All Fields]

Tooth erosion	"tooth erosion"[MeSH Terms] OR tooth erosion[Text Word]
Tooth abrasion	"tooth abrasion"[MeSH Terms] OR ("tooth"[All Fields] AND "abrasion"[All Fields]) OR "tooth abrasion"[All Fields]
Tooth erosion	"tooth erosion"[MeSH Terms] OR ("tooth"[All Fields] AND "erosion"[All Fields]) OR "tooth erosion"[All Fields]
Plastic Surgical Procedures	"plastic surgery procedures"[MeSH Terms] OR ("plastic"[All Fields] AND "surgery"[All Fields] AND "procedures"[All Fields]) OR "plastic surgery procedures"[All Fields] OR ("plastic"[All Fields] AND "surgical"[All Fields] AND "procedures"[All Fields]) OR "plastic surgical procedures"[All Fields]
(((((((non-carious cervical lesions) OR ("gingival recession")) OR ("class I") OR ("class II") OR (tooth cervix)) OR (tooth abrasion)) OR (tooth erosion)) AND (plastic surgical procedures)) OR ("mucogingival surgery")) AND (clinicaltrial[Filter] OR randomizedcontrolledtrial[Filter]) AND (clinicaltrial[Filter] OR randomizedcontrolledtrial[Filter])	((("non-carious"[All Fields] AND ("cervic"[All Fields] OR "cervicals"[All Fields] OR "cervices"[All Fields] OR "neck"[MeSH Terms] OR "neck"[All Fields] OR "cervical"[All Fields] OR "uterine cervicitis"[MeSH Terms] OR ("uterine"[All Fields] AND "cervicitis"[All Fields]) OR "uterine cervicitis"[All Fields] OR "cervicitis"[All Fields]) AND ("lesion"[All Fields] OR "lesion s"[All Fields] OR "lesional"[All Fields] OR "lesions"[All Fields])) OR "gingival recession"[All Fields] OR "class I"[All Fields] OR "class II"[All Fields] OR ("tooth cervix"[MeSH Terms] OR

	<p>(("tooth"[All Fields] AND "cervix"[All Fields]) OR "tooth cervix"[All Fields]) OR ("tooth abrasion"[MeSH Terms] OR ("tooth"[All Fields] AND "abrasion"[All Fields]) OR "tooth abrasion"[All Fields]) OR ("tooth erosion"[MeSH Terms] OR ("tooth"[All Fields] AND "erosion"[All Fields]) OR "tooth erosion"[All Fields])) AND ("plastic surgery procedures"[MeSH Terms] OR ("plastic"[All Fields] AND "surgery"[All Fields] AND "procedures"[All Fields]) OR "plastic surgery procedures"[All Fields] OR ("plastic"[All Fields] AND "surgical"[All Fields] AND "procedures"[All Fields]) OR "plastic surgical procedures"[All Fields])) OR "mucogingival surgery"[All Fields]) AND ("clinical trial"[Publication Type] OR "randomized controlled trial"[Publication Type]) AND ("clinical trial"[Publication Type] OR "randomized controlled trial"[Publication Type])</p>
--	--

Tabela 6 - Estratégia de pesquisa utilizada na ScienceDirect®

Estratégia de pesquisa utilizada na ScienceDirect®
<p>All topics=(((((non-carious cervical lesions) OR ("gingival recession")) OR ("class I") OR ("class II") OR (tooth cervix)) OR (tooth abrasion)) OR (tooth erosion)) AND (plastic surgical procedures)) OR ("mucogingival surgery"))</p>

Tabela 7 - Estratégia de pesquisa utilizada na Scopus®

Estratégia de pesquisa utilizada na Scopus®
All=Noncarious AND cervical AND lesions OR gingival AND recession OR class A AND i OR class AND ii AND plastic AND surgical AND procedures OR mucogingival AND surgery AND (LIMIT-TO (SUBJAREA , "DENT")) AND (LIMIT-TO (DOCTYPE , "ar"))

2.3 Seleção dos estudos

De modo a selecionar os estudos, foram definidos os seguintes critérios de inclusão e exclusão (Tabela 8).

Tabela 8 - Critérios de inclusão e exclusão

Critérios de inclusão	Critérios de exclusão
<ul style="list-style-type: none"> • Pacientes saudáveis submetidos a cirurgia plástica periodontal, com ou sem procedimento restaurador adesivo, para tratamento de recessão gengival Classe I e II (Miller) ou RT1 (Cairo); • Estudos clínicos randomizados controlados (RCTs), com <i>follow-up</i> de, pelo menos, 6 meses. 	<ul style="list-style-type: none"> • Revisões sistemáticas; • Estudos clínicos randomizados controlados, sem <i>follow-up</i>; • Pacientes submetidos a cirurgia plástica periodontal para tratamento de outras classificações de recessão ou não associadas a LCNC; • Pacientes submetidos a cirurgia plástica periodontal • Estudos que incluam pacientes com lesões de cárie dentária e/ou pacientes com história de cirurgia periodontal prévia na localização em questão.

*Não foram impostas restrições quanto ao número de participantes nos estudos.

Outcome primário: recobrimento radicular completo;

Outcome secundário: percentagem de recobrimento radicular e redução da recessão gengival, ganho de tecido queratinizado (espessura e largura) e hipersensibilidade dentinária.

Primeiramente, procedeu-se à exclusão dos artigos duplicados e triplicados. Foram posteriormente avaliados os títulos, bem como os resumos de todos os artigos, por dois investigadores independentes.

Depois disso, os artigos selecionados foram lidos, na íntegra e eliminados aqueles que não cumpriam os requisitos dos critérios de inclusão. Foi registado o motivo da exclusão de cada um. Um terceiro investigador foi incluído para resolver qualquer divergência.

De modo a avaliar e descrever a concordância entre os investigadores foi utilizado o coeficiente de *kappa de Cohen (k)*. (51)

2.4 Extração de dados

Após a seleção dos estudos foram recolhidos e transpostos para uma tabela do Microsoft® Excel, todos os dados fundamentais para o estudo, nomeadamente: título do estudo, autores, desenho do estudo, ano de publicação, intervenção cirúrgica e/ou restauradora, população, *outcomes* e principais conclusões.

2.5 Avaliação da qualidade dos estudos

A qualidade metodológica dos estudos incluídos nesta revisão sistemática foi avaliada com recurso à *checklist* do *Critical Appraisal Skills Programme (CASP)* para ensaios clínicos randomizados(52) Esta ferramenta foi selecionada por ser uma abordagem validada, de fácil aplicação e amplamente utilizada em revisões sistemáticas que incluem ensaios clínicos.

A *checklist* CASP para RCTs é composta por 11 questões-chave, organizadas em três secções: (1) validade interna, que avalia o rigor metodológico e a minimização de viés; (2) resultados, que considera a magnitude e a precisão dos efeitos; e (3) aplicabilidade, que examina a relevância e transferibilidade dos resultados para outros contextos.(52)

Cada estudo foi analisado de forma independente por dois investigadores, sendo que qualquer divergência foi resolvida por consenso ou por consulta a um terceiro investigador. A *checklist* não resulta numa pontuação global, mas permite uma apreciação qualitativa estruturada sobre a robustez metodológica dos estudos incluídos.

3. RESULTADOS

3.1 Resultados da pesquisa

Depois da pesquisa nas bases de dados supracitadas, no dia 13 de dezembro de 2024, os artigos encontrados foram colocados num ficheiro do Microsoft® Excel, sendo identificados 4426 artigos na totalidade: 339 artigos na PubMed/MEDLINE®, 25 artigos na Scopus®, 4058 artigos na ScienceDirect® e 4 artigos na literatura cinzenta. Os artigos duplicados e triplicados (n=48) foram excluídos. Após esta exclusão, procedeu-se à seleção dos artigos através da leitura dos títulos, tendo em consideração os critérios de inclusão e exclusão (n=106), sendo o valor de $k=0,98$. Seguidamente, concretizou-se a seleção pela leitura do *abstract* (n=92), sendo o valor de $k=0,96$, pelo que os 92 artigos foram passíveis de ser lidos na íntegra. Nesta última fase, ou seja, na seleção pela leitura dos artigos integralmente, obteve-se o valor de $k=1,00$, o que corresponde a um nível de concordância perfeito. Após a leitura integral, foram excluídos 82 (Figura 1).

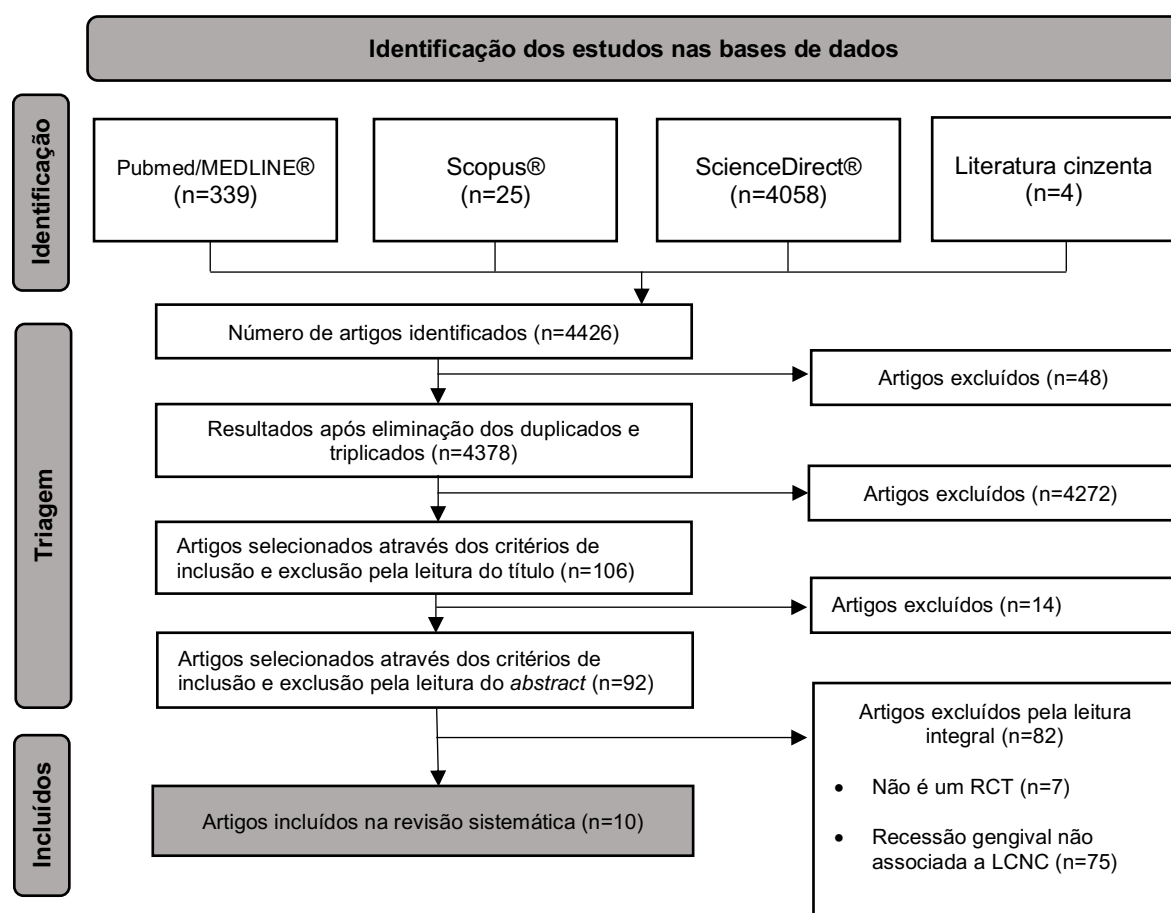


Figura 1 - Fluxograma (PRISMA) de seleção de artigos

3.2 Características dos estudos

Dos dez estudos incluídos foram recolhidas informações gerais, nomeadamente o título, os autores, o ano de publicação e o país, que estão sintetizadas na Tabela 9. No que concerne ao desenho de estudo, todos eles são estudos clínicos randomizados do tipo paralelo e *split-mouth*. Relativamente aos *outcomes* e conclusões, todos os estudos são convergentes indicando que a presença de uma LCNC não impede o sucesso da cirurgia periodontal na obtenção de recobrimento radicular, especialmente quando se opta por uma abordagem combinada, restauradora e cirúrgica adequada (Tabela 10).

Tabela 9 - Identificação dos artigos finais

Nº Estudo	Título	Autores	Ano Publicação	País Origem
1	Clinical evaluation of combined surgical/ restorative treatment of gingival recession-type defects using different restorative materials: A randomized clinical trial	Isler S.C.; Ozcan G.; Ozcan M.; Omurlu H.	2018	Turquia
2	Root coverage of gingival recessions with non-cariou cervical lesions: a controlled clinical trial	Reis M.B.L.; Mandetta C.M.R.; Dantas C.D.F.; Marañón-Vásquez G.; Taba M., Jr.; de Souza S.L.S.; Messora M.R.; Bulle D.B.P.; Novaes A.B., Jr.	2020	Brasil
3	Cervical restoration and the amount of soft tissue coverage achieved by coronally advanced flap: A 2-year follow-up randomized-controlled clinical trial	Santamaria M.P.; Da Silva Feitosa D.; Nociti Jr. F.H.; Casati M.Z.; Sallum A.W.; Sallum E.A.	2009a	Brasil
4	Resin composite plus connective tissue graft to treat single maxillary gingival recession associated with non-cariou cervical lesion: Randomized clinical trial	Santamaria M.P.; Queiroz L.A.; Mathias I.F.; Neves F.L.D.S.; Silveira C.A.; Bresciani E.; Jardini M.A.N.; Sallum E.A.	2016	Brasil
5	Coronally positioned flap plus resin-modified glass ionomer restoration for the treatment of gingival recession associated with non-cariou cervical lesions: A randomized controlled clinical trial	Santamaria M.P.; Suaid F.F.; Casati M.Z.; Nociti Jr. F.H.; Sallum A.W.; Sallum E.A.	2008	Brasil
6	Connective tissue graft plus resin-modified glass ionomer restoration for the treatment of gingival recession associated with non-cariou cervical lesion: A randomized-controlled clinical trial	Santamaria M.P.; Ambrosano G.M.B.; Casati M.Z.; Nociti Júnior F.H.; Sallum A.W.; Sallum E.A.	2009b	Brasil
7	Treatment of single maxillary gingival recession associated with non-cariou cervical lesion: Randomized clinical trial comparing connective tissue graft alone to graft plus partial restoration	Santamaria M.P.; Silveira C.A.; Mathias I.F.; Neves F.L.S.; Dos Santos L.M.; Jardini M.A.N.; Tatakis D.N.; Sallum E.A.; Bresciani E.	2018	Brasil
8	Randomized controlled clinical trial evaluating connective tissue graft plus resin-modified glass ionomer restoration for the treatment of gingival recession associated with non-cariou cervical lesion: 2-year follow-up	Santamaria M.P.; Da Silva Feitosa D.; Casati M.Z.; Nociti Jr. F.H.; Sallum A.W.; Sallum E.A.	2013	Brasil
9	Coronally positioned flap for treatment of restored root surfaces: A 6-month clinical evaluation	Lucchesi J.A.; Santos V.R.; Amaral C.M.; Peruzzo D.C.; Duarte P.M.	2007	Brasil
10	Coronally advanced flap and composite restoration of the enamel with or without connective tissue graft for the treatment of single maxillary gingival recession with non-cariou cervical lesion. A randomized controlled clinical trial	Cairo F, Cortellini P, Nieri M, Pilloni A, Barbato L, Pagavino G, Tonetti M.	2020	Italia

Tabela 10 - Análise descritiva dos estudos

Nº Estudo	Materiais e Métodos	Nº Amostra (nº dentes LCNC c/ defeito)	Tipo de defeito (tipo de recessão)	Intervenção		Outcomes	Follow Up (meses)	Principais conclusões
				Restauração	Técnica Cirúrgica			
1	Estudo clínico prospectivo randomizado incluindo 23 pacientes	23 pacientes (cada um com 3 LCNC; total de 69 LCNC)	Recessão gengival de classe I de Miller (2–5 mm) em dentes anteriores adjacentes, associada a LCNC de classe B+	Resina composta nanoparticulada; CIVMR); resina composta fluída com partículas bioativas giomer; antes da cirurgia.	MCAF em combinação com SCTG para cobertura das recessões gengivais.	Não houve diferenças estatisticamente significativas entre os grupos para profundidade de sondagem, altura de recessão relativa, inserção clínica queratinizada ($p>0,05$). O recobrimento radicular médio aos 12 meses foi de aproximadamente 71,2% no grupo Resina composta nanoparticulada + SCTG, 71,3% no grupo CIVMR + SCTG e 64,2% no grupo resina fluída com partículas bioativas giomer+SCTG ($p>0,05$)	12 meses	O tratamento combinado cirúrgico-restaurador de recessões com LCNC obteve resultados clínicos bem-sucedidos. Observou-se que o grupo resina composta fluída com partículas bioativas giomer + SCTG apresentou eficácia possivelmente inferior em comparação aos grupos resina composta nanoparticulada+SCTG e CIVMR + SCTG
2	Estudo clínico controlado tipo “split-mouth” com 17 pacientes	17 pacientes (34 recessões tratadas, sendo 17 com LCNC)	Recessão gengival Cairo RT1 ≥ 3 mm com lesão cervical não cariada tipo 2	Restauros presentes foram removidos durante a cirurgia; o dente foi condicionado com EDTA 24% e a superfície radicular regularizada antes da cirurgia	MCAF associado ADMG, suturado 1 mm apical à CEJ, com avanço coronal do retalho 1 mm sobre a CEJ.	Recobrimento radicular médio de 72,2% para grupo teste (LCNC) e 69,5% para grupo controle. Aumento significativo de tecido queratinizado e espessura tecidual. Sem diferença estatística entre os grupos ($p = 0,849$).	6 meses	Recessões gengivais associadas a LCNC podem ser tratadas com sucesso usando MCAF + ADMG, com resultados clínicos semelhantes aos de raízes íntegras.

Tabela 11 - Análise descritiva dos estudos (continuação)

Nº Estudo	Materiais e Métodos	Nº Amostra (nº dentes LCNC c/ defeito)	Tipo de defeito (tipo de recessão)	Intervenção		Outcomes	Follow Up (meses)	Principais conclusões
				Restauração	Técnica Cirúrgica			
3	Estudo clínico randomizado "split-mouth" com 16 pacientes	16 pacientes com recessões bilaterais (32 dentes com LCNC)	Recessão gengival classe I de Miller, com LCNC de 1-2 mm em caninos ou pré-molares superiores	CIVMR (Vitremer®, 3M ESPE), aplicado antes do retalho cirúrgico no grupo teste (CAF + restauração)	CAF com incisões horizontais e verticais, descolamento total até a junção mucogengival e parcial apicalmente; restauração realizada antes do avanço do retalho no grupo CAF + restauração.	Recobrimento radicular médio após 2 anos: 80,37% (CAF+ restauração) e 83,46% (CAF). Sem diferença significativa entre os grupos (p>0,05). Boa estabilidade e estética com ambas abordagens.	24 meses	Ambas técnicas (CAF e CAF + restauração) são eficazes e estáveis após 2 anos no tratamento de recessões gengivais com LCNC. A restauração não comprometeu o recobrimento radicular.
4	Estudo clínico randomizado com 36 pacientes	36 pacientes (36 dentes com LCNC)	Recessão gengival classe I ou II de Miller com LCNC tipo B+	Resina composta nanoparticulada (Filtek Supreme – 3M ESPE)	CAF associado a SCTG removido do palato. No grupo teste, restauração realizada com isolamento absoluto antes do enxerto.	Recobrimento do defeito: 82,16% (SCTG) e 73,84% (SCTG + restauração), sem diferença significativa. Ambos grupos mostraram melhora estética e redução significativa da hipersensibilidade dentinária.	12 meses	Tanto o SCTG isolado quanto o SCTG associado à resina composta são eficazes no tratamento de recessões com LCNC tipo B+, sendo que o grupo restaurado apresentou menor sensibilidade.

Tabela 12 - Análise descritiva dos estudos (continuação)

Nº Estudo	Materiais e Métodos	Nº Amostra (nº dentes LCNC c/ defeito)	Tipo de defeito (tipo de recessão)	Intervenção		Outcomes	Follow Up (meses)	Principais conclusões
				Restauração	Técnica Cirúrgica			
5	Estudo clínico randomizado tipo 'split-mouth' com 19 pacientes	19 pacientes (38 recessões com LCNC)	Recessão gengival classe I de Miller com LCNC de 1 a 2 mm em dentes superiores	CIVMR (Vitremer®, 3M ESPE)	CAF com incisão intrasulcular e incisões horizontais e verticais; no grupo teste, restauração realizada antes do reposicionamento do retalho.	Recobrimento radicular médio: 88,02% (CAF + restauração) e 97,48% (CAF). Recobrimento da lesão cervical: 56,14%	6 meses	A presença da restauração com CIVMR não comprometeu a cobertura tecidual. O grupo CAF + restauração apresentou melhor redução da hipersensibilidade dentinária.
6	Estudo clínico randomizado com 40 pacientes	40 pacientes (40 dentes com LCNC)	Recessão gengival classe I de Miller com LCNC de 1–2 mm	CIVMR (Vitremer®, 3M ESPE)	CAF com incisão trapezoidal com retalho mucoperiostal, seguida por SCTG posicionado para cobrir a lesão ou a restauração. No grupo SCTG + restauração, a restauração foi realizada com isolamento absoluto antes do enxerto.	Recobrimento médio da raiz: 91,91% (SCTG) e 88,64% (CTG + R). Recobrimento da lesão cervical: 77,59% (CTG) e 70,0% (SCTG + restauração). Diferenças não significativas. Redução significativa da hipersensibilidade dentinária no grupo restaurado.	6 meses	Ambas abordagens resultaram em recobrimento tecidual semelhante. O uso de restauração com ionômero de vidro melhorou a hipersensibilidade, sem afetar negativamente os resultados clínicos.

Tabela 13 - Análise descritiva dos estudos (continuação)

Nº Estudo	Materiais e Métodos	Nº Amostra (nº dentes LCNC c/ defeito)	Tipo de defeito (tipo de recessão)	Intervenção		Outcomes	Follow Up (meses)	Principais conclusões
				Restauração	Técnica Cirúrgica			
7	Estudo clínico randomizado com 40 pacientes	40 pacientes (40 dentes com LCNC)	Recessão gengival classe I ou II de Miller com LCNC tipo B+ em caninos ou pré-molares superiores	Restauração parcial com resina composta (Filtek Z350 XT – 3M ESPE), apenas na porção coronária da LCNC	CAF com incisão trapezoidal e descolamento total, odontoplastia e SCTG posicionado no limite da LCNC. No grupo teste (SCTG + restauração parcial), a restauração foi realizada 48h antes da cirurgia com isolamento absoluto.	Recobrimento médio do defeito: 75,3% (SCTG + restauração parcial) e 74,6% (SCTG). Recobrimento radicular estimado: 93,0% (SCTG + restauração parcial) e 92,2% (SCTG). Redução significativa de hipersensibilidade dentinária no grupo SCTG + restauração parcial. Sem diferenças estatísticas entre os grupos para recobrimento ou estética.	12 meses	Tanto SCTG quanto SCTG + restauração parcial são eficazes no tratamento de recessões com LCNC tipo B+. O grupo SCTG + restauração parcial apresentou melhor contorno gengival e maior redução da hipersensibilidade dentinária.
8	Estudo clínico randomizado com 36 pacientes	36 pacientes (36 dentes com LCNC)	Recessão gengival classe I de Miller com LCNC de 1 a 2 mm em caninos ou pré-molares superiores	CIVMR (Vitremer®, 3M ESPE)	CAF com incisão trapezoidal mucoperiostal com descolamento total e parcial, seguido por SCTG proveniente do palato. No grupo teste (SCTG + restauração), a restauração foi feita sob isolamento absoluto antes da cirurgia.	Recobrimento médio da altura da LCNC: 79,31% (SCTG) e 71,95% (SCTG + restauração). Recobrimento radicular estimado: 91,56% (SCTG) e 93,29% (SCTG + restauração). Aumento de espessura e largura de tecido queratinizado significativo em ambos os grupos. Sem diferenças estatísticas entre grupos.	24 meses	Tanto SCTG quanto SCTG + restauração promoveram recobrimento tecidual estável após 2 anos. A presença de restauração não interferiu negativamente nos resultados clínicos ou inflamatórios.

Tabela 14 - Análise descritiva dos estudos (continuação)

Nº Estudo	Materiais e Métodos	Nº Amostra (nº dentes LCNC c/ defeito)	Tipo de defeito (tipo de recessão)	Intervenção		Outcomes	Follow Up (meses)	Principais conclusões
				Restauração	Técnica Cirúrgica			
9	Estudo clínico randomizado, paralelo, com 59 pacientes	59 pacientes (39 com LCNC: 20 tratados com CIVMR, 19 com resina composta micro-híbrida; 20 sem LCNC tratados apenas com CAF)	Recessão gengival classe I de Miller, 2 a 5 mm de altura, em caninos e pré-molares superiores, com ou sem LCNC.	CIVMR (Vitremer®, 3M ESPE) no grupo 2 e resina composta micro-híbrida (Durafill VS®, Heraeus Kulzer) no grupo 3.	CAF com incisões trapezoidais. Descolamento total seguido de parcial, papilas desepitelizadas, sutura suspensa com fio não absorvível. Restaurações realizadas previamente com isolamento absoluto.	Recobrimento radicular restaurado aos 6 meses: 71,99% (CIVMR) e 74,18% (Resina composta Micro-híbrida). Recobrimento radicular no grupo controle (sem LCNC): 80,83%. Sem diferenças significativas entre grupos. Restaurações não causaram inflamação ou acúmulo de placa.	6 meses	A técnica CAF é eficaz mesmo sobre superfícies restauradas com CIVMR ou Resina composta micro-híbrida. As restaurações não prejudicaram os tecidos periodontais e os resultados foram comparáveis ao tratamento de raízes íntegras.
10	Estudo clínico randomizado e controlado com 30 pacientes	30 pacientes (30 dentes com LCNC restauradas previamente com resina composta)	Recessão gengival RT1 (Cairo) ≥ 2 mm em dentes anteriores e pré-molares superiores, associada a LCNC.	Resina composta (limite apical da restauração a ≤ 1 mm da CEJ ideal).	CAF com ou sem SCTG. Retalho split-full-split thickness, com incisões libertadoras, SCTG fixado com suturas periosteais, CAF 1–2 mm sobre a CEJ restaurada.	Redução da recessão: $3,1 \pm 0,7$ mm (CAF + SCTG) vs. $2,7 \pm 0,6$ mm (CAF). Recobrimento radicular completo (CRC): 71% (CAF + SCTG) vs. 50% (CAF). Ganho de tecido queratinizado: 1,7 mm (CAF + SCTG) vs. 0,2 mm (CAF). Maior espessura e largura de tecido queratinizado no grupo com SCTG. Resultados estéticos melhores com CAF isolado para gengiva espessa ($>0,8$ mm).	12 meses	Ambos os procedimentos são eficazes. O uso de SCTG é mais indicado em biótipos finos ($<0,8$ mm), enquanto CAF isolado tem melhores resultados estéticos em biótipos espessos ($>0,8$ mm). As restaurações com resina composta não comprometeram os resultados clínicos.

3.3 Avaliação da qualidade dos estudos

Os estudos considerados metodologicamente sólidos, que cumpriam de forma consistente os principais critérios de validade interna e apresentavam baixo risco de viés, foram classificados como “*Positive/Methodologically sound*”. Aqueles que revelavam falhas metodológicas relevantes ou omissões significativas, comprometendo a fiabilidade dos resultados, foram classificados como “*Negative/Relatively poor methodology*”. Quando a informação reportada no artigo era insuficiente para permitir uma avaliação clara de aspetos cruciais do desenho do estudo, a classificação atribuída foi “*Unknowns*” (Anexo 1).

Todos os artigos incluídos foram apreciados como “*Positive/Methodologically sound*,” uma vez que cumpriam, de forma consistente, os critérios fundamentais da *checklist* CASP. No entanto, importa reconhecer que esta apreciação é de natureza qualitativa e não quantitativa, uma vez que a *checklist* CASP não atribui pontuação. Por esse motivo, a avaliação global da qualidade metodológica, embora estruturada, comporta um grau de subjetividade inerente à interpretação dos investigadores.

4. DISCUSSÃO

A revisão sistemática representa o mais elevado patamar de evidência científica, ao empregar métodos claros e rigorosamente estruturados para identificar, selecionar e avaliar criticamente os estudos individuais disponíveis na literatura científica, com o objetivo de extrair as informações mais relevantes.(53–55)

As LCNCs estão frequentemente associadas a recessões gengivais e representam um desafio clínico, tanto no diagnóstico, quanto na abordagem terapêutica. Diversos RCTs têm investigado o impacto das LCNCs na previsibilidade do recobrimento radicular em recessões gengivais classes I e II de Miller e RT1 de Cairo. No geral, os resultados obtidos são convergentes indicando que a presença de uma LCNC não impede o sucesso da cirurgia periodontal na obtenção de recobrimento radicular, especialmente quando se opta por uma abordagem combinada, restauradora e cirúrgica, adequada. Aos 6 meses (tempo de avaliação primário na maioria dos ensaios) e em avaliações posteriores de até 1–2 anos, verificou-se que percentagens de recobrimento radicular completas similares podem ser alcançadas em dentes com LCNC comparativamente a dentes sem LCNC, desde que a técnica cirúrgica seja corretamente executada e, quando indicado, associada a enxerto de tecido conjuntivo subepitelial e restauração parcial ou total para lidar com a lesão cervical. Os resultados primários de recobrimento radicular completo (CRC) não diferiram significativamente entre dentes com ou sem restauração cervical, indicando que a presença de uma LCNC só por si não prejudica o prognóstico de recobrimento radicular. No entanto, a integração de procedimentos restauradores mostrou benefícios importantes em parâmetros secundários, como hipersensibilidade dentinária e contorno gengival estético.(56–65)

4.1 Análise comparativa e síntese de resultados

Os 10 ensaios clínicos randomizados incluídos nesta revisão sistemática, abrangem diferentes tipos (paralelo e *split-mouth*) e intervenções cirúrgicas e restauradoras, permitindo uma visão abrangente.

Agrupando os estudos por tipo de intervenção, realizou-se a análise comparativa entre o **CAF isolado e o CAF combinado com restauração em dentes com LCNC**. Santamaria *et al.* (2008) conduziram um ensaio *split-mouth* com 19 pacientes, comparando o CAF isolado com o CAF associado a restauração em CIVMR. Aos 6 meses, ambas as abordagens obtiveram elevada percentagem média

de cobertura radicular (próxima de 90% do comprimento radicular exposto), sem diferença estatisticamente significativa entre elas.

De modo semelhante, Santamaria *et al.* (2009a) verificaram em 16 pacientes acompanhados durante 2 anos, que o CAF sozinho proporcionou cobertura de aproximadamente 83% da área exposta, enquanto o CAF com restauração obteve cerca de 80%, não se verificando diferenças com significância estatística. A proporção de casos com recobrimento completo (margem gengival ao nível presumido da JAC original) também foi equivalente nos dois grupos. Estes resultados indicam que adicionar uma restauração cervical não aumenta nem diminui a eficácia do retalho mucogengival em termos de ganho de inserção ou percentagem de recobrimento radicular a curto e médio prazo. Importante notar que nenhum sinal de comprometimento periodontal foi observado nos locais com restaurações subgengivais, pelo contrário, ambos os procedimentos mantiveram tecidos saudáveis, sem aumento de profundidade de sondagem ou hemorragia à sondagem, demonstrando a segurança da abordagem combinada.

Lucchesi *et al.* (2007) apresentaram uma coorte comparativa de 59 casos que reforça esta conclusão: recessões gengivais tratadas apenas com CAF em raízes intactas tiveram comportamento semelhante às recessões gengivais em dentes com LCNC previamente restauradas com CIVMR ou com resina composta. No *follow up* a 6 meses, todas as três situações mostraram melhora significativa da recessão (recobrimento médio de aproximadamente 75 a 80%) sem diferenças estatisticamente significativas entre raízes restauradas e não restauradas. Estes achados estabelecem que a presença de uma LCNC restaurada não impede a obtenção de recobrimento radicular com técnicas de retalho de reposicionamento coronal, garantindo a viabilidade da realização de cirurgias plásticas periodontais em raízes já restauradas ou em locais onde se realiza a restauração simultaneamente.(57,58,62)

Avançando para a análise comparativa entre o **CAF com SCTG em combinação ou não com materiais restauradores**, Santamaria *et al.* (2009b) conduziram um ensaio clínico randomizado paralelo com 40 pacientes apresentando recessões classe I de Miller com LCNC. Estes autores compararam dois grupos: tratamento apenas com CAF + SCTG versus CAF + SCTG + restauração cervical em CIVMR. Aos 6 meses, ambos os grupos alcançaram índices elevados de preenchimento da recessão, com recobrimento médio da altura da lesão cervical em torno de 70 a 75% e recobrimento radicular estimado acima de 90% em ambos os

casos. Não houve diferença significativa nos resultados entre CAF + SCTG ou CAF + SCTG associado a restauração, levando os autores a concluir que a presença do material restaurador não prejudicou o grau de recobrimento radicular obtido após enxerto.

Santamaria *et al.*, 2013 num *follow up* aos 24 meses deste mesmo grupo de pacientes, confirmaram a estabilidade dos resultados, ou seja, a taxa de recobrimento radicular permaneceu elevada e semelhante entre os grupos (cerca de 92 a 93% do defeito inicialmente exposto coberto por tecido mole), sem reabsorções gengivais tardias adicionais nos locais com restauração. É importante salientar que, apesar de ambos os protocolos (SCTG com ou sem restauração) terem exibido taxas de CRC equivalentes após 2 anos, o CIVMR, embora biologicamente compatível, apresentou alteração de cor numa proporção considerável de casos ao longo do tempo, o que constituiu um fator de prejuízo estético. De facto, cerca de metade das restaurações em CIV mostraram descoloração ou diferença de cor após 1–2 anos, comprometendo potencialmente a estética ao longo do tempo. Esta observação, relatada pelos mesmos autores em análises complementares, motivou a investigação de materiais estéticos alternativos, como as resinas compostas, nas abordagens combinadas.

No estudo de Santamaria *et al.* (2016), a resina composta nanoparticulada foi avaliada em conjunto com o CAF + SCTG, em comparação ao CAF + SCTG sem restauração. Trinta e seis pacientes com recessões unitárias classes I e II de Miller e lesões tipo B+ foram tratados com CAF+SCTG isolado ou CAF+SCTG + restauração de resina composta. Após 12 meses, ambos os grupos apresentaram sucesso no recobrimento radicular, aproximadamente 82% de recobrimento no grupo apenas com enxerto vs 74% no grupo combinado, não se tendo verificado diferenças estatisticamente significativas entre os grupos. Além disso, avaliadores independentes classificaram os resultados estéticos de ambas as abordagens de forma semelhante, indicando que adicionar resina não prejudicou o aspeto gengival final. No entanto, a abordagem combinada apresentou-se mais vantajosa em termos de hipersensibilidade dentinária. Antes do tratamento quase todos os locais apresentavam sensibilidade, mas após 1 ano apenas aproximadamente 5% dos dentes tratados com CAF + SCTG + resina permaneciam sensíveis, comparados a cerca de 44% dos do grupo onde a restauração não foi efetuada. Ou seja, a integração de uma restauração na LCNC resultou numa redução muito mais acentuada da hipersensibilidade pós-operatória, eliminando quase na totalidade o desconforto em

grande parte dos pacientes, enquanto no grupo sem restauração quase metade dos locais ainda exibiam alguma sensibilidade residual. As principais conclusões foram que tanto o CAF + SCTG isolado como o CAF + SCTG combinado com restauração são eficazes em promover o recobrimento radicular de recessões associadas a LCNC, mas o protocolo combinado oferece vantagens adicionais ao proporcionar maior alívio da hipersensibilidade dentinária. Este achado tem elevada relevância clínica, pois a hipersensibilidade é frequentemente uma das queixas que levam o paciente a procurar tratamento da recessão gengival. Assim, o uso de uma restauração simultânea pode melhorar consideravelmente o conforto pós-cirúrgico e a satisfação do paciente, mesmo que a percentagem de recobrimento radicular seja similar.(56,60,65)

Ainda no que respeita a enxertos de tecido conjuntivo, estratégias restauradoras parciais e completas da lesão foram comparadas. Santamaria *et al.* (2018) propuseram realizar uma restauração apenas na porção coronal da LCNC (restauração parcial), deixando a parte radicular da lesão para ser coberta pelo enxerto e retalho. No ensaio clínico que realizaram (40 pacientes, recessões classe B+ em incisivos/caninos superiores), o grupo teste recebeu CAF + SCTG + restauração parcial (com a margem apical da resina posicionada ~1 mm abaixo da estimativa da JAC), enquanto o grupo controlo recebeu CAF + SCTG associado apenas a uma leve odontoplastia da lesão (remoção mínima de arestas, sem material restaurador). Após 1 ano, os resultados de cobertura foram praticamente idênticos, cerca de 75% do “defeito combinado” ficou coberto por tecido mole em ambos os grupos, e a proporção de casos com recobrimento radicular completo foi comparável (aproximadamente 60 a 70% dos dentes de cada grupo atingiram CRC, sem diferença estatística significativa). Neste estudo, a restauração com resina composta na lesão não trouxe ganho adicional em termos de percentagem de recobrimento radicular. No entanto, houve diferenças benéficas em termos de resultados secundários a favor da restauração parcial, uma vez que a hipersensibilidade dentinária reduziu significativamente no grupo com restauração, apresentando significância estatística superior à do grupo controlo, e os avaliadores registaram também um contorno gengival final mais harmonioso nestes casos. Especificamente, o grupo com restauração parcial apresentou um formato de margem gengival mais regular e convexo, aproximando-se da anatomia original. Pelo contrário, alguns dos locais sem restauração apresentavam um ligeiro aplanamento ou depressão correspondente à

antiga lesão. Desta forma, quando a restauração é limitada à porção exposta do dente otimiza o perfil de tecido mole obtido, sem interferir na percentagem de recobrimento radicular. Os autores concluíram que ambas as abordagens (SCTG isolado ou com restauração parcial) são efetivas para tratar defeitos combinados classe B+, mas a inclusão da restauração parcial trouxe melhorias adicionais no contorno gengival e na redução da hipersensibilidade, sem afetar negativamente a capacidade de recobrimento do enxerto. Este estudo evidencia a importância de individualizar a extensão da restauração conforme a morfologia do defeito, sugerindo que talvez não seja necessário preencher toda a lesão até a região radicular se o enxerto puder ocupar esse espaço, bastando restaurar a parte coronal da LCNC.

Cairo *et al.* (2020) evidenciaram o papel do biótipo gengival na escolha do protocolo cirúrgico. Neste estudo controlado, todos os dentes com recessão RT1 já tinham uma restauração em resina composta na região da JAC e os pacientes foram distribuídos aleatoriamente em dois grupos: CAF e CAF + SCTG, procurando-se avaliar se a colocação de SCTG traria vantagens ou não. Após 12 meses de acompanhamento dos 30 casos, não se observaram diferenças na redução média da recessão nem na taxa de CRC entre os grupos. No entanto, o grupo com enxerto apresentou vantagens em termos de tecido queratinizado, tendo havido um ganho significativo tanto em largura quanto em espessura gengival. A análise dos dados revelou ainda uma interação interessante entre a espessura gengival inicial e o sucesso do recobrimento, ou seja, para recessões em tecidos finos (espessura $\leq 0,8$ mm), a adição do enxerto resultou em recobrimento radicular significativamente maior e mais previsível. Já em tecidos espessos (espessura $> 0,8$ mm), o retalho isolado foi suficiente para ótimos resultados, chegando até a apresentar resultado estético final ligeiramente superior ao dos casos com enxerto. Assim, no biótipo espesso não se observou benefício adicional do enxerto conjuntivo em termos de cobertura ou estética, pelo contrário, o retalho isolado proporcionou resultados excelentes com menor morbidade, enquanto no biótipo fino a presença do enxerto foi determinante para alcançar o máximo recobrimento radicular. Esta conclusão tem implicações práticas no tratamento de recessões com LCNC já restauradas. Nestes casos deve-se avaliar cuidadosamente o biótipo gengival. Se o paciente tiver biótipo fino ou marginalmente aderido, a técnica bilaminada (CAF + SCTG) é a mais recomendável para garantir estabilidade e sucesso. Por outro lado, em pacientes com biótipo espesso, pode-se ponderar evitar o enxerto conjuntivo, pois o retalho avançado por

si só já atinge CRC elevado e, ao não interpor um enxerto, pode favorecer um contorno mais fino e esteticamente natural da margem gengival.(63,64)

Quanto ao tipo de material restaurador utilizado nas LCNC, os estudos disponíveis indicam que a escolha entre compósitos e CIV modifica pouco os resultados de recobrimento a curto prazo, embora haja considerações estéticas e de durabilidade a ter em conta. Lucchesi *et al.* (2007) não encontraram diferença significativa na percentagem de recobrimento radicular entre os subgrupos tratados com CIVMR e resina composta microhíbrida, ambos combinados com o CAF e avaliados após 6 meses.

Da mesma forma, Isler *et al.* (2018) publicaram um RCT no qual 23 pacientes, com três recessões adjacentes cada, foram tratados com CAF + SCTG e restauração prévia da LCNC, variando o material restaurador entre os dentes (nanocompósito, CIVMR ou resina composta fluída com partículas bioativas giomer, Beautifil, Shofu Inc., Kyoto Japan). Após 1 ano, todos os grupos apresentaram melhoria clínica substancial e semelhantes percentagens médias de recobrimento radicular (~64 a 71%), sem diferenças estatisticamente significativas entre os materiais. Estes resultados sugerem que tanto resinas compostas convencionais quanto ionómeros modificados são opções viáveis e compatíveis periodontalmente para uso em conjunto com cirurgia plástica periodontal. Clinicamente, o profissional pode selecionar o material com base noutros critérios, por exemplo, resinas compostas podem oferecer melhor estética a longo prazo, enquanto ionómeros fornecem libertação de flúor e adesão química à raiz, sem receio de comprometer a eficácia do recobrimento radicular. Relativamente ao grupo restaurado com resina composta fluída com partícula bioativas giomer, este teve desempenho ligeiramente inferior (recobrimento médio cerca de 64% vs. ~71% nos demais), levando os autores a mencionar a possibilidade de uma menor eficácia com esse material específico.(61,62)

Os estudos incluídos nesta revisão indicam que as recessões gengivais associadas a LCNC podem e devem ser tratadas de forma abrangente, visando não só o recobrimento radicular, mas também a resolução da lesão cervical remanescente e os seus sintomas associados. Em termos de eficácia primária (recobrimento radicular), as abordagens apenas cirúrgicas (CAF com ou sem SCTG) e as abordagens combinadas com restauração produziram índices de sucesso muito próximos. Não houve evidência de que restaurar a LCNC aumente a probabilidade de alcançar recobrimento radicular completo em 6 meses, isto depende mais de fatores

clássicos como altura inicial da recessão, profundidade vestibular, tensão do retalho, uso de enxerto etc. Por outro lado, também ficou claro que a existência de uma LCNC não necessariamente diminui a percentagem de recobrimento que se pode obter, desde que a abordagem seja a adequada. Por exemplo, no estudo de Lemos Reis *et al.* (2020), recessões com LCNC e recessões em raízes intactas tiveram resultado idêntico de recobrimento (~70% em média) aos 6 meses quando tratadas exatamente com a mesma técnica, um MCAF associado a ADMG. Ou seja, a presença de um defeito cervical não impediu a gengiva de migrar coronalmente quase na mesma proporção do que em dentes sem defeito. Este resultado corrobora a noção de que o obstáculo principal para a cobertura total em defeitos combinados não é biológico, mas geométrico. A ausência da JAC e a presença de um “degrau” na superfície criam um limite até onde o tecido mole consegue cobrir. Nos casos analisados, frequentemente a margem gengival pós-cirurgia posicionou-se ao nível aproximado da JAC original, proporcionando recobrimento completo da porção radicular exposta. No entanto, em lesões amplas do tipo B+, uma parte da superfície dentária coronal à JAC virtual permaneceu descoberta. Isso explica porque vários estudos(56,58,60) relatam percentagens de “recobrimento da altura da lesão” inferiores às percentagens de recobrimento radicular, mesmo alcançando 100% de recobrimento radicular, cerca de 30 a 50% da altura total da LCNC pode permanecer visível acima do nível gengival pós-operatório, se não houver restauração. Clinicamente, isto significa que, sem intervenção restauradora, o paciente poderia continuar a apresentar parte da concavidade exposta, suscetível a acumulação de placa bacteriana, sensibilidade persistente e aspeto estético desfavorável. A evidência dos benefícios das abordagens combinadas comprova-se nos resultados secundários. Em praticamente todos os estudos(56,58,60,61,63,64) que mediram hipersensibilidade, o grupo que recebeu restauração (seja parcial ou total) apresentou redução mais acentuada da hipersensibilidade dentinária em comparação com o grupo onde apenas foi realizada intervenção cirúrgica.

Da mesma forma, Santamaria *et al.*(64), avaliou parâmetros estéticos específicos como simetria e forma da margem gengival, tendo a presença de restaurações bem posicionadas demonstrado ser vantajosa em defeitos mais complexos, melhorando o contorno gengival. Por outro lado, a largura e espessura, de tecido queratinizado no pós-operatório dependeram fundamentalmente do uso de enxerto conjuntivo. Em todas as comparações, os grupos com SCTG apresentaram

maior área de gengiva inserida e tecido mais espesso na região tratada do que grupos sem enxerto. Este ponto é relevante para a estabilidade a longo prazo. Mais tecido queratinizado pode proteger contra futuras recessões ou facilitar a higiene. Portanto, do ponto de vista de planejamento, recessões associadas a LCNC devem ser abordadas não apenas visando recobrir a raiz, mas também corrigir a deficiência estrutural e otimizar a qualidade do tecido marginal.

A evidência atual indica que isso pode ser feito de diversas maneiras equivalentes em termos de recobrimento, cabendo ao clínico selecionar conforme as características do caso:(56,58–60,64)

- Sem restauração (CAF isolado ou CAF + SCTG): é viável quando a lesão é rasa ou confinada à raiz (classe A+ de Pini-Prato). Nestes casos, um retalho avançado bem executado, idealmente com enxerto conjuntivo preenchendo a depressão (se o biotipo gengival for fino), pode recolocar a margem gengival ao nível da JAC com sucesso previsível. A vantagem é evitar material restaurador subgengival; a desvantagem é que qualquer porção de lesão acima da JAC permanecerá exposta após a cicatrização, podendo necessitar de restauração complementar se houver sensibilidade ou defeito estético.(9,63)
- Restauração cervical completa + cirurgia (CAF isolado ou CAF + SCTG): indicada quando a LCNC é profunda ou se estende significativamente pela coroa (defeitos classe B+ extensos). A restauração (resina composta ou CIVMR) é realizada cobrindo toda a lesão antes ou durante a cirurgia, recriando o contorno original do dente. Em seguida procede-se ao retalho (com ou sem enxerto). Esta abordagem assegura que, no final, nenhuma porção de dentina fique exposta, pois, qualquer área não coberta pela gengiva estará protegida pela restauração. Como demonstrado, isto otimiza o controle da sensibilidade e previne acumulação de placa. Os estudos mostram que, se bem executada, a presença da restauração sob o retalho não desencadeia inflamação nem impede a inserção do tecido conjuntivo ao dente. É fundamental, porém, que a restauração tenha excelente adaptação marginal e polimento, para não atuar como um fator retentivo de placa ou irritante. A estabilidade do material é também uma consideração importante porque os ionómeros podem perder estética ao longo do tempo subgengivalmente, e compósitos requerem

acompanhamento para detecção de eventuais infiltrações ou desgaste na margem exposta. Ainda assim, até 2 anos, estudos controlados não encontraram falhas significativas nem reabsorção gengival recorrente associada a essas restaurações.(23–30,34,66)

- Restauração parcial + cirurgia (CAF + SCTG): é um meio-termo promissor para casos específicos (classe B+ moderada). Consiste em restaurar somente a metade coronária da lesão, geralmente a porção acima da linha de máxima cobertura esperada, deixando que a parte apical seja tratada apenas cirurgicamente com enxerto. Com isso, obtêm-se os benefícios da restauração (resolução da concavidade coronal e prevenção de sensibilidade) mas minimiza-se o material em contato com o leito do enxerto, facilitando potencialmente a integração tecidual. Os resultados de Santamaria *et al.*(64) validaram esta técnica, mostrando equivalência em recobrimento e melhoria do contorno gengival. Implementar esta abordagem exige um planejamento preciso, pois é necessário estimar até onde a gengiva conseguirá cobrir. Utilizam-se referências como a altura de papilas vizinhas e linhas-guia da JAC contralateral para posicionar a margem restaurada de forma ideal. Quando bem indicada, a restauração parcial evita exposições desnecessárias de material e pode simplificar retratamentos, por exemplo, se a restauração falhar no futuro, a sua substituição envolve apenas a área coronal, sem mexer na porção subgengival onde está aderido o enxerto.(9,64,66)
- Substitutos ao enxerto conjuntivo: para pacientes que não podem ou não desejam um segundo local cirúrgico (palato) ou em casos de múltiplas recessões a serem tratadas simultaneamente, a ADMG oferece uma boa alternativa. O estudo de Lemos Reis *et al.*(59) demonstrou que um aloenxerto dérmico, associado a um CAF bem desenhado, proporcionou coberturas semelhantes em raízes com LCNC e raízes intactas, indicando que o substituto cumpriu o papel do enxerto autógeno em ambas as situações. A ADMG mostrou eficácia tanto em ganhos de inserção quanto em aumento de área de gengiva queratinizada nos dois lados tratados. De referir no entanto, que a literatura sugere que enxertos dérmicos podem apresentar ligeiramente menor percentagem de CRC a longo prazo, quando comparados com enxerto de

tecido conjuntivo, e exigem excelente controlo de placa do paciente para evitar complicações.(27,35,36,59,67)

5.2 Limitações e investigação futura

Apesar de coerentes entre si, estes ensaios possuem algumas limitações a serem consideradas. Primeiro, a maioria envolveu amostras relativamente pequenas (15–59 pacientes) e *follow up* de curto a médio prazo (6 a 12 meses), com apenas três estudos a controlar os pacientes até 2 anos. Embora a análise aos 2 anos tenha mostrado manutenção dos resultados iniciais, permanece incerto se pequenas diferenças poderiam surgir em prazos mais longos, por exemplo, falha das restaurações ou retração marginal após 5–10 anos, possivelmente influenciando a estabilidade gengival. Da mesma forma, questões sobre recidiva de recessão a longo prazo em torno de restaurações subgengivais ainda carecem de mais evidência científica, já que nenhum estudo ultrapassou 24 meses de monitorização.

Todos os ensaios avaliaram indivíduos sistemicamente saudáveis, com boa higiene oral, tratando recessões únicas ou múltiplas por paciente (geralmente caninos e pré-molares). Assim, a extrapolação destes resultados para populações com hábitos de risco ou para casos de recessões múltiplas em conjunto deve ser feita com cautela. É possível que em situações mais complexas, por exemplo, recessões extensas em múltiplos dentes adjacentes com LCNC generalizadas, o comportamento dos tecidos possa diferir, já que a tensão do retalho e a disponibilidade de enxerto são fatores limitantes.

Todos os estudos foram restringidos a recessões classes I e II de Miler ou RT1 de Cairo, sem perda óssea interproximal. Portanto, é importante avaliar estes mesmos protocolos de tratamento em recessões gengivais mais avançadas (RT2 ou RT3 / Miller III), onde a presença de defeito interproximal e menor aporte sanguíneo poderia alterar a necessidade de enxerto e as taxas de sucesso. Nestas situações mais severas, de qualquer forma, o objetivo de recobrimento completo torna-se menos viável independentemente de haver LCNC ou não, e a prioridade passa a ser prevenir a progressão e recobrir parcialmente se possível.

Na investigação de Cairo *et al.*(63) o papel do biótipo gengival na escolha do protocolo cirúrgico surgiu como um aspeto crítico a ter em conta. Desta forma, estudos

futuros poderiam investigar uma abordagem personalizada através da criação de um algoritmo de decisão clínica em que os casos de biótipo fino receberiam SCTG, os casos espessos não, e os casos médios talvez algo intermédio, como um enxerto mais fino ou uma matriz de colagénio. Isto poderia ser explorado num ambiente controlado para ajustar as diretrizes.

A investigação deve também continuar na área dos biomateriais com a criação e avaliação clínica de novos materiais bioativos e novos revestimentos para a superfície radicular. Por exemplo, o uso de derivado da matriz do esmalte (EMD) juntamente com o tratamento restaurador. A combinação de biomateriais com restaurações pode melhorar ainda mais os resultados regenerativos e por isso é uma área que deve ser mais explorada.(37–46,63,68)

5.3 Consistência com a literatura existente

No que diz respeito à literatura existente, os resultados apresentados reforçam as constatações de estudos não controlados e consensos clínicos disponíveis. Autores como Zucchelli, Allegri, e outros haviam já relatado casos bem-sucedidos de cirurgias de recobrimento realizadas sobre superfícies radiculares previamente restauradas, sugerindo que procedimentos combinados poderiam trazer resultados funcionais e estéticos satisfatórios.(2,4,27,61,62,69) Os estudos incluídos nesta revisão sistemática, devido ao seu alto nível de evidência científica, fornecem suporte científico a estas observações, mostrando que a combinação de retalho com ou sem enxerto de tecido conjuntivo e materiais restauradores é segura e efetiva. Também confirmam quantitativamente a frequência da associação entre recessão e defeito cervical, verificando-se que cerca de 50% das recessões examinadas clinicamente apresentam alguma perda de estrutura cervical ou ausência de uma JAC nítida. Este dado epidemiológico, citado nos artigos incluídos nesta revisão sistemática, justifica a relevância clínica do tema, pois é comum o periodontologista deparar-se com recessões onde não existe mais uma referência de JAC devido à abrasão/erosão, tornando fundamental decidir se deve restaurar ou não e como isso afetará o prognóstico da cirurgia de recobrimento. Os achados aqui consolidados mostram também que restaurar não é obrigatório para conseguir o recobrimento radicular (o periodonto por si consegue adaptar-se), mas traz benefícios clínicos complementares

importantes. Além disso, os estudos de Cairo(63) e Santamaria(64) introduziram critérios objetivos (biotipo, classificação da lesão) que podem orientar a tomada de decisão clínica baseada na morfologia do defeito. Por exemplo, a classificação de Pini-Prato *et al.*(9), frequentemente citada, distingue as recessões com base na presença de degrau e JAC visível (classes A+ vs B+ etc.). O tipo de intervenção terapêutica é diferente para cada classe: defeitos classe A+ podem ser tratados apenas cirurgicamente com enxerto, já defeitos classe B+ tendem a exigir uma abordagem combinada periodontal-restauradora para um resultado ideal. Desta forma, a literatura atual recomenda uma abordagem caso-a-caso, multidisciplinar, instruindo o paciente quanto aos fatores etiológicos (escovagem traumática, hábitos parafuncionais, erosão ácida) para prevenir progressão da LCNC, intervir periodontalmente para reposicionar o tecido gengival e, se necessário, restaurar a estrutura dentária perdida de maneira que complemente o resultado da cirurgia.(4,6,9,15,27,30,56–58,60–67,69–77)

Esta revisão sistemática pretende colaborar na decisão clínica do periodontologista. Assim, indivíduos saudáveis com recessões gengivais associadas a LCNC podem ser tratados com técnicas de recobrimento radicular convencionais (retalho com ou sem enxerto) sem prejuízo nos índices de sucesso, contando que se planeie adequadamente a abordagem da lesão cervical. Se a decisão for não restaurar a LCNC, deve-se assegurar que não haja excesso no desgaste do dente ao regularizar a lesão, pois isso poderá causar sensibilidade ou enfraquecimento de dente. Nestes casos, muitas vezes o enxerto conjuntivo colocado sob o retalho servirá de “colchão” ocupando o espaço da lesão e prevenindo que o retalho colapse para dentro da concavidade, maximizando assim a espessura e a estabilidade do resultado. Por outro lado, se se optar por restaurar a LCNC previamente ou durante a cirurgia, é crucial um bom isolamento e acabamento dessa restauração, mantendo suas margens respeitando o contorno da superfície radicular para que a adaptação do retalho não seja prejudicada. O médico dentista pode escolher entre CIVMR ou resina composta, sabendo que ambos apresentam integração periodontal satisfatória a médio prazo. A escolha de resina composta deve ser feita em zonas estéticas ou quando se deseja maior longevidade estética, enquanto o CIVMR pode ser útil em áreas subgengivais, onde o controle da humidade é mais difícil ou em pacientes com elevado risco de cárie radicular. No caso de recessões múltiplas ou quando se procura minimizar as áreas cirúrgicas a intervir, o uso de matrizes dérmicas acelulares em

substituição do enxerto autógeno pode ampliar a abrangência do tratamento sem sacrificar a qualidade, embora exigindo um investimento maior e um acompanhamento mais atento. Tratamentos combinados permitem não apenas “recobrir a recessão”, mas devolver ao paciente conforto e estética semelhantes a um dente sem recessão e sem lesão cervical.

5. CONCLUSÃO

Tendo em conta os resultados da presente revisão sistemática, a questão de investigação desta revisão sistemática pode ser respondida com confiança de acordo com os seguintes parâmetros:

- Em pacientes saudáveis com recessões Miller classe I/II (Cairo RT1), o procedimento cirúrgico periodontal pode alcançar níveis elevados de recobrimento radicular, em 6 meses, mesmo na presença de LCNC, desde que seja utilizada uma estratégia cirúrgica e restauradora adequada.
- Em pacientes com biótipo gengival fino a adição de tecido conjuntivo autógeno ou alogénico é a principal forma de aumentar o volume gengival e a queratinização durante o recobrimento radicular.
- A adição de uma restauração cervical, embora não aumente significativamente a percentagem de recobrimento obtida, desempenha um papel valioso no controlo da sensibilidade pós-operatória e na restauração da anatomia original, contribuindo para um resultado mais satisfatório e completo do ponto de vista do paciente.

6. REFERÊNCIAS BIBLIOGRÁFICAS

1. Quinchiguano Caraguay MA, Amoroso Calle EE, Idrovo Tinta TS, Gil Pozo JA. Non-carious cervical lesions (NCCL): a review of the literature. *Res Soc Dev* [Internet]. 2023;12(5):e26612541876 [cited 2025 Jun 23]. Available from: <https://rsdjournal.org/index.php/rsd/article/view/41876>
2. Goodacre CJ, Eugene Roberts W, Munoz CA. Noncarious cervical lesions: morphology and progression, prevalence, etiology, pathophysiology, and clinical guidelines for restoration. *J Prosthodont*. 2023;32(2):e1–18.
3. Stănuși A, Iacov-Crăițoiu MM, Scriciu M, Mitruț I, Firulescu BC, Boțilă MR, et al. Morphological and optical coherence tomography aspects of non-carious cervical lesions. *J Pers Med*. 2023;13(5):514.
4. Zucchelli G, Gori G, Mele M, Stefanini M, Mazzotti C, Marzadori M, et al. Non-carious cervical lesions associated with gingival recessions: a decision-making process. *J Periodontol*. 2011;82(12):1713–24.
5. Schlueter N, Amaechi BT, Bartlett D, Buzalaf MAR, Carvalho TS, Ganss C, et al. Terminology of erosive tooth wear: consensus report of a workshop organized by the ORCA and the Cariology Research Group of the IADR. *Caries Res*. 2020;54:2–6.
6. Silva LLC da, Pereira EKG, Silva DF da, Rodrigues RF, Hora SL, Lins FC de R. Tratamento restaurador para lesões cervicais não cariosas – parte 2. *Res Soc Dev*. 2020;9(11):e55991110236.
7. Lee WC, Eakle WS. Possible role of tensile stress in the etiology of cervical erosive lesions of teeth. *J Prosthet Dent* [Internet]. 1984;52(3):374–80. Available from: [https://doi.org/10.1016/0022-3913\(84\)90448-7](https://doi.org/10.1016/0022-3913(84)90448-7)
8. Duangthip D, Man A, Poon P, Lo E, Chu CH. Occlusal stress is involved in the formation of non-carious cervical lesions: a systematic review of abfraction. *Am J Dent*. 2017;30:212–20.
9. Pini-Prato G, Franceschi D, Cairo F, Nieri M, Rotundo R. Classification of dental surface defects in areas of gingival recession. *J Periodontol*. 2010;81(6):885–90.
10. Francisconi LF, Graeff MSZ, de Moura Martins L, Franco EB, Mondelli RFL, Francisconi PAS, et al. The effects of occlusal loading on the margins

- of cervical restorations. *J Am Dent Assoc.* [Internet]. 2009;140(10):1275–82. Available from: <https://doi.org/10.14219/jada.archive.2009.0051>
11. Teixeira DNR, Thomas RZ, Soares PV, Cune MS, Gresnigt MMM, Slot DE. Prevalence of noncarious cervical lesions among adults: a systematic review. *J Dent.* 2020;95:103435.
 12. Fan J, Caton JG. Occlusal trauma and excessive occlusal forces: narrative review, case definitions, and diagnostic considerations. *J Periodontol.* 2018;89(Suppl 1):S214–22.
 13. Passanezi E, Sant’Ana ACP. Role of occlusion in periodontal disease. *Periodontol 2000* [Internet]. 2019;79(1):129–50. Available from: <https://doi.org/10.1111/prd.12251>
 14. Grippo JO, Simring M, Coleman TA. Abfraction, abrasion, biocorrosion, and the enigma of noncarious cervical lesions: a 20-year perspective. *J Esthet Restor Dent.* 2012;24(1):10–23.
 15. Mythri S, Arunkumar SM, Hegde S, Rajesh SK, Munaz M, Ashwin D. Etiology and occurrence of gingival recession - an epidemiological study. *J Indian Soc Periodontol* [Internet]. 2015;19(6):671-5. Available from: https://journals.lww.com/jisp/fulltext/2015/19060/etiology_and_occurrence_of_gingival_recession_an.16.aspx
 16. Steffens JP, Marcantonio RAC. Classificação das doenças e condições periodontais e peri-implantares 2018: guia prático e pontos-chave. *Rev Odontol UNESP.* 2018;47(4):189–97.
 17. Miller PD. Root coverage with the free gingival graft factors associated with incomplete coverage. *J Periodontol.* 1987;58(10):674-81.
 18. Cunha F, Barcellos GLC, Caramello CR, Verges JJ, Cunha MAGM. Gingival recession: how to choose the best surgical technique? *MOJ Biology Med.* 2024;9(1):12–6.
 19. Mahajan A, Asi KS, Rayast D, Negi M. Comparison of Miller’s classification of gingival recession defects with Mahajan’s classification of gingival recession defect: a reliability study. *Eur J Gen Dent.* 2019;8(2):45–50.
 20. Fageeh HI, Fageeh HN, Bhati AK, Thubab AY, Sharrahi HMM, Aljabri YS, et al. Assessing the reliability of Miller’s classification and Cairo’s classification in classifying gingival recession defects: a comparison study. *Medicina (Kaunas).* 2024;60(2):161.

21. Cairo F, Nieri M, Cincinelli S, Mervelt J, Pagliaro U. The interproximal clinical attachment level to classify gingival recessions and predict root coverage outcomes: an explorative and reliability study. *J Clin Periodontol.* 2011;38(7):661–6.
22. Ornelas DAT, Vela MOR, Palencia PG. Abfraction: etiopathogenesis, clinical aspect, diagnosis and treatment, a review literature. *Int J Appl Dent Sci.* 2022;8(4):97–100.
23. González-Febles J, Romandini M, Laciár-Oudshoorn F, Noguerol F, Marruganti C, Bujaldón-Daza A, et al. Tunnel vs. coronally advanced flap in combination with a connective tissue graft for the treatment of multiple gingival recessions: a multi-center randomized clinical trial. *Clin Oral Investig.* 2023;27(7):3627–38.
24. Chambrone L, Botelho J, Machado V, Mascarenhas P, Mendes JJ, Avila-Ortiz G. Does the subepithelial connective tissue graft in conjunction with a coronally advanced flap remain as the gold standard therapy for the treatment of single gingival recession defects? A systematic review and network meta-analysis. *J Periodontol.* 2022;93(9):1336–52.
25. Gennai S, Guiza Z Ben, Orsolini C, Gosset M. The influence of non-carious lesions in the surgical treatment of gingival recession: a systematic review and meta-analysis. *J Dent [Internet].* 2022;117:103922. Available from: <https://www.sciencedirect.com/science/article/pii/S0300571221003444>
26. De Sanctis M, Zucchelli G. Coronally advanced flap: a modified surgical approach for isolated recession-type defects: three-year results. *J Clin Periodontol.* 2007;34(3):262–8.
27. Zucchelli G, Mounssif I. Periodontal plastic surgery. *Periodontol 2000.* 2015;68(1):333–68.
28. Santamaria MP, Mathias-Santamaria IF, Ferraz LFF, Casarin RCV, Romito GA ndre, Sallum EA, et al. Rethinking the decision-making process to treat gingival recession associated with non-carious cervical lesions. *Braz Oral Res.* 2021;35(Suppl 2):1–15.
29. Cairo F, Nieri M, Pagliaro U. Efficacy of periodontal plastic surgery procedures in the treatment of localized facial gingival recessions: a systematic review. *J Clin Periodontol.* 2014;41(Suppl 15):S44–62.

30. Zucchelli G, De Sanctis M. Treatment of multiple recession-type defects in patients with esthetic demands. *J Periodontol.* 2000;71(9):1506–14.
31. Chang TH, Alshatti R, Mordini L. Coronally advanced flap versus tunnel on the treatment of gingival recession and peri-implant mucosal defects: a review of current clinical indications. *Dent Rev.* 2024;4(2):100090.
32. Tavelli L, Barootchi S, Nguyen TVN, Tattan M, Ravidà A, Wang HL. Efficacy of tunnel technique in the treatment of localized and multiple gingival recessions: a systematic review and meta-analysis. *J Periodontol.* 2018;89(9):1075–90.
33. Mayta-Tovalino F, Barboza JJ, Pasupuleti V, Hernandez A V. Efficacy of tunnel technique (TUN) versus coronally advanced flap (CAF) in the management of multiple gingival recession defects: a meta-analysis. *Int J Dent.* 2023;2023:1-10
34. de Oliveira LML, Souza CA, Cunha S, Siqueira R, Vajgel BDCF, Cimões R. Treatment efficacy of gingival recession defects associated with non-carious cervical lesions: a systematic review. *J Periodontal Implant Sci.* 2022;52(2):91–115.
35. Aragoneses J, Suárez A, Rodríguez C, Aragoneses JM. Histomorphometric comparison between two types of acellular dermal matrix grafts: a mini pig animal model study. *Int J Environ Res Public Health.* 2021;18(8):1-12.
36. Gierek M, Łabuś W, Kitala D, Lorek A, Ochała-Gierek G, Zagórska KM, et al. Human acellular dermal matrix in reconstructive surgery: a review. *Biomedicines.* 2022;10(11):1-18.
37. AlSarhan MA, Al Jasser R, Tarish MA, AlHuzaimi AI, Alzoman H. Xenogeneic collagen matrix versus connective tissue graft for the treatment of multiple gingival recessions: a systematic review and meta-analysis. *Clin Exp Dent Res.* 2019;5(5):566–79.
38. McGuire MK, Scheyer ET. Xenogeneic collagen matrix with coronally advanced flap compared to connective tissue with coronally advanced flap for the treatment of dehiscence-type recession defects. *J Periodontol.* 2010;81(8):1108–17.
39. Bevilacqua L, Pipinato G, Perinetti G, Costantinides F, Rizzo R, Maglione M. The use of a xenogenic collagen matrix (Mucograft®) in the treatment

- of the implant site: a literature review. *Front Oral Maxillofac Med.* 2020; 2:1-8.
40. Grandin HM, Gemperli AC, Dard M. Enamel matrix derivative: a review of cellular effects in vitro and a model of molecular arrangement and functioning. *Tissue Eng Part B Rev.* 2012;18(3):181–202.
 41. Sculean A, Schwarz F, Becker J, Brex M. The application of an enamel matrix protein derivative (Emdogain®) in regenerative periodontal therapy: a review. *Med Princ and Pract.* 2007;16(3):167–80.
 42. Wyganowska-Świątkowska M, Urbaniak P, Nohawica MM, Kotwicka M, Jankun J. Enamel matrix proteins exhibit growth factor activity: a review of evidence at the cellular and molecular levels. *Exp Ther Med.* 2015;9(6):2025–33.
 43. Choukroun J, Diss A, Simonpieri A, Girard MO, Schoeffler C, Dohan SL, et al. Platelet-rich fibrin (PRF): a second-generation platelet concentrate. Part IV: clinical effects on tissue healing. *Oral Surg Oral Med Oral Pathol Oral Radiol Endod.* 2006;101(3):e56-60.
 44. Choukroun J, Ghanaati S. Reduction of relative centrifugation force within injectable platelet-rich-fibrin (PRF) concentrates advances patients' own inflammatory cells, platelets and growth factors: the first introduction to the low speed centrifugation concept. *Eur J Trauma Emerg Surg.* 2018;44(1):87–95.
 45. Sri H, Nivetha H. Platelet rich fibrin in dentistry. *Int J Prosthodont Rehabil* 2020;1(1):42–6.
 46. Vinaya Kumar R, Shubhashini N. Platelet rich fibrin: a new paradigm in periodontal regeneration. *Cell Tissue Bank.* 2013;14(3):453–63.
 47. Bhide A, Acharya G. When is it appropriate to conduct a(nother) systematic review? *Acta Obstet Gynecol Scand* [Internet]. 2015;94(11):1151–2. Available from: <https://doi.org/10.1111/aogs.12782>
 48. Askie L, Offringa M. Systematic reviews and meta-analysis. *Semin Fetal Neonatal Med* [Internet]. 2015;20(6):403–9. Available from: <https://www.sciencedirect.com/science/article/pii/S1744165X15001225>
 49. Caldwell P, Bennett T. Easy guide to conducting a systematic review. *J Paediatr Child Health.* 2020;56 (5):e229-30.

50. Moher D, Liberati A, Tetzlaff J, Altman DG; PRISMA Group. Preferred reporting items for systematic reviews and meta-analyses: the PRISMA statement. *PLoS Med.* 2009;6(7):e1000097.
51. McHugh ML. Interrater reliability: the kappa statistic. *Biochem Med (Zagreb)*. 2012;22(3):276–82.
52. Critical Appraisal Skills Program (CASP). CASP Randomised Controlled Trials Checklist [Internet]. 2024 [cited 2025 Jun 30]. Available from: <https://casp-uk.net/casp-checklists/CASP-checklist-randomised-controlled-trials-RCT-2024.pdf>
53. Linares-Espinós E, Hernández V, Domínguez-Escrig J, et al. Metodología de una revisión sistemática. *Actas Urol Esp.* 2018;42(8):499–506.
54. Moher D, Liberati A, Tetzlaff J, Altman DG, Antes G, Atkins D, et al. Preferred reporting items for systematic reviews and meta-analyses: The PRISMA statement. *Open Med.* 2009;3(3):e123-30.
55. Donato H, Donato M. Stages for undertaking a systematic review. *Acta Med Port.* 2019;32(3):227–35.
56. Santamaria MP, Ambrosano GMB, Casati MZ, Nociti Júnior FH, Sallum AW, Sallum EA. Connective tissue graft plus resin-modified glass ionomer restoration for the treatment of gingival recession associated with non-carious cervical lesion: a randomized-controlled clinical trial. *J Clin Periodontol.* 2009;36(9):791–8.
57. Santamaria MP, Da Silva Feitosa D, Nociti FH, Casati MZ, Sallum AW, Sallum EA. Cervical restoration and the amount of soft tissue coverage achieved by coronally advanced flap: a 2-year follow-up randomized-controlled clinical trial. *J Clin Periodontol.* 2009;36(5):434–41.
58. Santamaria MP, Suaid FF, Casati MZ, Nociti FH, Sallum AW, Sallum EA. Coronally positioned flap plus resin-modified glass ionomer restoration for the treatment of gingival recession associated with non-carious cervical lesions: a randomized controlled clinical trial. *J Periodontol.* 2008;79(4):621–8.
59. Bianchini M, Reis L, De Moraes C, Mandetta R, Delmondes C, Dantas F, et al. Root coverage of gingival recessions with non-carious cervical lesions: a controlled clinical trial [Internet]. [cited 2025 Jun 23]. Available from: <https://doi.org/10.1007/s00784-020-03325-1>

60. Santamaria MP, Queiroz LA, Mathias IF, Neves FLDS, Silveira CA, Bresciani E, et al. Resin composite plus connective tissue graft to treat single maxillary gingival recession associated with non-carious cervical lesion: randomized clinical trial. *J Clin Periodontol*. 2016;43(5):461–8.
61. Isler SC, Ozcan G, Ozcan M, Omurlu H. Clinical evaluation of combined surgical/ restorative treatment of gingival recession-type defects using different restorative materials: a randomized clinical trial. *J Dent Sci*. 2018 Mar 1;13(1):20–9.
62. Lucchesi JA, Santos VR, Amaral CM, Peruzzo DC, Duarte PM. Coronally positioned flap for treatment of restored root surfaces: a 6-month clinical evaluation. *J Periodontol*. 2007;78(4):615–23.
63. Cairo F, Cortellini P, Nieri M, Pilloni A, Barbato L, Pagavino G, et al. Coronally advanced flap and composite restoration of the enamel with or without connective tissue graft for the treatment of single maxillary gingival recession with non-carious cervical lesion: a randomized controlled clinical trial. *J Clin Periodontol*. 2020;47(3):362–71.
64. Santamaria MP, Silveira CA, Mathias IF, Neves FL da S, Dos Santos LM, Jardini MAN, et al. Treatment of single maxillary gingival recession associated with non-carious cervical lesion: randomized clinical trial comparing connective tissue graft alone to graft plus partial restoration. *J Clin Periodontol*. 2018;45(8):968–76.
65. Santamaria MP, da Silva Feitosa D, Casati MZ, Nociti FH, Sallum AW, Sallum EA. Randomized controlled clinical trial evaluating connective tissue graft plus resin-modified glass ionomer restoration for the treatment of gingival recession associated with non-carious cervical lesion: 2-year follow-up. *J Periodontol*. 2013;84(9):e99-107.
66. Peumans M, Politano G, Meerbeek B Van, Peumans AL. Treatment of noncarious cervical lesions: when, why, and how. *Int J Esthet Dent*. 2020;15(1):16–42.
67. Chambrone L, Tatakis DN. Periodontal soft tissue root coverage procedures: a systematic review from the AAP Regeneration Workshop. *J Periodontol*. 2015;86(2 Suppl):S8-51.
68. Cortellini P, Tonetti MS. Clinical concepts for regenerative therapy in intrabony defects. *Periodontol 2000*. 2015;68(1):282–307.

69. Yang S, Lee H, Jin SH. A combined approach to non-carious cervical lesions associated with gingival recession. *Restor Dent Endod.* 2016;41(3):218.
70. Dursun E, Güncü GN, Dursun CK, Kiremitçi A, Karabulut E, Akalın FA. Nanofilled and conventional resin-modified glass ionomer fillings combined with connective tissue grafts for treatment of gingival recessions with non-carious cervical lesions. *J Oral Sci.* 2018;60(3):344–51.
71. Allegri MA. Non-carious cervical lesions associated with multiple gingival recessions in the maxillary arch. A restorative-periodontal effort for esthetic success: a 12-month case report. [Internet]. *Eur J Esther Dent.* 2010 [cited 2025 Jun 23]; Available from: <https://www.researchgate.net/publication/42372827>
72. Garcia-Godoy F, Bortolotto T. Noncarious cervical lesions (NCCL)-a clinical concept based on the literature review. Part 2: restoration [Internet]. *Am J Dent.* 2011 [cited 2025 Jun 23]; Available from: <https://www.researchgate.net/publication/51602888>
73. Sangnes G, Gjermo P. Prevalence of oral soft and hard tissue lesions related to mechanical toothcleansing procedures. *Community Dent Oral Epidemiol.* 1976;4:77-83
74. Zucchelli G, Testori T, De Sanctis M. Clinical and anatomical factors limiting treatment outcomes of gingival recession: a new method to predetermine the line of root coverage. *J Periodontol.* 2006;77(4):714–21.
75. Imber JC, Kasaj A. Treatment of gingival recession: when and how? *Int Dent J.* 2021;71(3):178–87.
76. Alvarez-Arenal A, Alvarez-Menendez L, Gonzalez-Gonzalez I, Alvarez-Riesgo JA, Brizuela-Velasco A, de Llanos-Lanchares H. Non-carious cervical lesions and risk factors: a case-control study. *J Oral Rehabil.* 2019;46(1):65–75.
77. Rocuzzo M, Bunino M, Needleman I, Sanz M. Periodontal plastic surgery for treatment of localized gingival recessions: a systematic review. *J Clin Periodontol.* 2002;29(3):178–94.

7. ANEXOS

ANEXO 1:



CASP Checklist:
For Randomised Controlled Trials (RCTs)

Reviewer Name:	
Paper Title:	
Author:	
Web Link:	
Appraisal Date:	

During critical appraisal, never make assumptions about what the researchers have done. If it is not possible to tell, use the “Can’t tell” response box. If you can’t tell, at best it means the researchers have not been explicit or transparent, but at worst it could mean the researchers have not undertaken a particular task or process. Once you’ve finished the critical appraisal, if there are a large number of “Can’t tell” responses, consider whether the findings of the study are trustworthy and interpret the results with caution.

Section A Is the basic study design valid for a randomised controlled trial?	
1. Did the study address a clearly formulated research question?	<input type="checkbox"/> Yes <input type="checkbox"/> No <input type="checkbox"/> Can't Tell
<p><i>CONSIDER:</i> Was the study designed to assess the outcomes of an intervention? Is the research question 'formulated' in terms of:</p> <ul style="list-style-type: none"> • Population studied • Intervention given • Comparator chosen • Outcomes measured? 	
2. Was the assignment of participants to interventions randomised?	<input type="checkbox"/> Yes <input type="checkbox"/> No <input type="checkbox"/> Can't Tell
<p><i>CONSIDER:</i></p> <ul style="list-style-type: none"> • How was randomisation carried out? Was the method appropriate? • Was randomisation sufficient to eliminate systematic bias? • Was the allocation sequence concealed from investigators and participants? 	
3. Were all participants who entered the study accounted for at its conclusion?	<input type="checkbox"/> Yes <input type="checkbox"/> No <input type="checkbox"/> Can't Tell
<p><i>CONSIDER:</i></p> <ul style="list-style-type: none"> • Were losses to follow-up and exclusions after randomisation accounted for? • Were participants analysed in the study groups to which they were randomised (intention-to-treat analysis)? • Was the study stopped early? If so, what was the reason? 	
Section B Was the study methodologically sound?	
4. (a) Were the participants 'blind' to intervention they were given?	<input type="checkbox"/> Yes <input type="checkbox"/> No <input type="checkbox"/> Can't Tell
(b) Were the investigators 'blind' to the intervention they were giving to participants?	<input type="checkbox"/> Yes <input type="checkbox"/> No <input type="checkbox"/> Can't Tell

(c) Were the people assessing/analysing outcome/s 'blinded'?	<input type="checkbox"/> Yes <input type="checkbox"/> No <input type="checkbox"/> Can't Tell
5. Were the study groups similar at the start of the randomised controlled trial?	<input type="checkbox"/> Yes <input type="checkbox"/> No <input type="checkbox"/> Can't Tell
<p><i>CONSIDER:</i></p> <ul style="list-style-type: none"> • <i>Were the baseline characteristics of each study group (e.g. age, sex, socio-economic group) clearly set out?</i> • <i>Were there any differences between the study groups that could affect the outcome/s?</i> 	
6. Apart from the experimental intervention, did each study group receive the same level of care (that is, were they treated equally)?	<input type="checkbox"/> Yes <input type="checkbox"/> No <input type="checkbox"/> Can't Tell
<p><i>CONSIDER:</i></p> <ul style="list-style-type: none"> • <i>Was there a clearly defined study protocol?</i> • <i>If any additional interventions were given (e.g. tests or treatments), were they similar between the study groups?</i> • <i>Were the follow-up intervals the same for each study group?</i> 	
<p>Section C: What are the results?</p>	
7. Were the effects of intervention reported comprehensively?	<input type="checkbox"/> Yes <input type="checkbox"/> No <input type="checkbox"/> Can't Tell
<p><i>CONSIDER:</i></p> <ul style="list-style-type: none"> • <i>Was a power calculation undertaken?</i> • <i>What outcomes were measured, and were they clearly specified?</i> • <i>How were the results expressed? For binary outcomes, were relative and absolute effects reported?</i> • <i>Were the results reported for each outcome in each study group at each follow-up interval?</i> 	

<ul style="list-style-type: none"> • <i>Was there any missing or incomplete data?</i> • <i>Was there differential drop-out between the study groups that could affect the results?</i> • <i>Were potential sources of bias identified?</i> • <i>Which statistical tests were used?</i> • <i>Were p values reported?</i> 	
8. Was the precision of the estimate of the intervention or treatment effect reported?	<input type="checkbox"/> Yes <input type="checkbox"/> No <input type="checkbox"/> Can't Tell
<p><i>CONSIDER:</i></p> <ul style="list-style-type: none"> • <i>Were confidence intervals (CIs) reported?</i> 	
9. Do the benefits of the experimental intervention outweigh the harms and costs?	<input type="checkbox"/> Yes <input type="checkbox"/> No <input type="checkbox"/> Can't Tell
<p><i>CONSIDER:</i></p> <ul style="list-style-type: none"> • <i>What was the size of the intervention or treatment effect?</i> • <i>Were harms or unintended effects reported for each study group?</i> • <i>Was a cost-effectiveness analysis undertaken? (Cost-effectiveness analysis allows a comparison to be made between different interventions used in the care of the same condition or problem.)</i> 	
<p>Section D: Will the results help locally?</p>	
10. Can the results be applied to your local population/in your context?	<input type="checkbox"/> Yes <input type="checkbox"/> No <input type="checkbox"/> Can't Tell
<p><i>CONSIDER:</i></p> <ul style="list-style-type: none"> • <i>Are the study participants similar to the people in your care?</i> • <i>Would any differences between your population and the study participants alter the outcomes reported in the study?</i> • <i>Are the outcomes important to your population?</i> • <i>Are there any outcomes you would have wanted information on that have not been studied or reported?</i> 	

<ul style="list-style-type: none"> Are there any limitations of the study that would affect your decision? 	
11. Would the experimental intervention provide greater value to the people in your care than any of the existing interventions?	<input type="checkbox"/> Yes <input type="checkbox"/> No <input type="checkbox"/> Can't Tell
CONSIDER: <ul style="list-style-type: none"> What resources are needed to introduce this intervention taking into account time, finances, and skills development or training needs? Are you able to disinvest resources in one or more existing interventions in order to be able to re-invest in the new intervention? 	

APPRAISAL SUMMARY: List key points from your critical appraisal that need to be considered when assessing the validity of the results and their usefulness in decision-making.		
Positive/Methodologically sound	Negative/Relatively poor methodology	Unknowns

Referencing recommendation:

CASP recommends using the Harvard style referencing, which is an author/date method. Sources are cited within the body of your assignment by giving the name of the author(s) followed by the date of publication. All other details about the publication are given in the list of references or bibliography at the end.

Example:

Critical Appraisal Skills Programme (2024). CASP (insert name of checklist i.e. randomised controlled trials (RCTs) Checklist.) [online] Available at: insert URL. Accessed: insert date accessed.

Creative Commons

©CASP this work is licensed under the Creative Commons Attribution – Non-Commercial- Share A like. To view a copy of this licence, visit <https://creativecommons.org/licenses/by-nc-sa/4.0/>

Need further training on evidence-based decision making? Our online training courses are helpful for healthcare educational researchers and any other learners who:

- Need to critically appraise and stay abreast of the healthcare research literature as part of their clinical duties.
- Are considering carrying out research & developing their own research projects.
- Make decisions in their role, whether that be policy making or patient facing.

Benefits of CASP Training:

- ⇒ Affordable – courses start from as little as £6
- ⇒ Professional training – leading experts in critical appraisal training
- ⇒ Self-directed study – complete each course in your own time
- ⇒ 12 months access – revisit areas you aren't sure of and revise
- ⇒ CPD certification - after each completed module

Scan the QR code below or visit <https://casp-uk.net/critical-appraisal-online-training-courses/> for more information and to start learning more.

