



UNIVERSIDADE CATÓLICA PORTUGUESA

CENTRO REGIONAL DAS BEIRAS

DEPARTAMENTO DE CIÊNCIAS DA SAÚDE

***Aplicação de resinas compostas em situações de severo envolvimento  
estético: a propósito de um caso clínico***

*Dissertação apresentada à Universidade Católica Portuguesa para obtenção do  
Grau de Mestre em Medicina Dentária*

Teresa Loureiro





UNIVERSIDADE CATÓLICA PORTUGUESA

CENTRO REGIONAL DAS BEIRAS

DEPARTAMENTO DE CIÊNCIAS DA SAÚDE

***Aplicação de resinas compostas em situações de severo envolvimento  
estético: a propósito de um caso clínico***

*Dissertação apresentada à Universidade Católica Portuguesa  
para obtenção do Grau de Mestre em Medicina Dentária*

Orientador: Professor Doutor Jorge Leitão

Co-orientador: Mestre Vânia Barros

Teresa Maria Sousa loureiro

Setembro de 2012



## **Agradecimentos**

Este espaço é dedicado àqueles que deram a sua contribuição para que esta dissertação de mestrado fosse realizada. A todos eles deixo aqui os meus sinceros agradecimentos.

À minha coorientadora Mestre Vânia Barros por ter aceite orientar esta tese, pela partilha do seu saber, disponibilidade, experiência, espírito crítico e amizade que contribui para a execução desta tese

Ao meu orientador Professor Doutor Jorge Leitão pela participação em diversas etapas deste trabalho, do seu tempo e experiência despendido.

À paciente Sílvia Mesquita pela sua colaboração

Especialmente ao meu marido que foi o grande impulsionador de ter alcançado este objetivo, de ter sido uma inspiração para mim e um exemplo de grande homem, médico e amigo. Agradeço este impulso que me deu, também pelo amor, carinho e respeito que me ensinou a ter por esta ciência que é a Medicina Dentária. Obrigado pelo excelente exemplo que é.

A minha Mãe, que sem ela nada tinha conseguido, foi Mãe, amiga, companheira e esteve em todos os momentos mais difíceis desta caminhada, nas noites em claro, nos dias em que eu estava ausente, sem o seu apoio não tinha sido possível a concretização deste projeto. Ao meu pai e irmão que também me apoiaram durante este capítulo da minha vida, também por participarem na educação das minhas filhas enquanto eu estava ausente. Toda esta dedicação não foi em vão e tudo farei para que se sintam orgulhosos.

## Agradecimentos

Às minhas filhas Leonor e Vitória e que em função de um futuro melhor para elas abdiquei de tantos momentos em família, e para que me vejam como um exemplo de mulher lutadora a seguir num futuro.

À Minha sogra Maria do Carmo, que me fez acreditar que tudo isto seria possível, ao meu sogro que também teve um papel importante apoiando-me e dando-me sempre força para acreditar que iria conseguir subir mais um degrau na minha vida.

A todos os professores da Universidade Católica de Viseu que contribuíram para estimular o meu interesse pelo conhecimento e o enriqueceram.

Aos meus binómios Catarina e João, à Alexandra, Catarina Fernandes restantes amigos e colegas que juntos crescemos e melhoramos como profissionais e como pessoas.

**Titulo:** *Aplicação de resinas compostas em situações de severo envolvimento estético: a propósito de um caso clínico*

## **Resumo**

A hipodontia é uma anomalia de desenvolvimento dentário rara e que caracteriza pela ausência de dentes, condicionando um impacto funcional e estético relevante. Afeta com maior frequência indivíduos de raça branca e os dentes permanentes. A sua etiologia permanece por compreender completamente, podendo resultar de fatores ambientais ou distúrbios genéticos. A sua apresentação pode ser isolada ou parte de um síndrome. O tratamento atual pode implicar recurso a próteses dentárias, implantes dentários, correção ortodôntica e restauração direta estética.

O propósito desta tese é apresentar uma revisão da literatura sobre as técnicas de restauração diretas atuais da Dentisteria Operatória no tratamento da hipodontia, a partir do estudo de um caso clínico de hipodontia grave.

Perante a abordagem tradicional protético-ortodôntica apresenta-se um caso clínico de hipodontia com elevado comprometimento estético que demonstra idêntico grau de sucesso terapêutico com o recurso a técnicas de restauração direta da Dentisteria Operatória moderna.

Palavras-chave: *hipodontia; oligodontia; tratamento restaurador dentário; Dentisteria Operatória.*



## Abstract

The condition known as hypodontia is a rare anomaly of teeth development characterized by the absence of teeth, with functional and aesthetic relevance. Most often affects Caucasians and permanent teeth. Its etiology remains to fully understand and may result from environmental factors or genetic disorders. The presentation may be isolated or part of a syndrome. Current treatment may involve use of dentures, dental implants, orthodontic correction and direct aesthetic restoration. The purpose of this thesis is to present a literature review on direct restoring techniques of modern Dentistry: it is presented a clinical case of severe non syndromic oligodontia undergone successful treatment of direct aesthetic restoration with adhesive techniques of contemporary Operative Dentistry. A Discussion of the case emphasises the operative dentistry treatment of application of composites and it was based on a non systematic literature review, about hypodontia. Given the traditional prosthetic-orthodontic approach it is presented a clinical case of hypodontia with high aesthetic commitment that demonstrates the same degree of success with the use of therapeutic direct adhesive restoration techniques of Modern Operative Dentistry.

Keywords: *hypodontia, oligodontia, dental restorative treatment; Operative Dentistry*



## Índice Geral

Agradecimentos .....	I
Resumo .....	III
Abstract .....	V
Índice Geral .....	VII
Índice de Figuras .....	IX
Capítulo I – Introdução .....	1
1.1 Enquadramento do tema .....	3
1.2 Hipodontia .....	4
1.2.1 Etiologia da Hipodontia .....	7
1.2.2 Classificação da hipodontia .....	8
1.3 Tratamento da hipodontia .....	10
1.3.1 Implantes .....	11
1.3.2 Periodontologia .....	11
1.3.3 Prostodontia .....	15
1.3.4 Ortodontia .....	16
1.3.5 Dentisteria operatória .....	16
1.4. Estética em Medicina Dentária .....	18
1.4.1 Proporção dourada .....	21
1.4.2 Restaurações Estéticas .....	24
1.4.3 Seleção de técnicas e materiais restauradores .....	25
2. Resinas compostas .....	28
2.1 Facetas diretas com compósitos .....	36
3. Fatores que influenciam a harmonia dentária .....	41
Capítulo II – Objetivos .....	53
1. Objetivos .....	55

## Índices

1.1 Objetivo geral .....	55
1.2 Objetivos específicos .....	55
Capitulo III – Material e Métodos .....	57
1. Material e métodos.....	59
Capitulo IV – Caso Clínico .....	67
Apresentação do Caso clínico.....	69
Figura 49 - vista lateral direita .....	86
Capitulo V – Discussão de Resultados.....	91
Discussão de resultados .....	93
Capitulo VI – Conclusão .....	95
Conclusão do trabalho.....	97
Bibliografia.....	99

## Índice de Figuras

Figura 1 -O padrão das ausências dentárias.....	7
Figura 2 – Aumento gengival .....	14
Figura 3 - “Checklist Estético” .....	22
Figura 4 - Proporção Áurea Dentária .....	24
Figura 5 – Resinas Compostas .....	28
Figura 6 - Componentes das resinas compostas .....	31
Figura 7 - Classificação das Resinas compostas .....	32
Figura 8 - Tratamento com resina composta .....	37
Figura 9 - Estabelecimento de brilho compatível com todos os dentes adjacentes .....	38
Figura 10 - Fecho de diastemas.....	39
Figura 11- Restaurações estéticas antes e depois.....	40
Figura 12 - Acabamento e polimento .....	41
Figura 13 – Esquema de Munsell .....	45
Figura 14 - Olho adaptado ao claro .....	47
Figura 15 - Olho adaptado ao escuro .....	47
Figura 16 - Escala Vita .....	50
Figura 17 - Escala Vitapan 3D – Master .....	51
Figura 18 - Matriz preformada transparente.....	63
Figura 19 - Agente adesivo fotopolimerizavel .....	64
Figura 20 - Ortopantomografia .....	72
Figura 21 - Odontograma.....	72
Figura 22 - Sorriso que apresenta alteração de posicionamento do segmento anterior.....	73

<i>Figura 23</i> - Fotografias intraorais A) fotografia arcada superior; B) fotografia lateral direita; C) fotografia frente; D) fotografia lateral esquerda; E) fotografia arcada inferior .....	74
Figura 24 - Impressões em silicone .....	75
<i>Figura 25</i> - Enceramento modelo superior .....	75
<i>Figura 26</i> - Enceramento modelo superior .....	75
Figura 27 - Enceramento em oclusão .....	76
Figura 28 - Após enceramento Modelo de gesso superior .....	76
Figura 29- Após enceramento Modelo de gesso inferior .....	76
Figura 30 - Modelo de gesso em oclusão .....	77
Figura 31 - Chave em placa de silicone .....	77
Figura 32 - Sorriso da paciente em intercuspidação .....	78
Figura 33 - Papila interincisiva vista palatino .....	78
Figura 34 - Matriz silicone e desgastes estratégicos de esmalte .....	79
Figura 35 - Adaptação da matriz de acetato .....	79
Figura 36 - Após serem realizados os primeiros preparos, um dente de cada vez foi restaurado. Condicionamento com ácido fosfórico a 37%. .....	80
Figura 37 - Após condicionamento ácido observar a adaptação da matriz a nível cervical e interproximal, colocação de uma primeira camada de Flow.....	80
Figura 38 - Camada de compósito translucido .....	81
Figura 39- Aplicação de uma resina com características óticas mais translucidas da voco .....	81
Figura 40 - Repetição dos mesmos procedimentos para a restauração do incisivo central esquerdo e incisivos laterais .....	82
Figura 41 - Conclusão das restaurações dos caninos .....	82
Figura 42 - Polimento com discos <i>sof-flex</i> <sup>TM</sup> .....	83
Figura 43- Discos <i>sof-flex</i> <sup>TM</sup> .....	83
Figura 44 - Polimento final com pasta de polimento <i>Ivoclar vivadent</i> .....	84
Figura 45 - Pasta de polimento Ivoclar .....	84

Figura 46-Compositos Amaris® .....	85
Figura 47 -Restauração final vista vestibular .....	85
Figura 48 - Restauração final vista palatina .....	86
Figura 49 - vista lateral direita .....	86
Figura 50 - vista lateral esquerda .....	87
Figura 51 - Antes do tratamento .....	88
Figura 52 - Depois do tratamento .....	88
Figura 53 - Ortopantomografia final .....	89
Figura 54 - Periapicais finais .....	89



## Capítulo I – Introdução

## Introdução

## 1.1 Enquadramento do tema

Atualmente, a estética do sorriso é alvo de grande importância individual, social e profissional o que leva a uma maior procura de tratamentos dentários que restabeleçam este requisito.

Quando ausência dentária abrange de um a seis dentes denomina-se hipodontia, se abranger mais peças dentárias denomina-se hipodontia grave ou oligodontia e se a ausência dentária congénita abrange todos os dentes denomina-se anodontia. Os pacientes portadores de agenesias dentárias no sector anterior apresentam normalmente uma grande insatisfação com a estética do seu sorriso além dos problemas de mastigação, fonação e dicção que manifestam.

Existem várias opções de tratamento para pacientes com agenesia. A decisão quanto ao plano de tratamento é tomada por um especialista em conjunto com o paciente, pois é baseada não somente em que dentes estão a faltar mas também no comprimento do arco, posição dos incisivos e lábios, além do perfil estético <sup>1,2,3,4</sup>.

As alternativas de tratamento de uma forma geral são duas; ou o fecho de espaço ou a sua abertura, neste segundo caso o objectivo é a realização de uma reabilitação protética adequada. Em ambos os casos o compromisso é a manutenção e promoção da saúde oral, estética e função. Se o espaço já é adequado não há necessidade de proceder a alterações como por exemplo a movimentação ortodóntica <sup>5,6,7,8,9</sup>.

Para o sucesso do tratamento das agenesias dentárias geralmente a abordagem do Médico Dentista é planeada de uma forma multidisciplinar na qual áreas como a Cirurgia Oral, Periodontologia, Dentisteria Operatória, Ortodontia, Prostodontia e Implantologia se interligam e complementam.

Há casos em que os dentes decíduos permanecem na arcada dentária nos locais onde ocorreu a hipodontia, e quando não apresentam comprometimento radicular ou periodontal torna-se possível optar por um tratamento restaurador

estético direto para a reabilitação da forma, função e estética dentária ausentes. Os materiais de restauração estéticos atuais permitem uma boa solução requerendo no entanto condições de manipulação e de técnica operatória específicas para a otimização dos resultados.<sup>9,10</sup>

A principal finalidade desta monografia é comprovar, quer através de uma breve revisão bibliográfica, quer através da reabilitação de um caso clínico de oligodontia (na clínica Universitária da Universidade Católica Portuguesa Centro Regional das Beiras – Viseu) que o tratamento restaurador adesivo pela técnica direta da aplicação de resinas compostas estéticas se pode considerar uma abordagem válida, eficaz, rápida e económica para o complexo tratamento das agenesias dentárias.

## **1.2 Hipodontia**

A hipodontia é uma anomalia do desenvolvimento dentário que se caracteriza pela ausência do desenvolvimento de um ou mais dentes e apresenta uma prevalência de 5 a 10% da população. Afeta os dentes permanentes com maior frequência que os dentes decíduos e preferencialmente a raça caucasiana. Quando há ausência de seis dentes ou mais denomina-se oligodontia ou hipodontia grave e quando a ausência dentária é total é referida com anodontia. A etiologia desta condição não está totalmente esclarecida. Sabe-se que pode estar ligada a fatores ambientais, genéticos ou associada a síndromes como a Displasia Ectodérmica ou o síndrome de Rieger. Pode afetar tanto a dentição decídua como a permanente, e os estudos evidenciam que é a anomalia dentária mais prevalente na população em geral<sup>1</sup>.

Considerando os recentes achados o termo agenesia dentária é o mais adequado já que é o mais informativo e envolve todas as formas do defeito de desenvolvimento dentário<sup>2</sup>.

Segundo Krames a incidência da ausência de dentes na dentição decídua é menor, entre 0,4 a 0,8% nos Estados Unidos em relação à União Europeia<sup>10</sup>.

Com base em estudos genéticos e fatores de transcrição que estão envolvidos no desenvolvimento dos dentes, tem-se presumido que as diferentes formas fenotípicas da agenesia dentária já observadas clinicamente são causadas por mutações em genes diferentes, os quais desempenham diferentes funções na cascata de sinalização intracelular. Assim sendo, segundo a literatura científica, a lista dos genes envolvidos na Hipodontia em humanos inclui essencialmente, os genes que codificam o fator de crescimento-beta (TGF- $\beta$ ) e os fatores de transcrição (MSX1 e PAX9)<sup>11</sup>.

Os genes envolvidos na agenesia dentária são MSX1, um gene que codifica um membro da família homeobox denominado msh homeobox 1 que se encontram localizado no cromossoma 4p. O que ocorre é que a proteína codificada por este gene vai atuar como um repressor transcripcional durante a fase da embriogenese. Estes genes têm um papel importante no padrão de formação do membro e, as suas mutações têm sido geralmente, decorrentes de malformações como a fissura do lábio palatino<sup>12</sup>.

Segundo Arte et al<sup>14</sup>, a relação entre a agenesia de um único dente decíduo e a presença ou ausência do seu sucessor ainda apresenta poucos estudos de consistência. No entanto, segundo Matthews et al<sup>12</sup> é possível prever que a prevalência de agenesia em ambas as dentições é mais elevada nas mulheres do que nos homens, numa relação de 3:2.

As mutações do gene MSX1 levam a hipodontia ou oligodontia específicas. Neste caso, os segundos pré-molares e terceiros molares são os dentes, geralmente mais afetados, os primeiros pré-molares superiores e inferiores, bem como os incisivos laterais inferiores e superiores podem estar ausentes.

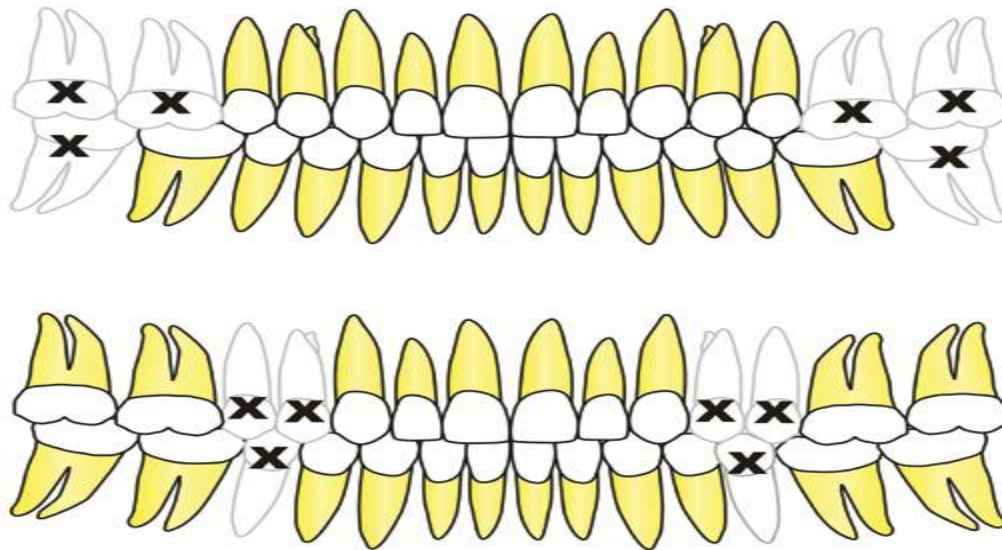
A observação e o exame clínico e radiográfico detalhado, aliados ao conhecimento, são as melhores armas com as quais o Médico-dentista pode contar. Nesta abordagem a prevenção torna-se uma condição essencial para o tratamento de más oclusões que podem ocorrer se não houver acompanhamento de todo o processo odontogénico. Para que isso ocorra, é necessário um diagnóstico baseado nos fatores determinantes da anomalia e dos sintomas, tendo em vista a completa adaptação do paciente às condições impostas pela natureza. Durstberger et al<sup>13</sup>. O diagnóstico precoce das

anomalias é importante na prevenção de distúrbios maxilomandibulares, uma vez que isso permite estabelecer uma conduta clínica e ortodôntica na época adequada. O método mais adequado de diagnóstico é por meio de exame radiográfico<sup>13</sup>

Alguns estudos experimentais têm indicado que o desenvolvimento da dentição está relacionada com o controle de alguns genes e distúrbios neste desenvolvimento, podendo ter como consequência algumas anomalias dentárias, incluindo a agenesia. A manifestação mais grave do problema é a oligodontia pelo seu impacto na estética, mastigação e formação. Muitos trabalhos científicos têm sido realizados com especial atenção na identificação de origens genéticas. Assim sendo, dois genes estão especificamente envolvidos com fenótipo, tanto ao nível da ausência unitária, quanto da oligodontia, como o PAX9 e MSX1. O gene PAX9 está presente no cromossoma 14 e pertence à família de genes de PAX, que inclui o grupo de fatores de transcrição que atuam no início do desenvolvimento do embrião. Este gene expressa-se no mesenquima derivado da crista neural dos arcos mandibular e maxilar, contribui para a formação do palato e dos dentes. Geralmente, as oligodontias decorrentes afetam os molares 1,3 em 80% dos casos (figura 1).

O gene MSX1 está localizado no cromossoma 4 e envolve inúmeras interações epitélio-mesenquimais durante a embriogênese. Este gene expressa-se no mesenquima do gérmen dentário em desenvolvimento, nomeadamente, durante os estágios iniciais da formação. É de alta importância durante o desenvolvimento dos dentes.

**Figura 1 - O padrão das ausências dentárias difere nos fenótipos das mutações dos dois genes. Os "X" indicam os dentes frequentemente ausentes no envolvimento dos genes PAX9 e MSX1**



### 1.2.1 Etiologia da Hipodontia

A etiologia da hipodontia é desconhecida, no entanto, uma tendência definida familiar tem sido reportada. Arte et al<sup>14</sup> sugere que a maioria dos casos de hipodontia tem um padrão de herança poligênica e que o risco de ter parentes com hipodontia dependerá de uma combinação de genética e de numerosos fatores ambientais, cada um com um pequeno efeito. A Hipodontia também pode ocorrer sem histórico hereditário. Uma associação entre a hipodontia e microdontia foram encontradas e afeta mais mulheres do que homens McKeown et al<sup>15</sup>. Por outro lado, a incidência de dentes supranumerários é maior no sexo masculino, com uma associação entre hiperdontia e macrodontia

As anomalias dentárias de número dos órgãos dentários podem causar alterações na vida do indivíduo, estas podem ocorrer associadas a síndromes seguindo padrões hereditários ou como uma entidade isolada e, nesses casos, seguem um padrão herdado ou aparecem sobre forma congênita. Uma condição congênita é; de acordo com Shafer et al<sup>16</sup>, aquela que esta presente

por ocasião do nascimento ou mesmo antes, porém, não é herdada-transmitida pelos cromossomas e genes<sup>16</sup>.

Tanto os fatores ambientais como os fatores genéticos podem vir a causar falhas no desenvolvimento dentário. Assim, a agenesia que decorre de fatores ambientais, apenas ocorre eventualmente, e tem como fatores associados, o trauma, uso de quimioterápicos e radioterapia.

A maioria dos casos de agenesia decorre de fatores genéticos envolvidos, e o modo de herança dos casos de agenesia não sindrômica é autossômica dominante com expressividade variável. Muitas teorias sobre a etiologia das agenesias têm sido sugeridas na literatura, especialmente antes dos intensos estudos genéticos do dia de hoje, e, obviamente, tanto fatores genéticos e ambientais podem contribuir.<sup>16</sup>

O síndrome de Witkop é uma displasia ectodérmica que se caracteriza pela presença agenesia dentária ou dentes conoides, bem como a alteração das unhas.

### **1.2.2 Classificação da hipodontia**

Hipodontia e oligodontia são classificados como isoladas ou não sindrômica ou associados a síndrômicas. A hipodontia é um termo é usado num sentido estrito, quando o número de dentes perdidos é um ou alguns. Oligodontia é definido como falta de um grande número de dentes. Anodontia é um caso extremo, o que denota a ausência completa de dentes. Não há uma definição clara na literatura sobre os limites dessas classes. Nos últimos anos no entanto, as seguintes definições foram utilizadas:

Hipodontia: faltam 1 a 6 dentes (excluindo os terceiros molares)  
Oligodontia: faltam mais de seis dentes (excluindo os terceiros molares)  
Incisivos e pré-molares são os dentes mais frequentemente ausentes Pirinen et al <sup>17</sup>.

Anodontia: ausência total de dentes. Falta congênita de todos os dentes sem anormalidades associadas é extremamente rara. Alguns relatos de casos de anodontia sugerem herança autossômica recessiva. Anodontia ocorre como um fenótipo extremo dental em síndromes displasia ectodérmica.<sup>17</sup>

### **1.2.2.1 Hipodontia não síndrômica**

Igualmente, a hipodontia pode ocorrer como condição que afeta apenas os dentes, e neste caso especialmente, é designada de hipodontia não síndrômica. No que se relaciona com a sua prevalência, estudos científicos revelam que a prevalência da hipodontia não síndrômica difere nos grupos étnicos, entre as dentições decíduas e permanente. Assim sendo, na dentição decídua a prevalência varia entre 0,5% e 2,4%, sendo os incisivos anteriores os mais afetados. Geralmente, a ausência congênita de um dente decíduo conduz a uma maior prevalência de agenesia do sucessor permanente.

No caso da dentição permanente, os estudos de meta-análise realizados por Matheus et al <sup>12</sup> verificaram uma prevalência de hipodontia, que variava entre 0,03% e 10,1%. excluindo os terceiros molares

### **1.2.2.2 Hipodontia sindrômica**

A hipodontia é observada como parte integrante de síndromas que afetam também outras estruturas como a pele e cabelos. As principais síndromes relacionadas são a síndrome de Down e a síndrome de Rieger<sup>18</sup>.

A origem da hipodontia pode estar ligada a fatores ambientais, genéticos<sup>18</sup> ou associada a síndromes como a Displasia Ectodérmica<sup>18</sup>, Síndrome de Rieger<sup>18</sup>, Síndrome de Kabuki e Síndrome de Fanconi<sup>18</sup>.

Nos relatos de hipodontia associada a síndromes e hipodontia grave, a sua expressividade pode ocasionar várias alterações físicas, como má oclusão, diminuição da capacidade mastigatória, distúrbios psicológicos e aparência facial protrusiva<sup>18</sup>.

Existe relação entre agenesias dentárias e algumas síndromes ou anomalias congênitas entre elas são:

1. Pacientes com síndrome de Down e Pacientes fissurados<sup>19</sup> Estudos realizados em crianças japonesas concluíram que 63% dos pacientes com este síndrome apresentavam oligodontia<sup>20</sup>
2. Displasia ectodérmica: incisivos centrais superiores, primeiros molares superiores e inferiores e caninos superiores são mais frequentemente os dentes conservados em pacientes com hipodontia.<sup>20</sup>

### **1.3 Tratamento da hipodontia**

O tratamento da hipodontia em Medicina Dentária geralmente envolve uma abordagem multidisciplinar dependendo do grau de severidade da condição individual.

Os pacientes com hipodontia normalmente apresentam a falta de peças dentárias o que se traduz por presença de diastemas, permanência de dentes

decíduos e associado também alterações na anatomia dentária dos dentes presentes.

O diagnóstico precoce potencializa o tratamento estético, funcional e a estabilidade dos resultados<sup>18</sup>

Para a correção de diastemas, podemos recorrer à coronoplastia, que exige do profissional o conhecimento de varias técnicas e recursos estéticos, além de aprimoramento na aplicação do material <sup>19</sup>. A técnica de uma forma geral consiste em recuperar a proporção áurea, adequada para cada dente, contribuindo para a simetria do segmento anterior<sup>20</sup>

Várias opções são indicadas para o tratamento de hipodontia, incluindo a manutenção de dentes decíduos ou redistribuição do espaço para o tratamento restaurador com recurso a pontes adesivas parciais, transplantes de dentes e implantes, no entanto, uma abordagem multidisciplinar é a melhor abordagem para o tratamento ideal da hipodontia. <sup>21</sup>

### **1.3.1 Implantes**

A ausência de um dente permanente sucessor pode complicar a manutenção de espaço na dentição mista. Nos casos onde há presença de alinhamento, o tratamento possível será a extração dos primeiros pré- molares e o fecho do espaço remanescente.

Os implantes osseointegrado têm proporcionado resultados animadores, especialmente em pacientes que tem ausência de dentes anteriores ou que têm hipodontia severa. <sup>21</sup>

### **1.3.2 Periodontologia**

A cirurgia gengival contextualiza-se como uma prática importante dos profissionais dentários tendo como objetivo o de implementar uma relação que seja compatível com posição da margem gengival e do lábio, e de proporcionar

uma harmonia estética entre a altura e a largura das coroas clínicas dos dentes anteriores.

E principalmente nos casos de hiperplasia gengival medicamentosa, periodontite ou gengivite crônica, erupção dentária alterada, coroas clínicas curtas, dentes com formas normais numa arcada com crescimento ósseo alterado, diastemas entre outras, que a periodontologia se contextualiza como os principais motivos de intervenção a este nível.

Assim sendo, o excesso gengival pode ser classificado segundo Suzuki<sup>22</sup> e Francischone<sup>23</sup>, em Junção mucogengival apical à crista óssea. A indicação cirúrgica baseia-se na classificação etiológica tipo I – Gengivoplastia e Tipo II - retalho mucoperiosteal com excisão da margem gengival.

#### **1.3.2.1 Terapia mucogengival**

A terapia mucogengival é utilizada para descrever o tratamento cirúrgico para a correção de defeitos na morfologia, posição e quantidade de tecido de sustentação que está subjacente aos dentes como o tecido gengival.

Foi Friedman<sup>24</sup> que introduziu o termo mais específico, a cirurgia mucogengival, e definiu-a como:

*“Os procedimentos cirúrgicos destinados a preservar o tecido gengival, e aumentar a profundidade do vestibular”*

Posteriormente, segundo a última versão do Glossário de Termos Periodontais<sup>25</sup>, cirurgia mucogengival define-se como, “um procedimento cirúrgico plástico destinado a corrigir defeitos de morfologia, posição e aumento de tecidos que circundam os dentes”

Miller<sup>26</sup> refere que a denominação de cirurgia plástica periodontal era o termo mais apropriado e adequado, pois a cirurgia mucogengival engloba igualmente, a correção da forma do rebordo e a estética dos tecidos mais suaves.

Assim sendo, segundo os *Procedimientos del Taller Mundial de Periodoncia*<sup>27</sup>, a cirurgia periodontal é definida como,

*“Os procedimentos cirúrgicos realizados para prevenir e corrigir defeitos anatómicos, evolutivos e patológicos dos tecidos adjacentes aos dentes”*

No sentido de definir os termos associados à terapia gengival, podemos referir que o Periodonto é o tecido de sustentação do dente, formado por gengiva, ligamento periodontal e osso. Os problemas gengivais, geralmente são causados pela presença de placa bacteriana e tártaro. Assim, quando o doente apresenta uma inflamação destes tecidos, estamos na presença de problemas periodontais que tendo em conta a sua gravidade pode ser uma gengivite ou periodontite.<sup>27</sup>

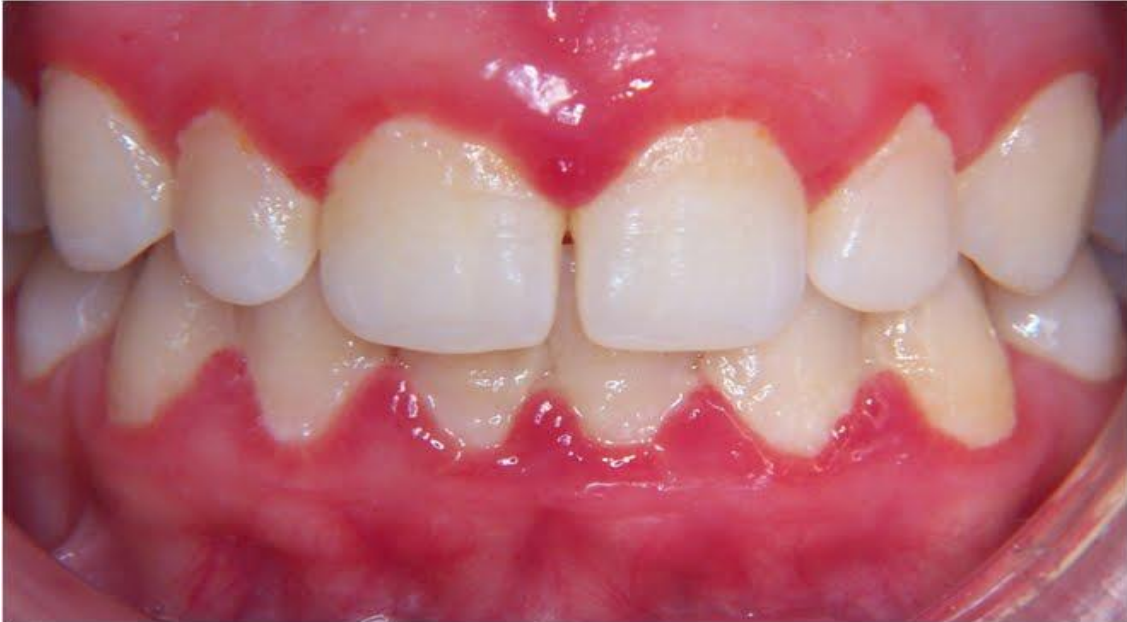Tendo em conta estes fatores, as técnicas de estética e cosmética da atualidade, associadas a uma elevada consciência sobre o estado de saúde e eficiência de mastigação, leva a que a preocupação dos pacientes esteja em estabelecer uma melhor oclusão e estética após a cura da doença periodontal<sup>28</sup>.

Inúmeras condutas clínicas que se associam à terapia mucogengival cirúrgica e não cirúrgica foram desenvolvidas no sentido de melhorar a estética nos tratamentos com implantes. As correções mucogengivais realizadas através da terapia mucogengival como meio de melhorar os níveis de inserção têm apresentado muito poucos estudos científicos. Assim sendo, a investigação que tem sido realizada como referência para a aplicação de alguns casos clínicos, permitiu uma melhor compreensão do papel que desempenham os tecidos moles na proteção periodontal.

### **1.3.2.2 Aumento Gengival**

O aumento gengival está relacionado com a dimensão da gengiva e saúde periodontal.

**Figura 2 – Aumento gengival**



Durante muitos anos foi considerado que a presença de uma zona adequada de tecidos moles era fundamental para a determinação e manutenção da saúde dos tecidos marginais e ao mesmo tempo, para a prevenção da perda de tecido conetivo <sup>29,30,31</sup>. Assim sendo, a saúde gengival pode ser mantida de forma independente da sua dimensão.

A perda de suporte ósseo pode causar a migração dentária, podendo envolver um ou mais dentes e a presença igualmente de diastemas, na região anterior que influência de forma marcante a estética do sorriso.

Dorfman realizou um estudo sobre a necessidade e eficácia do aumento gengival para a manutenção da inserção periodontal. Para tal selecionaram 92 pacientes com superfícies dentárias vestibulares bilaterais com um tecido queratinizado mínimo (- 2mm). De um lado colocaram um enxerto gengival livre noutro grupo, colocaram o grupo de controlo. Antes e depois da cirurgia, os pacientes foram sujeitos a técnicas de raspagem de tártaro e alisamento

radicular. Os resultados evidenciaram a existência de um incremento significativo (de 4 mm) na largura do tecido queratinizado nos tecidos que forma insertados<sup>32</sup>.

### 1.3.3 Prostodontia

Dependendo da severidade da hipodontia existem uma serie de opções de tratamentos incluindo implantes, pontes em resina ligadas, prótese fixa convencional e removível que podem ser considerados como tratamento definitivo em pacientes adultos. O uso de pontes em resina, tipo Maryland, requer alguns cuidados e só deve ser aconselhado a alguns pacientes.

A convencional prótese fixa é limitada para reabilitação de pequenas zonas edêntulas e como desvantagem requer 1mm a 2mm de redução dentária, em adultos jovens a camara pulpar é larga devido á formação de dentina secundária, resultando muitas vezes em grande risco de danificar a polpa dentária durante a preparação. A prótese removível é uma solução económica e uma alternativa para pacientes que não se pode dar outras opções de tratamento ou preferem evitar procedimentos cirúrgicos invasivos associados a enxertos ósseos e colocação de implantes<sup>33</sup>.

A prótese parcial fixa adesiva é das restaurações suportadas por dentes a mais conservativa, necessita apenas de adesivo para ser fixada deixando o dente adjacente praticamente integro. Porém, a semivida destas restaurações é muito discutível e diversificada consoante os estudos existentes. O descolamento é geralmente o motivo de insucesso. A longevidade deste tipo de restauração vai depender muito da posição, mobilidade, largura, translucidez do dente pilar bem como da oclusão do paciente<sup>34</sup>.

#### **1.3.4 Ortodontia**

A evolução da ortodontia através de pesquisas científicas e observações clínicas, possibilitou a compreensão da oclusão normal, e muitas vezes é necessária a remoção de dentes, geralmente os pré-molares para que depois intervenha a ortodontia.

O tratamento ortodôntico de pacientes com dentes congenitamente ausentes é um desafio para o planejamento e tratamento eficaz. As duas alternativas principais são o fecho dos diastemas ou abertura de espaço para a colocação de prótese ou implante, podem comprometer tanto a estética como a saúde periodontal <sup>34</sup>

Na avaliação psicológica do sorriso, a integração das ciências da saúde como a psicologia e a ortodontia é extremamente necessária, pois descrevem que o sorriso é a segunda característica facial mais importante avaliada, depois dos olhos, e podem influenciar significativamente os diversos aspectos da vida pessoal e social do paciente, portanto, na melhoria da sua qualidade de vida. Pois quando os pacientes adultos procuram o tratamento ortodôntico, desejam a melhora da aparência dos seus dentes, do aspecto psicológico e da elevação da autoestima. É difícil definir com precisão quais os elementos principais da integração da estética total, mas pode ser definido em conformidade com a personalidade do indivíduo. Assim sabendo quanto a estética facial pode afetar todos os aspectos de vida do paciente, desde a infância até a velhice, determinando um novo paradigma, colocando na hierarquia as necessidades de qualidade de vida, igualmente entre relações funcionais e estéticas. <sup>34</sup>

#### **1.3.5 Dentisteria operatória**

A ausência associada à permanência de dentes decíduos e conóides, acarreta diastemas dentários <sup>35</sup> – alterações comuns que também podem surgir de forma natural (erupção de dente com coroa menor que seu espaço na arcada e presença de freio labial) e iatrogénica (tratamento ortodôntico

resultando em espaços nos arcos dentários)<sup>31</sup>, gerando consequências morfo-funcionais ao paciente; por este motivo, a hipodontia traz consigo grandes desafios para o clínico, tanto no diagnóstico como no tratamento da condição<sup>36</sup>. O diagnóstico precoce potencializa o tratamento estético, funcional e a estabilidade dos resultados.

Para a correção dos diastemas, pode-se recorrer à “plástica dentária”, que exige do profissional o conhecimento de várias técnicas e recursos estéticos, além de um aprimoramento na aplicação do material<sup>37</sup>. A técnica consiste de uma forma geral em recuperar a proporção áurea, que representa a largura adequada para cada dente, contribuindo para a simetria do segmento anterior<sup>38</sup>.

No presente trabalho, é apresentado um caso clínico de diastemas, resultantes da hipodontia dentária, presença de dentes conoide e permanência de dentes decíduos. A correção desse diastema é realizada com a reanatomização dos dentes decíduos, conoides e contorno de dentes anteriores, utilizando-se a técnica direta com resina composta e sistema adesivo, sem preparo cavitário.

A variedade de problemas apresentados pelos pacientes com hipodontia é enorme, e cada caso deve ser planejado e abordado de uma forma multidisciplinar. As Preocupações do paciente, necessidades e comportamentos para vários tratamentos devem ser tidos em consideração quando se executa o plano de tratamento. Para o Médico Dentista generalista, as primeiras áreas de preocupação são o fornecimento interino de soluções protéticas que vão juntar a estética e as necessidades funcionais do paciente durante o crescimento funcional, seja vantajoso a determinação o mais cedo possível do tipo de terapia mais adequada.<sup>39</sup> Trabalhar em estreita colaboração com uma equipa empenhada, onde cada membro contribui com a sua experiência é a chave para alcançar um ideal para os pacientes com hipodontia.<sup>39</sup>

#### 1.4. Estética em Medicina Dentária

Segundo Valo; Peck e Arnett o efeito que a aparência dentofacial exerce a nível social em termos de julgamentos pessoais e sociais torna-se cada vez mais importante. A perceção negativa da sociedade atual perante as alterações dentofaciais trás consigo consequências profundas no aspeto psicossocial dos indivíduos<sup>404142</sup>.

Existem vários estudos que demonstram que indivíduos com aparência facial atrativa e normal, apresentam uma auto-estima positiva e são mais facilmente aceites a nível social. Outros fatores como as variações de tamanho dos dentes anteriores alinhamento dentário, são influenciadores de diferentes variações e perceção estética. É deste modo, que os autores referem que os resultados finais de qualquer tratamento não se estabelecem na satisfação dos seus valores estéticos pessoais mas sim na satisfação dos indivíduos<sup>43</sup>.

Os indivíduos apresentam uma desarmonia esquelética de forma significativa que altera o equilíbrio facial, o que como consequência compromete a harmonia da face. Assim sendo, o domínio dos princípios estéticos, gengivais e dentários são imprescindíveis na prática da Medicina Dentária atual. A vontade e o desejo de um elevado número de pessoas procurarem soluções para a obtenção de sorrisos com a aparência de forma natural tem sido igualmente, impulsionado pelos Média, associada à evolução das novas tecnologias e das técnicas operatórias.

Segundo Busato et al<sup>44</sup> e Medeiros<sup>45</sup> a Medicina Dentária vive atualmente a era da “promoção da saúde e da humanização”, na qual a estética participa ativamente nesta construção, associadas a uma maior preocupação das pessoas com a beleza facial e uma sociedade cada vez mais competitiva, onde a aparência ocupa um lugar crucial. Assim, é importante que o profissional desenvolva a capacidade de uma visão ampla, Macroestética, que engloba os fatores que se relacionam com a face e peridonto, e a visão dos dentes em grupo, uma visão que se foca mais nos dentes, Microestética, que analisa os detalhes que constituem a estética dos dentes<sup>46</sup>.

A nível de Macroestética o profissional tem que ter conhecimentos sobre as relações existentes entre face – gengiva – dente. Segundo Garner<sup>47</sup> na beleza facial existem vários fatores que devem ser levados em conta para que a beleza facial seja alcançada, como a saúde periodontal, simetria gengival, boa relação da Maxilofacial, e bom posicionamento e alinhamento dos dentes. Neste contexto, o Médico dentista não deve somente restaurar a forma e tamanho dos dentes mas também poder relaciona-los com as características faciais do paciente de modo a enquadrá-las da melhor forma. Assim, a análise Macroestética engloba a observação de fatores importantes como o formato do rosto, a cor da pele, tipo de sorriso, tipo de lábio, a papila dentária e os diferentes grupos de dentes já existentes<sup>48, 49</sup>.

Por outro lado, para que o Médico Dentista consiga alcançar os resultados estéticos esperados, são necessários igualmente os conhecimentos elementares de Microestética, que englobam a composição da aparência individual dos dentes<sup>50</sup>. Em complemento da forma, a textura e o contorno dos dentes, a cor desenvolve um papel importante na harmonia estética geral. A escolha da cor dos dentes torna-se um passo de grande poder decisivo e difícil já que se encontra dependente de fatores tanto objetivos como subjetivos. Segundo Nathason (2000)<sup>51</sup> a cor dos dentes naturais é influenciada por inúmeros fatores, dependendo da espessura, composição e estrutura dos tecidos que os formam. Neste caso, a dentina, a polpa e o esmalte apresentam propriedades óticas distintas.<sup>51</sup>

Para Graig & Powers<sup>52</sup> a cor de um objeto modifica-se e altera-se não só pela intensidade e tonalidade do pigmento mas também pela translucidez e opacidade do objeto. Neste contexto, a translucidez refere-se à qualidade de possibilitar a passagem da luz, a intensidade que esta penetra no dente, decorrente das variações de espessura do esmalte e da distância da dentina<sup>53,54</sup>.

A dentina é constituída de 70% de substâncias inorgânicas e 20% de matéria orgânica como o colagénio e 10% de água. As suas principais entidades são prolongamentos odontóblásticos, túbulos dentinários e espaço periodontológico.<sup>55</sup>

A dentina na sua constituição apresenta um aspeto tubular (figura) com os seus túbulos situados de forma perpendicular à superfície do plano oclusal. O seu diâmetro médio varia de acordo com a proximidade com o tecido pulpar. Desta forma apresenta 10 000 túbulos por mm<sup>2</sup> na porção média, 30 000 túbulos mm<sup>2</sup> na parte central e 50 000 túbulos próximos da polpa.<sup>56</sup>

A dentina representa um tecido mineralizado e é visto como uma extensão anatómica e fisiológica da polpa, apresentando alguns componentes estruturais básicos, os seus prolongamentos odontoblasticos, os túbulos dentinários a dentina peritubular e intertubular. Neste caso, o diâmetro e o volume do lúmen dos túbulos da dentina variam, tendo em conta a idade do dente e a sua localização,<sup>57</sup>.

A polpa dentária representa um tecido conjuntivo altamente especializado e vascularizado, é responsável pela vitalidade do dente. Ocupa a cavidade pulpar, que é formada pela câmara pulpar coronária e os canais radiculares. Os principais componentes do tecido pulpar são a dentina tubular, a pré-dentina, a camada odontoblástica, a zona acelular de Weil, e uma zona altamente rica em células,<sup>58</sup>. O reconhecimento destes elementos é fundamental no desenvolvimento e compreensão dos fenómenos biológicos que envolvem o tecido pulpar, perante algumas técnicas de reconstrução.

A evolução existente sobre os materiais restauradores, tem sido incansável na procura de uma resina que possa estabelecer a função do elemento dentário, que seja adequada à resistência, abrasão, biocompatibilidade e reprodução da cor natural dos dentes tendo sido iniciadas com as primeiras resinas auto-polimerizáveis em 1934 na Alemanha.<sup>59</sup>

Segundo Mondelli e Rufenacht<sup>60</sup> a análise estética do sorriso engloba alguns aspetos que vão desde os segmentos mais amplos como a composição a nível facial até aos mais específicos como a morfologia dentária.

### 1.4.1 Proporção dourada

A estética dentária, conforme foi abordado nos pontos anteriores, possui um elevado destaque na sociedade atual. Na procura do tratamento dentário é necessário o entendimento de alguns princípios estéticos como o posicionamento da linha do sorriso e da linha média, o contorno gengival, o triângulo papilar e a textura da superfície do dente. Assim, pelo fato da beleza ser subjetiva, o sujeito procura a partir de medidas comparativas que são encaradas como proporções, demonstrar a harmonia estética. Segundo Ching os gregos foram os primórdios na determinação do papel da proporção dourada, e no papel que esta tem no ser humano<sup>61</sup>.

O conceito de proporção dourada foi introduzido em Medicina Dentária em 1970 e que traduz o pressuposto de que tudo o que há na natureza está constituído com base numa relação de matemática na proporção de 1: 1,168. Clinicamente, a aplicação do conceito de proporção dourada na Medicina Dentária Estética é efetuada através da relação da largura virtual dos incisivos centrais com os outros dentes já existentes, em que cada dente deve apresentar 60% do dente antecessor (Johnston et al)<sup>62</sup>.

A implementação conjunta de conhecimentos das especialidades da Medicina Dentária é indispensável para o correto diagnóstico, planeamento e execução de tratamentos restauradores e reabilitadores. Assim sendo, a evolução dos equipamentos e materiais disponíveis, associados à melhoria das técnicas e procedimentos contribuirão para a obtenção de resultados expressivos na clínica de Medicina Dentária. Estes fatores constituem a base de uma visão e perceção na procura da harmonia do conjunto das restaurações estéticas.

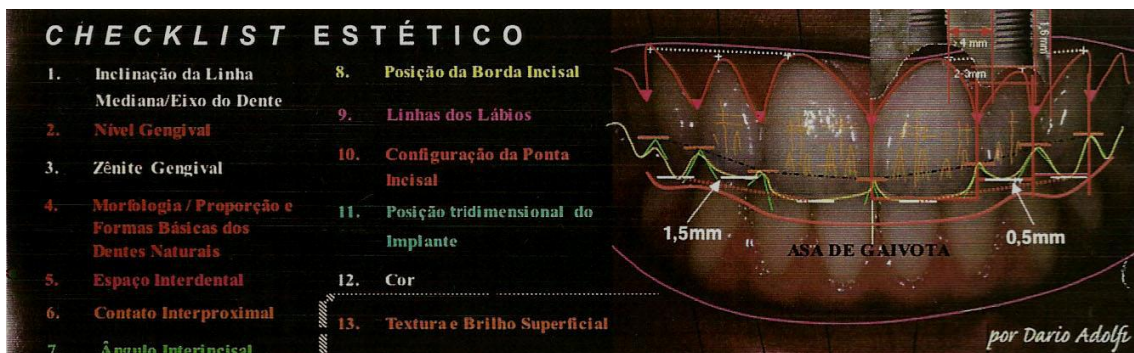
Farias et al<sup>63</sup> referem que o rosto apresenta muitos sentimentos e emoções do ser humano, sendo o sorriso o que contém mais informações. Segundo os autores existem três tipos de sorrisos, alto, médio e baixo.

Mondelli<sup>60</sup> e Romano<sup>61</sup> referem que no contexto da Medicina Dentária, a estética deve igualmente, seguir parâmetros matemáticos e geométricos que

ao serem aplicados pelo técnico de laboratório de prótese dentária, podem proporcionar restaurações de aparência agradável.

Adolf e Andrade<sup>64</sup> referem que o “*Checklist*” estético representa uma ferramenta imprescindível com a finalidade de guiar o clínico para efetuar um desenvolvimento de estética como uma reabilitação. Assim sendo, a restauração estética depende da integração da morfologia e do arranjo dos dentes anteriores importantes para o sucesso estético.

Figura 3 - “Checklist Estético”



Fonte: Adolf e Andrade (2008)

O sucesso do tratamento estético depende da integração da morfologia e da cor no sentido de obter um ótimo resultado. Neste sentido, a morfologia e o arranjo dos dentes é importante. Os itens que constituem um Checklist estético do sorriso são:

- √ Inclinação da linha mediana e eixo dos dentes
- √ Nível gengival
- √ Zênite gengival
- √ Morfologia, proporção e formas básicas dos dentes anteriores
- √ Espaço interdental contato inter proximal; ângulos interincisais

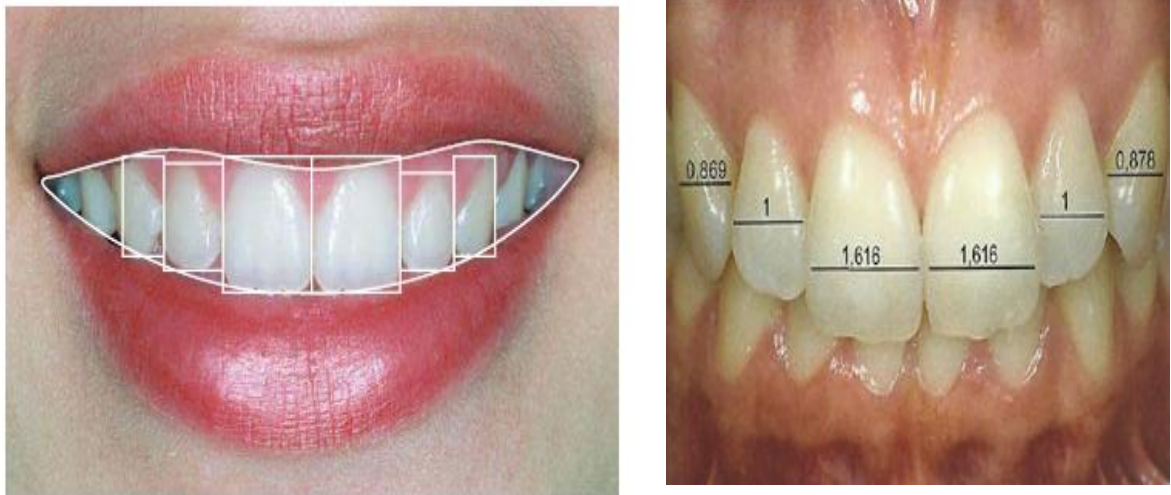
- √ Posição do bordo incisal; configuração do ponto incisal
- √ Configuração do ponto incisal; linha dos lábios
- √ Cor; textura e brilho superficial

Para Fradeani<sup>65</sup> o profissional deve ter o Checklist estético como principal auxiliar num tratamento. Deve igualmente, elaborar o plano de tratamento tendo em conta cada caso, e, manter a interação entre a avaliação estética e os parâmetros funcionais e biológicos. Estes fatores irão permitir ao profissional assimilar, planear e aplicar clinicamente, os conceitos estéticos onde a habilidade artística é o valor extremo.

Para Burghuer<sup>66</sup> Pupin<sup>67</sup> Câmara<sup>68</sup> existem critérios importantes sobre os dentes anteriores que constituem os primeiros a serem analisados, a nível da gengiva e morfologia. Estes parâmetros relacionam a largura do sorriso à largura real e aparente dos dentes. Iremos pois apresentar alguns dos principais parâmetros.

Proporção Áurea, neste contexto, Mondell e Franscishone<sup>69</sup> referem que a existência de diferenças entre as coroas dentárias entre as pessoas de várias raças, simetria, tamanho de arcada superior e posição da papila gengival. A simetria ótima ocorre quando se encontra uma correspondência de forma, cor, textura e posicionamento dos elementos dentários superiores.

**Figura 4 - Proporção Áurea Dentária**



**Fonte: Fradeani (2006)**

Para Goldstein<sup>70</sup> as partes organizadas na proporção áurea mostram a função de beleza máxima e eficácia e o incisivo central superior tem uma proporção perfeita de 1,618 em relação ao incisivo inferior e a largura total de ambos os incisivos inferiores em perfeita relação com a dos incisivos superiores.

#### **1.4.2 Restaurações Estéticas**

A evolução dos sistemas adesivos e das resinas compostas fotopolimerizáveis têm proporcionado a evolução e desenvolvimento de várias técnicas restauradoras adesivas estéticas menos invasivas, com a finalidade de reparar alterações que possam de alguma forma prejudicar o equilíbrio estético e funcional. Assim sendo, a alternativa mais provável é a confecção da faceta direta de resina composta que consiste na aplicação e escultura de uma ou mais camadas deste material sobre a superfície do dente, no sentido de favorecer o melhor resultado estético.

Como em qualquer técnica restauradora estética adesiva, a obtenção do sucesso funcional e estético depende principalmente, do dentista, que deve entender os princípios básicos dos sistemas adesivos e das resinas compostas, observando os fundamentos da estética dental para tentar reproduzi-la<sup>70</sup>

Para a seleção da técnica e material a utilizar, o profissional deve estar atento à condição do dente a ser restaurado e aos dentes vizinhos.

A seleção da técnica de preparo condiciona a técnica restauradora utilizada existindo a classificação quanto à extensão de envolvimento da face vestibular e profundidade de preparo coronário. Assim sendo, o dentista deve optar por realizar um preparo parcial quando houver um defeito localizado, envolvendo parte da face vestibular. Desta forma, permite que o profissional possa preservar a estrutura dental hígida<sup>68</sup>

A escolha da técnica restauradora é relacionada com a integridade da face vestibular, o posicionamento do dente no arco e a forma dentária. Neste caso, sempre que houver apenas a alteração da cor, pode-se optar pela técnica restauradora direta com o uso da matriz, o que facilita a reprodução da forma e das características morfológicas superficiais, de modo significativo, originalmente encontradas no dente a ser restaurado.<sup>68</sup>

#### **1.4.3 Seleção de técnicas e materiais restauradores**

A definição de critérios de seleção de restaurações de dentes é importante, pois permite ao clínico identificar os dentes que podem ser restaurados com elevado nível de sucesso<sup>71</sup>.

A evolução de materiais restauradores e dos sistemas de adesão disponíveis atualmente no mercado, oferece maior durabilidade e previsibilidade de resultados<sup>72</sup>.

Um dos principais objetivos da Medicina Dentária é proporcionar beleza ao sorriso. Com o passar dos anos, as técnicas têm vindo a ser aperfeiçoadas devido ao advento de novos materiais e técnicas restauradoras, entre elas a técnica restauradora com resinas compostas<sup>73</sup>. A utilização e seleção dos materiais é um dos fatores a ser considerado, embora o sucesso da técnica utilizada também se torne imprescindível. Neste contexto, as técnicas restauradoras podem ser classificadas em:

1. Direta: em que a restauração é efetuada diretamente no dente preparado com um sistema adesivo Apresenta um custo menor
2. Direta – indireta: a restauração é efetuada com o auxílio de um molde sobre o dente;
3. Indireta: após a preparação do dente, este é moldado e a restauração é confeccionada sobre um molde de gesso com polimerização adicional.

O estudo com resinas compostas para a realização de restaurações dos dentes anteriores constitui o método mais rápido e económico para a resolução de determinados tipos de problemas que estão relacionados com a forma, cor, posição e estrutura do dente<sup>74</sup>. A seleção de uma resina composta deve obedecer a alguns critérios fundamentais para a qualidade e prognóstico do tratamento para se atinjam níveis elevados de sucesso. Deste modo, propriedades como a resistência à fratura, capacidade de polimento, fácil manipulação e a existência de um conjunto de cores e opacos de forma aceitável são condições indispensáveis na procura da excelência do tratamento<sup>74</sup>

Atualmente existem resinas compostas que apresentam uma elevada união ao esmalte e à dentina, através dos sistemas adesivos. Neste contexto, as resinas compostas possuem quatro importantes componentes: matriz resinosa, iniciadores de polimerização, fase dispersa de cargas inorgânicas e corantes, e agente de coberturas de partículas de carga. As micro-partículas de carga são constituídas de sílica coloidal, e podem ser incorporadas na matriz resinosa de duas formas: direta através de compósitos homogêneos e indireta: através de compósitos heterogêneos. <sup>74</sup>

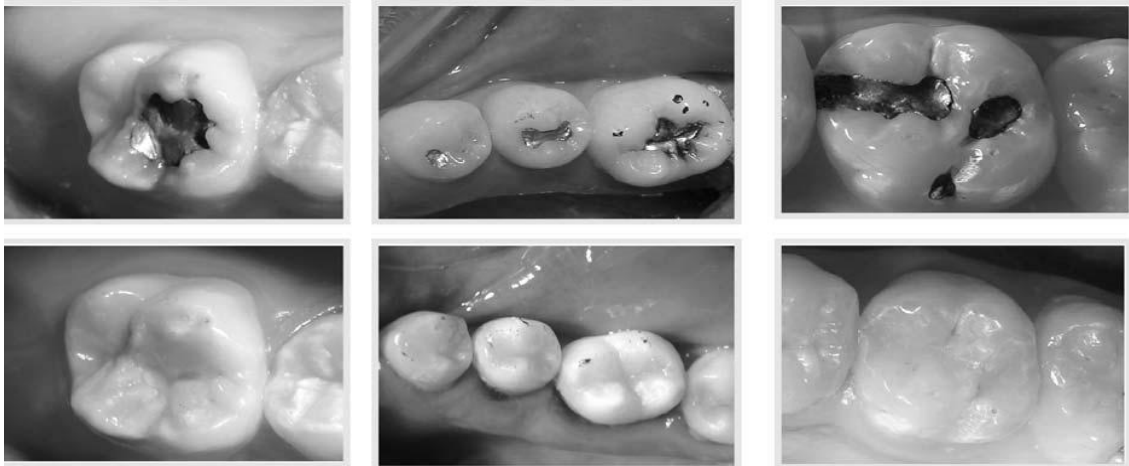
A maior parte dos procedimentos restauradores tornou-se mais conservador, desde o surgimento de técnicas adesivas. Na antiguidade, os procedimentos dentários, para tratamento do escurecimento dos dentes eram a aplicação de técnicas protésicas distintas.<sup>73</sup>

O escurecimento dentário ocorre devido à instalação de pigmentos na estrutura dentária por variadas razões: hemorragias, traumatismos ou medicação. Quando esses pigmentos formam uma molécula que é capaz de refletir a luz em comprimento de onde visível pelo olho humano, e quando a intensidade da luz é superior à refletida pela estrutura dentária, predomina então a cor do pigmento, dando origem a manchas e o dente fica escurecido,<sup>75</sup>. O dente, na sua estrutura morfológica, é um elemento policromático e a sua cor é estabelecida pela dentina, resultando em cores que podem ir desde o amarelo ao cinzento. Com o passar dos anos, os dentes, nomeadamente o esmalte passa por desgastes próprios da vida humana, tendo como principal resultado, o espessamento da dentina, tornando os dentes mais escuros. A este processo dá-se o nome de *escurecimento fisiológico*,<sup>76</sup>. O processo dentário de branqueamento dos dentes, envolve a oxidação, onde os materiais são amplamente convertidos em dióxido de carbono e água. Os pigmentos compostos por moléculas de carbono, são partidos e convertidos em compostos de menor tamanho, que são mais claros. O ponto de saturação representa o momento em que ocorre o máximo branqueamento do dente. A partir deste momento, os pigmentos deixam de ser branqueados e o agente responsável pelo branqueamento, atua noutros compostos da cadeia do carbono, como as proteínas da matriz do esmalte. É nesta altura que ocorre a perda da estrutura dentária.<sup>76</sup>

Atualmente, existem técnicas que simplificam o processo de restauração de dentes, com menos efeitos secundário para a estrutura dentária.<sup>77</sup>

## 2. Resinas compostas

Figura 5 – Resinas Compostas



Como o nome indica, as resinas compostas apresentam uma estrutura formada por vários componentes: Matriz orgânica, carga inorgânica, agente de união e sistema acelerador

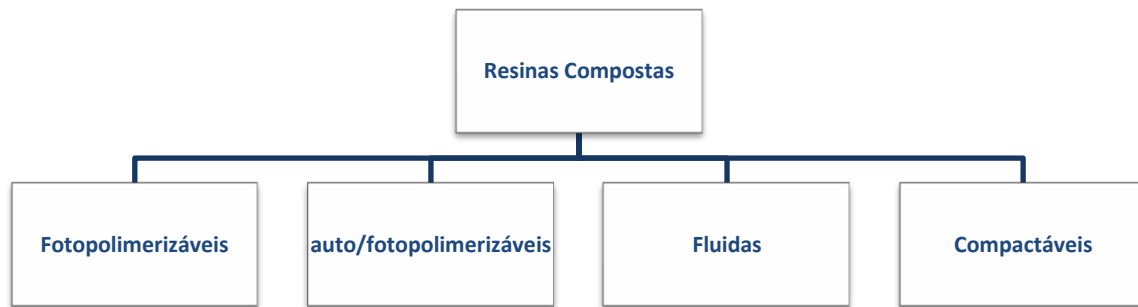
Nas últimas décadas a Medicina Dentária sofreu mudanças nos seus conceitos, a estética e a procura de tratamentos mais conservadores constituem atualmente como parte integrante da rotina dos consultórios e clínicas odontológicas. Decorrente destes aspetos a resina composta constitui-se como o material mais pesquisado no sentido de melhorar algumas das suas propriedades negativas.

A evolução dos compósitos resinosos teve um destaque notório na década de 50 com Buonocore<sup>78</sup> que evidenciou a técnica de condicionamento ácido do esmalte, no sentido de melhorar a adesão à estrutura dentária. Posteriormente, no ano de 1956 Bowen introduz o Bis-GMA que veio melhorar as propriedades das resinas compostas, aplicando a sua indicação.

Nakabayashi et al <sup>78</sup> propôs o condicionamento ácido total através do qual a adesão dos compósitos resinosos à estrutura dentária aumentou. Esta evolução produziu alterações promovidas na composição, nomeadamente, em relação ao tamanho e distribuição das partículas de carga.

Atualmente, existem no mercado alguns tipos de resinas que se diferenciam pela sua composição, e surgiram durante o processo evolutivo, cada uma com as suas limitações. Geralmente, as resinas das micropartículas apresentam um bom polimento e são indicadas para a aplicação de uma camada superficial nas restaurações estéticas dos dentes anteriores.

As resinas compostas apresentam algumas propriedades mecânicas, sendo a característica mais marcante a respeito ao tamanho das partículas de carga. Assim, no que se relaciona com o grau de viscosidade pode-se referir que os compósitos apresentam diversas consistências tendo em conta a sua finalidade. A maior parte dos materiais é utilizado, tendo em conta uma consistência regular ou convencional padrão para a execução das técnicas restauradoras. Em algumas situações, os profissionais preferem utilizar compósitos de baixa viscosidade, conhecidos como flow devido à sua maior fluidez. Estes materiais são utilizados, geralmente, em locais de pouco ou difícil acesso



As resinas compostas fotopolimerizáveis são os materiais mais procurados atualmente, tendendo a substituir a amálgama de prata. Nas suas características incluem-se boas propriedades mecânicas, fácil manipulação e controlo durante a sua utilização. As resinas compostas auto e fotopolimerizáveis são utilizadas somente na Medicina Dentária reconstitutiva. São semelhantes às resinas compostas fotopolimerizáveis no que se relaciona com as suas características mecânicas e de composição. A única diferença é que as auto-fotopolimerizáveis são ativadas através de um catalisador químico<sup>79</sup>.

Um estudo efetuado com Ferrari<sup>75</sup> evidenciou que em caso de cimentação de coroas de cerâmica tanto os compósitos auto como os fotopolimerizáveis utilizados na reconstrução do núcleo, (quando existe a condição de escassez na quantidade de tecido remanescente), comportam-se de modo semelhante ao esmalte e à dentina,<sup>75</sup>

As resinas compostas fluidas surgiram em 1996 no mercado, com o intuito de compensar uma exigência clínica, a viscosidade, que não foi satisfeita tendo em conta as características das resinas compostas auto e fotopolimerizáveis. A sua percentagem de peso é 20 a 25% inferior em relação às resinas híbridas. As suas propriedades mecânicas como a resistência à compressão, resistência à tração, à flexão e tenacidade são bastante inferiores, devendo ser utilizadas com o maior precaução<sup>80</sup>.

As resinas compostas compactáveis, surgiram por uma exigência de mercado, com a possibilidade de poder condensar o material em cavidades à semelhança da amálgama. Este grupo de materiais apresenta uma carga compreendida entre 48 a 67% em volume, embora as dimensões das suas partículas são variáveis. No que se relaciona com as propriedades mecânicas, as resinas compostas compactáveis apresentam valores que oscilam entre as resinas compostas com micropartículas e as resinas compostas híbridas,<sup>81</sup>

O estudo com resinas compostas para a realização de restaurações dos dentes anteriores constituiu-se o método mais rápido e económico para a resolução de determinados tipos de problemas que estão relacionados com a forma, cor, posição e estrutura do dente<sup>82</sup>. A seleção de uma resina composta deve obedecer a alguns critérios fundamentais para a qualidade e prognóstico do tratamento e para que se atinjam níveis elevados de sucesso. Deste modo, propriedades como a resistência à fratura, capacidade de polimento, fácil manipulação e a existência de um conjunto de cores e opacos de forma aceitável são condições indispensáveis na procura da excelência do tratamento, (Becciani, 2002). A figura seguinte evidencia os componentes das resinas compostas e a sua classificação.

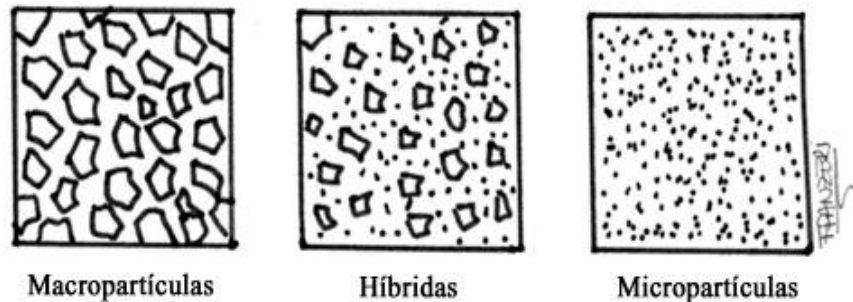
**Figura 6 - componentes das resinas compostas**

Fonte: (Becciani, 2002).

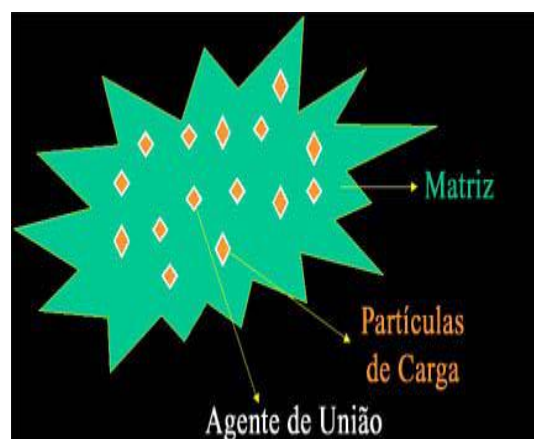

Figura 7 - Classificação das Resinas compostas

Fonte: (Becciani, 2002).



Em termos de tamanho das partículas, a quantidade de carga de uma resina composta representa o principal fator determinante das suas propriedades físico-mecânicas, isto porque quanto maior for o percentual de carga inorgânica, maior a resistência, maior será o módulo de elasticidade e menor a contração de polimerização. As primeiras resinas compostas que surgiram no mercado apresentavam partículas de grande dimensão (com 40  $\mu\text{m}$ ).<sup>83</sup>

Assim sendo, estes materiais que eram designados de compostos de macropartículas, têm como desvantagem principal, a dificuldade de obtenção de um bom polimento e igualmente, na dificuldade de manutenção da lisura superficial. Foi então necessário criar resinas com partículas menores, que fossem capazes de disponibilizar um bom polimento e uma melhoria na manutenção da lisura superficial<sup>84</sup>

No final da década de 70 surgiram então, as resinas de micropartículas, que contêm partículas de pequenas dimensões (0,04  $\mu\text{m}$ ), o que como consequência, proporciona superfícies mais fáceis de polir, mantêm o brilho e lisuras superficiais por mais tempo. No entanto, a principal desvantagem deste tipo de resinas dá-se pelo facto de o seu processo de fabricação não permitir uma incorporação direta de um volume elevado de carga de material. Para

ultrapassar este fator problemático, os fabricantes adicionam elevadas quantidades de aglomerados compostos por elevada densidade de micropartículas, permitindo, deste modo, a fabricação de compósitos com alta capacidade de polimento e ótimas características de manipulação <sup>84</sup>

Outro tipo de resinas compostas é designado de resinas híbridas, que apresentam partículas de muito pequena dimensão, (0,2 a 6 µm), associadas a partículas de pequena dimensão. Este tipo de resinas pode ser subdividido tendo em conta o tamanho médio das suas partículas. Atualmente, foi implementado no mercado os compósitos de Nano partículas que contêm partículas de carga inorgânica com tamanho entre 20 e 75 nanómetros. A sua principal vantagem é especialmente na comparação às resinas de micropartículas que permite agregar um maior volume de carga à matriz, e que ao mesmo tempo, facilita a combinação das boas propriedades físico-mecânicas <sup>85</sup>

Segundo o quadro seguinte podemos evidenciar as diferenças entre o tamanho das partículas dos diferentes compósitos e as suas propriedades.

**Quadro 1 – Quadro resumo dos diferentes tipos de compósitos (quanto ao tamanho das suas partículas) e suas características**

	<b>Tamanho das partículas</b>	<b>Quantidade de carga (%de vol)</b>	<b>Propriedades físico-mecânicas</b>	<b>Polimento e lisura superficial</b>	<b>Indicação</b>
Micro-híbridas	0.04 - 1 µm	57 – 72	Boas	Bom	Universal
Micropartículas	0.04 µm	32 – 50	Regulares	Muito bom	Dentes anteriores e restaurações classe IV
Nanopartículas	0.02 – 0.07 µm	58 – 60	Boas	Muito bom	Universal

Fonte: Medicina dentaria Restauradora, Fundamentos e Técnicas, p.117

Outra das principais características das resinas compostas diz respeito às Propriedades Óticas. Este fator relaciona-se com os requisitos que são necessários para a confecção de restaurações impercetíveis e são disponibilizadas em várias tonalidades.<sup>85</sup>

No sentido de contar com um conjunto de variedade de cores é importante para o profissional possa reproduzir as características cromáticas dos dentes naturais, tendo em conta as propriedades óticas distintas. Geralmente, as resinas compostas utilizadas para a reprodução da dentina são mais saturadas que as resinas utilizadas para a resolução do esmalte. Assim sendo, para preparar a diferenças de translucidez que existe entre o esmalte e a dentina nos dentes naturais, a maior parte dos fabricantes disponibiliza compósitos com cores específicas para a dentina e para o esmalte<sup>86</sup>.

De uma forma geral, os compósitos para dentina apresentam uma baixa translucidez, elevada saturação, enquanto os compósitos para esmalte são caracterizados por permitirem a passagem da luz, decorrente da sua translucidez.<sup>86</sup>

Assim sendo, a escolha de um sistema restaurador adequado nas várias situações clínicas depende essencialmente, das características físico-mecânicas e de polimento do material restaurador. Além disso, a procura de restaurações altamente estéticas levou os fabricantes a desenvolver materiais que possam oferecer uma elevada gama de cores e com diferentes graus de translucidez. O facto de existir um conjunto de sistemas de compósitos que satisfazem estes requisitos representa um passo importante para as restaurações anteriores altamente estéticas. Isto teve como necessidade conhecer de forma profunda a dinâmica de interação dos compósitos com a luz, tendo em consideração as características morfológicas e cromáticas que são produzidas com as resinas<sup>85</sup>.

Considerando os novos materiais restauradores estéticos adesivos, a Medicina Dentaria Restauradora tem sido bastante abordada nas últimas décadas, nomeadamente no que se refere à realização de procedimentos

restauradores estéticos, permitindo igualmente a realização de atos e procedimentos mais conservadores, económicos e com menor tempo clínico. Por exemplo encontra-se na literatura o caso de um jovem com falta de um incisivo central superior direito ao qual foi efetuado um transplante do primeiro pré-molar inferior esquerdo e reanatomização estética desta peça dentária no incisivo central superior em falta. O procedimento restaurador foi efetuado pela utilização da técnica de condicionamento ácido do esmalte, aplicação do sistema adesivo e aplicação de resina composta estética<sup>86</sup>

Geralmente, a ausência congénita dos dentes na arcada dentária é designada de Anodontia Parcial ou Agenesia Dentária. Através da anamnese o mesmo paciente revelava ainda ausência dos incisivos laterais e permanência dos caninos de leite. Pela radiografia panorâmica constatou-se a ausência dos incisivos laterais permanentes e na radiografia peri-apical dos caninos decíduos a raiz estava intacta. Tendo em conta o seu problema estético foi optado pela preservação do dente decíduo, através do uso de técnicas e materiais estéticos atuais<sup>86</sup>.

Os incisivos laterais superiores são os dentes que mais frequentemente estão ausentes, o que torna o sorriso menos estético, embora, com a utilização dos implantes ósseo-integrados se tenha tornado possível a reabilitação de anodontias parciais dos dentes permanentes de forma estética<sup>87</sup>.

Tanto para o profissional que executa a técnica como para o paciente, que se submete ao tratamento restaurador, os tratamentos que não forneçam longevidade clínica, podem levar como consequência a uma insatisfação e maiores custos no retratamento. Assim, é de fundamental importância a elaboração de um plano de tratamento que procure esclarecer de forma objetiva os fatores e mecanismos responsáveis pela degradação do tratamento. Para isso tem interesse analisar todas as informações existentes a nível de literatura científica, propondo medidas para a implementação de restaurações que sejam mais duradouras<sup>88</sup>.

A restauração com resinas compostas exige a atenção de inúmeros detalhes técnicos e mesmo artísticos. Um artigo publicado por “*Esthet Restor*

*Dent*” (2004) designado por “*Estratégias para o Sucesso em clínicas Próximo-incisal Restaurações de resina composta. Parte I: Compreensão Cor e Seleção Compósito*”, teve como objetivo principal apresentar as estratégias de sucesso com a utilização de resinas compostas para a restauração de grandes defeitos dos incisivos.

A restauração direta com resina composta representa um desafio diário para todos os clínicos, isto porque estas restaurações exigem profundos conhecimentos das estruturas envolvidas, materiais restauradores, habilidade artística, e atenção aos detalhes.<sup>88</sup>

## 2.1 Facetas diretas com compósitos

As facetas são utilizadas com a finalidade de alterar a cor ou a forma dos dentes. A nível clínico a principal indicação do tratamento restaurador por facetas diretas é o escurecimento dentário.

Um aspeto importante neste tipo de restauração, é definir a quantidade de desgaste que é necessária para mascarar a superfície escurecida do dente<sup>89</sup>.

No sentido de reproduzir a camada de esmalte é utilizada a matriz acrílica confeccionada previamente. Devido à sua transparência, a matriz permite a passagem de luz e como consequência, a foto polimerização do compósito. Um dos principais avanços para Medicina dentária foi a introdução de resinas compostas fotopolimerizáveis como material restaurador estético para dentes anteriores e posteriores, decorrente das suas propriedades físicas e químicas no controlo do tempo de trabalho.

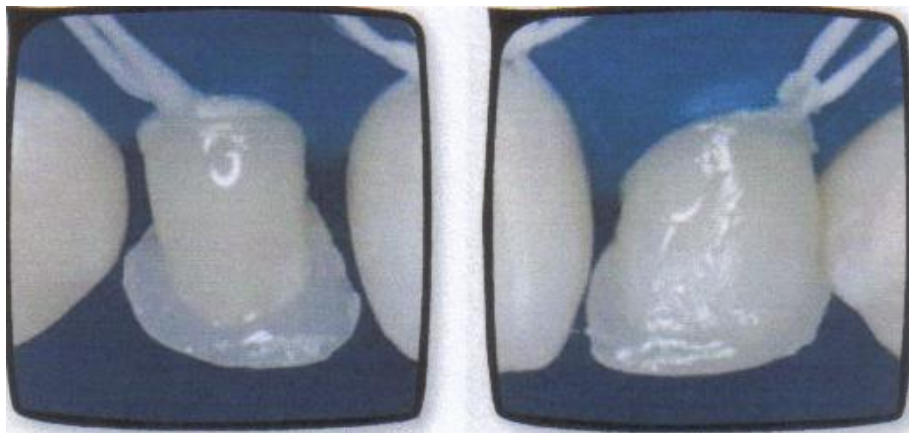
Uma polimerização eficiente é importante para a obtenção de uma adequada restauração, fazendo que se contextualize uma longevidade clínica, isto porque a profundidade da polimerização afeta as propriedades mecânicas, a biocompatibilidade e a dureza artificial do compósito. Assim sendo, o grau de polimerização destes materiais é influenciado pela intensidade da luz que é

emitida na superfície, pelo tempo de exposição e pelo comprimento de onda da luz de fotopolimerização<sup>90</sup>.

No tratamento restaurador, após o preenchimento a matriz é levada em posição adequada e pressionada até que se tenha a certeza do seu completo selamento. Os excessos de resina composta extravasam e são removidos com o auxílio de uma sonda exploradora. A fotoativação, por sua vez, é realizada através da matriz de acrílico em apenas 5 segundos no sentido em que não ocorra a união entre a resina composta e a resina acrílica da matriz.<sup>90</sup>

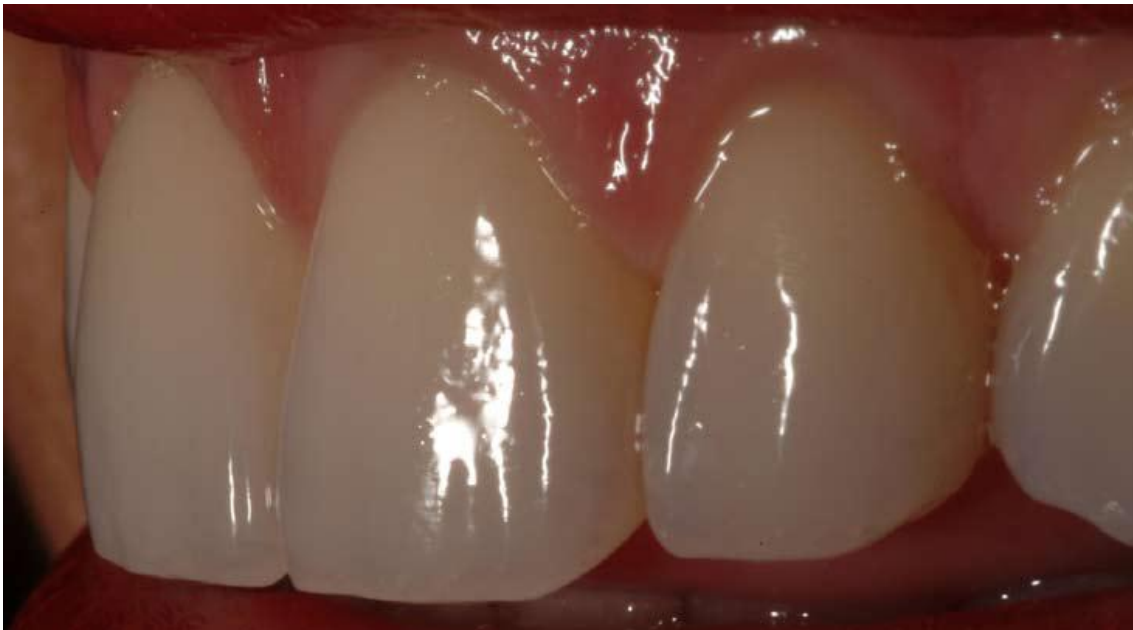Wei & Tang realizaram um estudo sobre a restauração conservadora: a estética dos dentes anteriores desagradáveis foi revolucionada através de facetas laminadas. Embora tenham sido utilizadas facetas diretas de compósito e facetas de acrílico pré-fabricadas, os resultados clínicos a longo prazo deste tipo de facetas não se mostraram tão satisfatórios quanto os obtidos com facetas em compósito completamente fabricadas em laboratório<sup>91</sup>.

**Figura 8 - Tratamento com resina composta**



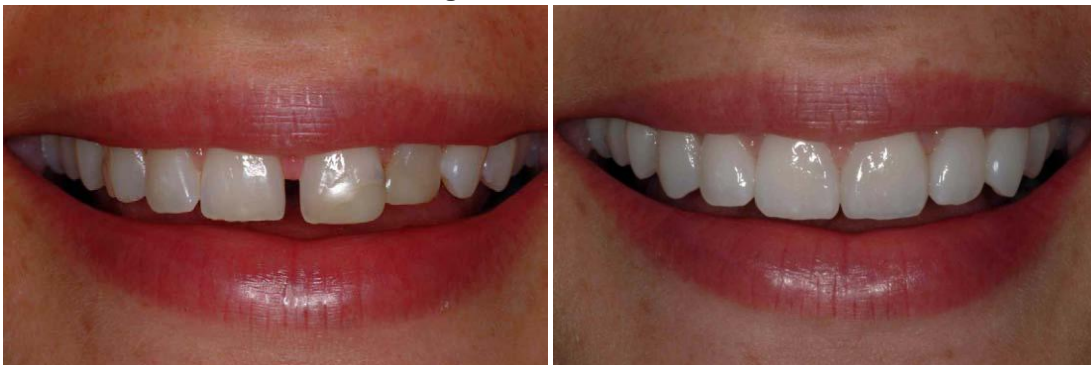Graças à aplicação sequencial de materiais com diferentes graus de translucidez e opacidade, é possível obter um resultado muito natural nas restaurações estéticas com resinas compostas. Visto que a matriz de acrílico tem a capacidade de produzir a forma e a textura originais da superfície dos dentes, os vários procedimentos de acabamento e polimento finais consistem essencialmente, na eliminação dos excessos marginais e no estabelecimento de brilho compatível com todos os dentes adjacentes (Figura 9).

**Figura 9 - estabelecimento de brilho compatível com todos os dentes adjacentes**



Neste sentido, a remoção de excessos de compósito, é efetuada utilizando um bisturi com muito cuidado para que não ocorra a formação de degraus marginais. Na região da margem gengival, a simples remoção do fio retrator é suficiente para eliminar alguns excessos de adesivo e compósito que estejam ainda presentes.

**Figura 10 - fecho de diastemas**



Os diastemas podem ser de origem congénita ou adquirida, e a sua etiologia compreende alguns fatores como o crescimento e o desenvolvimento anormais, com a alteração na fusão da sutura intermaxilar, dentes ausentes, hábitos prejudiciais ou condições patológicas <sup>92</sup>

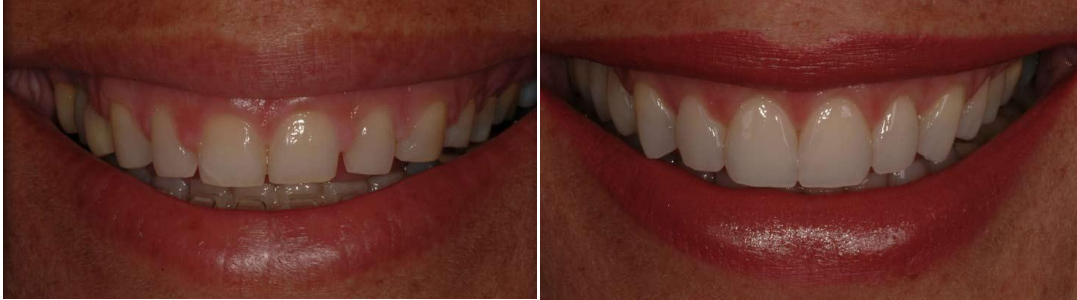O encerramento de diastemas com resina composta é um procedimento de forma simples, onde o resultado pode ser observado numa única sessão. Para uma grande quantidade de pessoas a presença de diastemas representa um fator que influencia e afeta a estética de forma negativa. Os tratamentos podem não conseguir promover o encerramento total dos diastemas, decorrente da discrepância que existe entre a largura dos dentes anteriores e inferiores <sup>93</sup>

O encerramento de diastemas com resinas compostas, aplicadas de forma direta é uma técnica altamente conservadora, porque não é necessário qualquer desgaste tecidual antes da aplicação do compósito. Assim sendo, o sucesso deste tratamento restaurador depende de um planeamento adequado, no sentido de poder assegurar que os dentes restaurados possam apresentar uma forma adequada. A nível estético o ponto ideal é que a largura não exceda os 75 a 80% da altura da coroa <sup>93</sup>

No caso de um incisivo lateral conoide, este quebra a harmonia estética do segmento anterior. Neste caso, a restauração direta com resinas compostas é uma solução bastante enriquecedora. O plano de tratamento restaurador é iniciado com a realização de um encerramento diagnóstico, que pode possibilitar a confeção de uma guia de silicone. De seguida, a guia é utilizada na confeção de um ensaio restaurador, que é executado de forma direta sobre o dente, no sentido de permitir que as massas de compósito sejam testadas e confirmadas. Após a escolha do compósito para a reprodução do esmalte este é inserido na guia de silicone e conduzido ao contacto entre o compósito e a superfície palatina fotopolimerizando na posição desejada. Após a remoção da guia, o contorno da restauração está definido de forma perfeita, decorrente da criação do preparo palatal <sup>93</sup>.

Deste modo, o objetivo principal de uma restauração estética é que esta seja impercebível e que o material restaurador seja capaz de reproduzir a estrutura dentária perdida. Assim sendo, tendo em conta este objetivo a primeira e tarefa principal é reconhecer as características dos dentes naturais e coloca-los de forma semelhante <sup>94</sup>

**Figura 11- Restauração Estética – antes e depois**



No entanto existem parâmetros com a textura superficial dos dentes que interagem com a luz, tendo como consequência a existência de maiores áreas de reflexão e zonas que sejam menos brilhantes, decorrentes das sombras.

A anatomia da face do dente geralmente, mostra-se irregular de forma suave, com uma alternância sutil de cristas e sulcos, projeções e depressões. Deste modo, os dentes naturais apresentam graus distintos de caracterização morfológica que varia de acordo com a idade, hábitos de paciente para paciente. Assim sendo, o mais fundamental é reconhecer as características morfológicas existentes e adaptar estes conhecimentos a cada caso de forma individual <sup>95</sup>.

O acabamento inicia-se pela remoção de excessos proximais de algum tipo de injúria gengival, e para isso são utilizados equipamentos como as lâminas de bisturi e tiras de lixa abrasiva. Estas lixas são introduzidas na região neutra no sentido de evitar que se remova material em excesso, o que poderia como consequência conduzir ao rompimento do contato proximal <sup>96</sup>

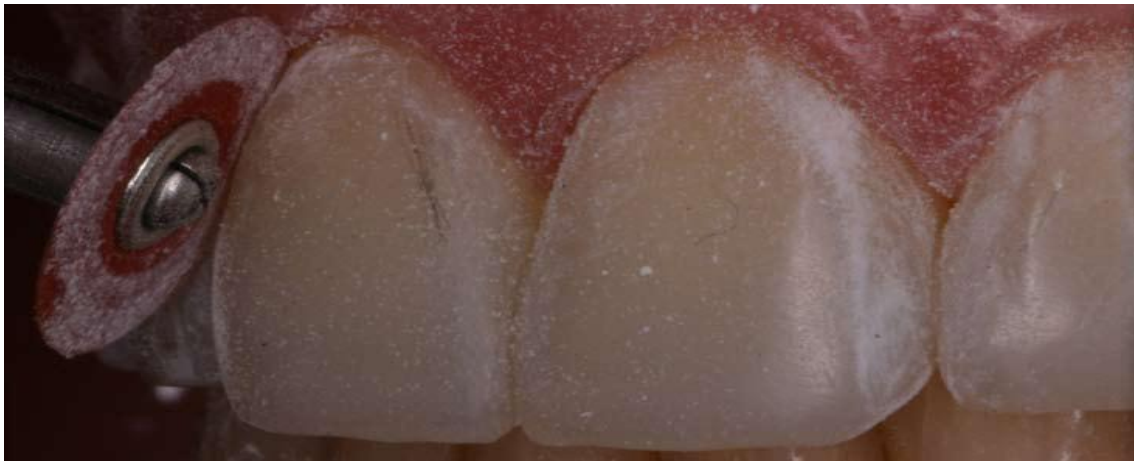Posteriormente, num prazo de 48 horas da sessão restauradora, o paciente regressa ao consultório para iniciar o acabamento intermediário e polimento final. Nesta altura, os dentes estão rehidratados e permitem que seja confirmada se a cor dos compósitos utilizados foi a ideal <sup>94</sup>.

Concluídas as etapas de acabamento com os discos abrasivos, o dente já apresenta uma forma próxima do ideal. Este fator ocorre devido à diferença na área plana que representa a área da superfície que reflete a luz que incide

de forma frontal e direta<sup>97</sup>. Assim sendo, as etapas finais são a suavização da textura e o polimento da restauração. Para realizar a suavização podem ser utilizadas discos abrasivos com baixa abrasividade.

As restaurações diretas anteriores, a acabamento e polimento são tão importantes para o resultado final quanto a aplicação de compósitos.

**Figura 12 - acabamento e polimento**



### **3. Fatores que influenciam a harmonia dentária.**

Tendo em conta as restaurações e técnicas efetuadas para um resultado estético de excelência podemos ter em conta alguns fatores que o influenciam e que criam uma desarmonia estética entre a forma dos dentes e a forma do rosto ou dos dentes homólogos / antagonistas:

#### **1. A Forma dos dentes**

Existem três tipos de dentes naturais, quadrada, triangular e oval, que apresentam semelhança e compatibilidade com a forma facial. Nos dentes com forma quadrada as cristas verticais desenvolvem-se e distribuem-se na superfície vestibular uniformemente, as cristas marginais e a crista central dividem a superfície vestibular em terços. Nos dentes de forma triangular, as

cristas marginais a crista central não é saliente e as cristas marginais estão bem evidentes. Nos dentes com forma oval, as cristas marginais quase não estão presentes e a crista central é espessa.

Outro dos fatores que pode influenciar a modificação na estética do dente é a área plana, que delinea as cristas verticais na superfície vestibular dos dentes ântero-superiores, característica altamente importante para a reflexão da luz. Neste sentido, ao se alterar as dimensões e a localização da área plana pode causar alteração pronunciada no comprimento e largura dos dentes. Esta alteração na forma dos dentes produz uma aparência distinta.<sup>98</sup>

A própria escolha da forma dos dentes a nível estético, é efetuada de forma a ter em conta duas situações: i) substituir um ou mais dentes, mantendo a estética do doente, através da manutenção da forma do dente, usando como referência dentes homólogos e fotografias do doente; ii) substituir vários dentes e alterar a estética do doente, alterando a forma dos dentes, tendo em consideração o formato da face, o sexo, idade do doente, no sentido de escolher uma nova forma para os dentes.

## 2. Altura

O tamanho dos dentes é pois um dos fatores mais importantes para a obtenção de um resultado estético de excelência, pois estes devem ter um tamanho que seja compatível com todos os outros dentes e com a face do doente.

Assim sendo, no caso da resolução de um problema estético existente nos dentes anteriores que se encontram ausentes por uma alguma razão, o tamanho dos dentes é extremamente importante. Isto porque não se pode ter em consideração modelos homólogos. Neste contexto, o profissional apenas pode ter em atenção que a altura dos dentes pode influenciar a sua largura. Isto existe no caso específico de problemas de resolução estética por diastemas. Outro fator relaciona-se com a relação entre o lábio superior em repouso e a porção exposta dos dentes anteriores, na situação em que a boca

se encontra ligeiramente aberta. Esta porção de dente exposta tem uma média de 1.91 mm para o sexo masculino e 3.4 mm para o sexo feminino, nos dentes superiores. Enquanto nos dentes inferiores, o sexo masculino apresenta uma visão de 1.23 mm maior e as mulheres de 0.49 mm <sup>69</sup>

### 3. Textura de superfície

No que se relaciona com a textura da superfície podemos referir que quando esta é alterada, a reflexão da luz que incide no dente muda igualmente, e altera por isso as impressões do tamanho e da cor dos dentes, fator importante num tratamento estético.

Assim sendo, as superfícies lisas e planas podem ser contextualizadas como mais largas e amplas, isto porque refletem maior quantidade de luz diretamente a quem observa. As superfícies que são mais irregulares e arredondadas podem parecer mais distantes, estreitas e menores, isto porque refletem a luz para os lados e desta forma, menos diretamente ao observador.

Um dos fatores a salientar é o facto da textura superficial dos dentes ser alterada com a ocorrência da idade, decorrente do desgaste do esmalte, pelo que nos idosos a superfície do dente é mais plana e nos jovens é mais irregular.

Pode-se usar discos flexíveis de óxido de alumínio (Sof-flex™, 3M Company), com granulações distintas, para acabamento, polimento das restaurações. Depois de se obter uma superfície mais lisa e brilhante com os discos, usa-se uma broca diamantada de grão fino no sentido de criar uma textura desejável.

### 4. Proporção

No que se relaciona com a proporcionalidade dos dentes, pode-se referir que esta, está dependente da relação comprimento / largura dos dentes, disposição no arco, forma do arco, e configuração do sorriso. A nível científico, a proporcionalidade relativa dos dentes que são visíveis no sorriso obedece à regra da “*proporção dourada*”, ou seja, um sorriso é agradável esteticamente

se cada dente apresentar aproximadamente 60% do tamanho do dente que se encontra imediatamente anterior a ele. Geralmente, alguns dentes apresentam sorrisos agradáveis esteticamente apesar de serem desproporcionados.

#### 5. Eixo

Os eixos dos dentes são direcionados para vestibular, e os incisivos para distal, e os caninos para medial. Ao nível da mandíbula, os dentes anteriores apresentam-se de forma reta, enquanto os outros estão inclinados para medial, e por aumentam a inclinação.

#### 6. Posição e alinhamento

O alinhamento e posição dos dentes da arcada, influência de forma marcante a aparência e harmonia do sorriso, a existência de dentes que estejam mal posicionados alteram o tamanho aparente dos dentes. Neste contexto, o profissional, pode recorrer a tratamentos ortodônticos ou a restaurações adesivas e cerâmicas, dependendo do defeito existente. As pequenas rotações podem ser modificadas somente pelo desgaste do esmalte na zona mais evidente e com a adição de resina composta na zona em falta.

#### 7. Cor dos dentes

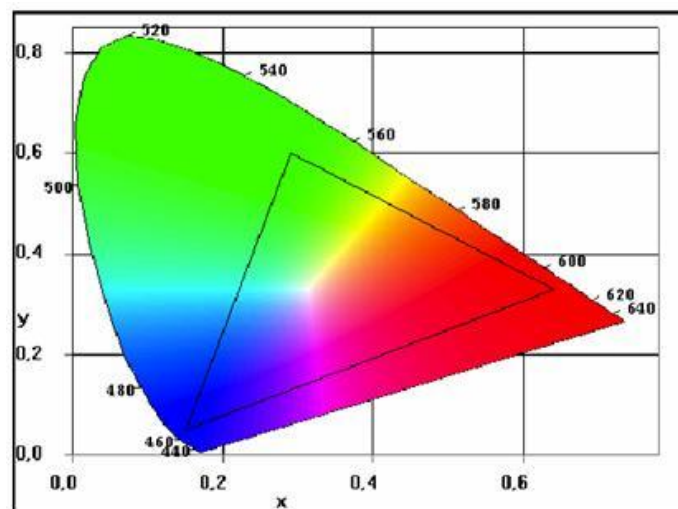
A cor dos dentes representa um dos fatores mais importantes na estética do sorriso, isto porque quando existe uma alteração da cor de um dente, há um comprometimento geral do sorriso. Assim sendo, a forma e a textura dos dentes representam os pré-requisitos cruciais no sentido de conseguir uma prótese de aparência mais natural possível. A textura, a forma e a cor representam a tríade da estética.

As diferentes proporções dos materiais que constituem o esmalte, a dentina, a polpa, e os tecidos circundantes determinam a cor dos dentes. A cor dos dentes ocorre geralmente de cervical para incisal. As suas diferentes aparências relacionam-se com a idade, isto porque as crianças apresentam uma grande espessura do esmalte, ampla câmara pulpar e pouca dentina secundária. Existe igualmente, um contraste da cor dos dentes em pessoas de

pele escura pois a pele escura aumenta o contraste entre as estruturas circundantes e os dentes ficam mais claros.

O esquema de Munsell representa as cores existentes, as escalas que são utilizadas para a seleção da cor são consideradas uma secção do esquema de cor de Munsell. <sup>99</sup>

**Figura 13 – Esquema de Munsell**



Assim sendo, segundo Munsell a cor apresenta três atributos que facilitam a sua descrição com a maior precisão:

√ Tom ou Matiz, que representa a cor propriamente dita, amarelo, azul e vermelho, na escala de Munsell existem cerca de 100 tons, nas escalas Vita existem 4 tons: A, B, C, D.

√ Saturação ou Cromo, que representa a quantidade de pigmentos que cada tom apresenta, está localizada na dentina, através da qual depende da largura desta e é influenciada pela translucidez e grossura do esmalte. <sup>99</sup>

√ Brilho, valor ou luminosidade, que representa a quantidade cor cinza de um tom, e representa igualmente, uma propriedade acromática e a mais difícil de ser determinada e identificada. É a quantidade de claridade ou

## Introdução

escuridão de uma cor ou brilho de um objeto e a quantidade de energia luminosa que esse objeto reflete.

√ Transparência, segundo Sekine a transparência pode ser classificada em três categorias de dentes, tendo em consideração a distribuição da translucidez:

Tipo A – translucidez distribuída por toda a superfície do dente, sem padrão de distribuição claro;

Tipo B – Zona translúcida só no bordo incisal;

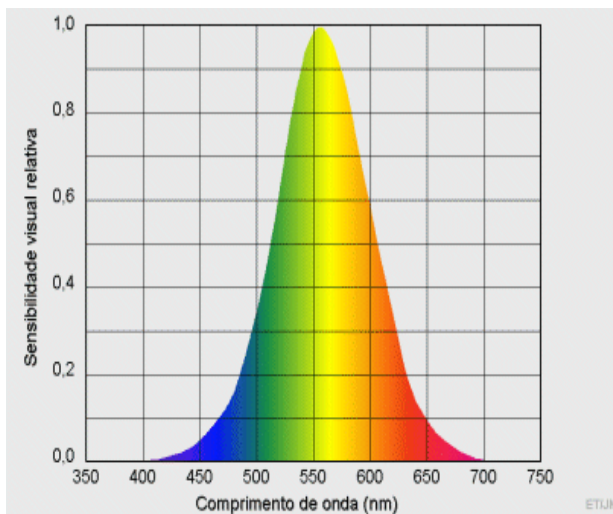
Tipo C – Zona translúcida no bordo incisal e zonas inter-proximais.

Uma cor é apenas um conjunto de radiações compreendidas num determinado intervalo de comprimentos de onda, e, por isso, cada uma ocupa uma determinada zona do espectro visível, mas há diferentes fontes de luz, cada qual com um conjunto de radiações diferenciado. A distribuição espectral é a medida de quantidade de luz em cada comprimento de onda mostrada numa curva de radiação espectral e combina a temperatura de cor (medida em Kelvins – K) e o índice de reprodução de cores. Aliado ao conceito de iluminante – a fonte de emissão da luz classificada de acordo com o seu espectro de emissão –, permite, através do índice de reprodução de cor – a escala de aproximação de uma fonte de luz em relação à luz natural (do dia) – determinar as mesmas. Consistem numa escala de 0 a 100, onde cada iluminante possui um índice associado, que pode ser mais próximo (100) ou mais afastado (0) do iluminante D50 – uma fonte de luz com temperatura de cor de 5000K e distribuição semelhante à luz do dia.

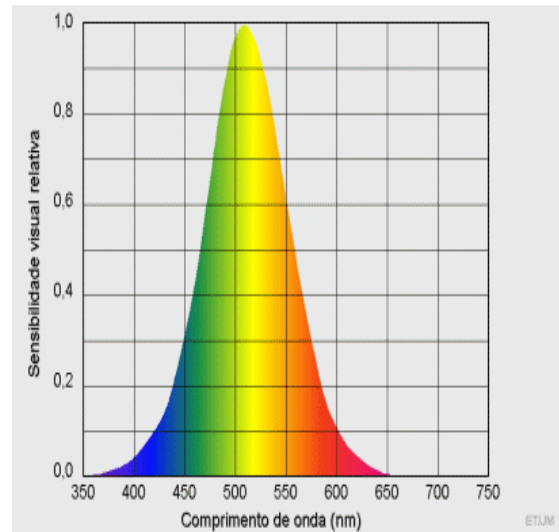
A radiação eletromagnética emitida ou refletida por qualquer corpo, cujos comprimentos de onda estão compreendidos entre 380 nm e 780 nm, é susceptível de ser percebida como luz, sempre que a sua intensidade seja superior aos limiares absolutos de percepção visual. Estes limiares mínimos de percepção do olho humano variam para cada comprimento de onda e em função destas, dá-se como correlação fisiológica a percepção das distintas cores no tipo de visão correspondente (Chipman). É devido à existência das radiações

correspondentes a todas as cores na luz solar que podemos ver as cores dos objetos à luz do dia. Ou seja, vemos a cor de determinado objeto à luz do dia porque esse objeto absorve toda a radiação correspondente às outras cores, mas se estivesse iluminado por uma lâmpada – um iluminante – com um tipo de comprimento de onda característico de outra coloração, não o veríamos com a sua cor ‘natural’. Para o olho humano, a máxima percepção de luz dá-se no espectro amarelo/verde.

**Figura 14 - Olho adaptado ao claro**



**Figura 15 - Olho adaptado ao escuro**



Nestes quadros, relaciona-se a sensibilidade do olho e o espectro da luz visível. Nos extremos do espectro - as cores violetas e vermelho – a sensibilidade diminui até que a radiação deixa de impressionar os olhos. Se uma fonte luminosa emitir apenas luz amarela/verde criará uma impressão de grande claridade e deixaremos de reconhecer as cores.

Assim, o tratamento cromático dos ambientes passa por conhecer as relações entre cada cor, por exemplo, as cores claras dá maior amplitude a uma divisão, e os detalhes com cores mais intensas destacam-se e parecem maiores. As cores podem ser classificadas como quentes, frias ou neutras. As quentes, como o vermelho, laranja e amarelo, têm um efeito psicológico estimulante. As cores frias (o azul, verde e violeta) tendem a provocar uma sensação relaxante. Cores como o branco ou o cinzento são as neutras e não despertam um efeito significativo. Por isso, aconselha-se a utilizar o iluminante

com temperatura de cor 5000K (ou D50) no ambiente de trabalho, e a tornar predominantes os tons neutros.

#### 8. Fluorescência

A fluorescência representa uma das características importantes na medida em que uma determinada substância ao ser iluminada pela luz ultravioleta, tem como consequência a absorção de energia e emite ao mesmo tempo, um feixe luminoso. Ao nível dos dentes naturais, as substâncias que são responsáveis pela fluorescência são os componentes minerais da hidroxiapatite e a matriz orgânica.

Esta característica tem a particularidade de diminuir com a idade e a sua distribuição no interior do dente é diferente, os bordos incisais e as superfícies oclusais têm menos fluorescência, apresenta uma coloração branca – azulado.

#### 9. Metamerismo

A capacidade de refração, reflexão, absorção e transmissão da luz própria das estruturas dentárias tem como consequência, uma alteração da cor conforme os diferentes tipos de iluminação, processo que se designa de Metamerismo.

Neste sentido, se as coroas apresentam uma camada grossa de cerâmica e esmalte, a translucidez é maior e o metamerismo menor. As cerâmicas translúcidas são menos metaméricas que os opacos, e a única forma que não existe influência sobre a cor do dente consiste em realizar algumas preparações profundas no sentido de permitir trabalhar com espessuras suficientes de cerâmica dentina que podem tapar o opaco.<sup>99</sup>

#### 10. Transparência e Translucidez

Estas características existem nos objetos que são atravessados pela luz e permitem que seja vista de forma clara, tudo o que está por trás, sem reflexão de luz. O termo translucidez aplica-se a objetos que deixam passar a luz através deles, onde a luz refletida é mínima, por sua vez o que está por trás

do objeto não se vê de forma clara. Representa no entanto, a característica mais importante, que está relacionada com a cor dos dentes, isto porque determina o aspeto natural do dente em cerâmica.

Assim sendo, podemos referir que o esmalte é translúcido, varia conforme a idade do paciente e o grupo de dentes a que pertence. À medida que se vai aproximando do bordo do dente, a translucidez aumenta, e adquire um aspeto vítrio, azul – acinzentado, por sua vez, no terço médio a quantidade de dentina é muito elevada e como consequência, o esmalte apresenta uma cor amarelada e laranja.

### 11. Ambiente

O ambiente do consultório representa igualmente, uma das mais importantes características para a seleção da cor, e deve-se essencialmente, ter em atenção alguns fatores como a existência de luz natural, as paredes, o teto, e os móveis devem ser de cores claras, bem como as batas dos profissionais devem ser de cores neutras.

### 12. Observador

A luz solar ou artificial é alterada pelos dentes e é interpretada pelo olho humano, na retina, através de dois tipos de recetores, os cones e os bastonetes. No caso de escolha da cor dos dentes, quando se observa fixamente e durante algum período de tempo, a capacidade de perceber o tom, vai diminuindo. Assim sendo, quando o profissional escolhe a cor não deve olhar mais do que 5 segundos. O paciente deve igualmente, estar ao mesmo nível dos olhos do observador para que a luz possa incidir de forma semelhante no dente da escala e no objeto, tendo como base uma distância de 60 cm.

### 13. Escalas de cores

As escalas de cores são importantes para a escolha da cor dos dentes, embora apresentem algumas limitações, isto porque tendo em conta o número reduzido de matizes, quando são comparadas com as variações dos dentes

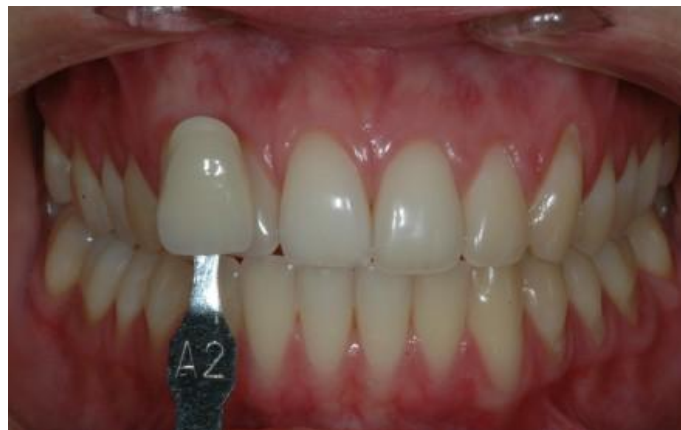## Introdução

naturais. As escalas de cor não substituem a função do protésico, no sentido em que as outras características como o Metamerismo, a reflexão da luz, e todas as são fatores fundamentais para a seleção da cor dos dentes.

Assim sendo, as escalas de cor são organizadas pelo tom (A; B; C; D) ou pelo brilho, que pode ir do mais claro ao mais escuro. Sendo que o grupo A é encontrado em maior percentagem nos jovens, B é amarelo e grupo C é cinzento, encontrado em sujeitos de meia-idade.

A escala Vita representa uma das escalas mais aceites a nível universal, embora apresente algumas limitações, esta escala é organizada em vários tons através das letras A, B, C, D e saturação.

**Figura 16 - escala Vita**



A escala Vitapan 3D – Master é a escala mais completa pois apresenta o tom, saturação e brilho.

Toda a informação que o Médico dentista transmite ao laboratório inclui os detalhes mais importantes no que se refere à cor, através de um trabalho difícil e complexo, já que a determinação das cores é importante e meticulosa.

**Figura 17 - escala Vitapan 3D – Master**

Assim sendo, a reprodução do dente anterior, tem que ser necessariamente igual aos dentes vizinhos. As guias de cor para cerâmica representam uma forma simples de comunicar ao laboratório as cores das porções diferentes dos dentes, transmitidas para um desenho em que se divide o dente em 9 partes e assinala-se em cada uma destas partes as variações de tom, saturação e valor, e igualmente, as irregularidades de forma e textura existentes. O mais difícil e mais complexo, é descrever a forma como se misturam as cores.

O sorriso é esteticamente agradável igualmente quando os dentes estão posicionados de forma simétrica, embora existam alguns doentes que apesar de terem os dentes, nomeadamente, os dentes anteriores desalinhados apresentem também um sorriso agradável. Assim, é de maior importância o equilíbrio da arcada, ou seja, o equilíbrio de todos os componentes da estética, como o tamanho do dente, forma, cor, alinhamento entre outros, estejam implementados de forma harmoniosa.<sup>100</sup>



## **Capitulo II – Objetivos**

## Objetivos

## 1. Objetivos

### 1.1 Objetivo geral

Proposta de atuação a seguir na abordagem de um caso clínico de hipodontia grave através do tratamento restaurador direto com a utilização de resinas compostas estéticas realizado na clínica da Universidade Católica Viseu

### 1.2 Objetivos específicos

Identificar e compreender os diversos conceitos e teorias que envolvem a agenesia dentária

Apresentação de um plano de tratamento adequado no âmbito da Dentisteria Operatória.

Descrição e ilustração da técnica utilizada na reabilitação oral do caso, demonstrando a potencialidade dos compósitos.

## Objetivos

## **Capitulo III – Material e Métodos**



## 1. Material e métodos

A metodologia proposta inclui:

1. Uma revisão bibliográfica sobre a hipodontia e a sua abordagem em Medicina Dentária
2. A apresentação de um caso clínico de hipodontia grave em que se procedeu a uma abordagem de tratamento restaurador direto atual com a aplicação de resinas compostas estéticas e em que a sua concretização é descrita cuidadosamente e documentada com ilustrações fotográficas.

### **Descrição detalhada**

O plano de trabalhos proposto baseia-se na seguinte metodologia:

1. *Revisão bibliográfica;*
2. Revisão não sistema feita a partir de uma pesquisa da pubmed entre janeiro de 2000 e julho de 2012.

Através da revisão bibliográfica pretende-se ter um conhecimento mais aprofundado sobre qual o melhor tratamento no caso de agenesia de laterias. Relativamente ao fechamento de espaço, quais as características fundamentais a ter em conta na transformação dos caninos a incisivos laterais, como por exemplo cor, tamanho, forma, zénite gengival correto, torque, guias caninas e lateralidades e quais os métodos/técnicas multidisciplinares a efetuar, que passem fundamentalmente pela Dentisteria Operatória, para alcançar o resultado estético pretendido.

*Definição da metodologia clínica integrada dos pacientes;*

Fazer uma recolha de dados radiográficos, fotografias intra- e extra-orais, registo maxilo-mandibular, moldes e vazamento de modelos de gesso,

enceramento dos incisivos centrais, incisivos laterais e caninos nos e realização das respectivas matrizes/ guias individualizadas, caninos estes que vão substituir os incisivos laterais congenitamente em falta e reanatomização dos caninos decíduos e fechamento de diastema. Apesar de existirem diversos sistemas de compósitos, foi escolhido o sistema *Amaris®*. Este tem ótimas propriedades ópticas, de acabamento e polimento bem como de resistência, oferece um manuseamento igualmente simples e resultados estéticos finais compensadores.

*Abordagem multidisciplinar individual;*

Revisão dos protocolos de atuação de cada área de interesse na resolução da agenesia dos incisivos laterais superiores. Discussão dos casos clínicos com cada uma das áreas envolvidas na decisão terapêutica desta problemática e proposta de um plano de ação multidisciplinar.

*Um caso clínico;*

SGM Processo nº22713 → Para estudo e realização de um plano de tratamento com execução do mesmo

**Etapas pré – operatórias:**

Impressões preliminares das arcadas em alginato;

Modelo estudo em gesso;

Execução de enceramentos de diagnóstico, de forma a determinar a nova posição e anatomia dos dentes.

Execução de uma nova impressão para obter um novo modelo de gesso.

Execução de uma chave de silicone

Realização do ensaio a partir da chave de silicone, para observar e prever o resultado final, com as proporcionalidades e formas entre os dentes mais corretas. Para a obtenção de um sorriso mais estético e harmonioso.

## **Instrumental**

A seguir, está disposta uma relação básica de instrumental que vamos utilizar na confecção de facetas de resina composta.

Preparo:

1. Ponta diamantada tronco-cônica

Isolamento do campo operatório:

1. Rolete de algodão
2. Matriz Countour strip
3. Afastador de bochechas em silicone

Inserção de resinas compostas:

1. Espátulas metálicas para inserção de compósito
2. Espátulas com pontas de borracha

Acabamento e polimento:

1. Lamina de bisturi
2. Tiras de lixa para resina composta
3. Discos. sof-flex™ pop-on 3m
4. Pontas de siliconadas

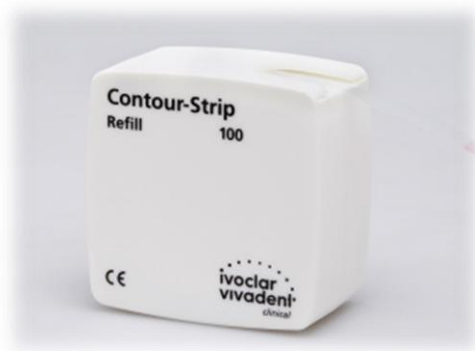## 2. Protocolo clínico

### Faceta direta de resina composta

1. **ANESTESIA:** inicia-se pela anestesia
2. **VERIFICAÇÃO DE CONTACTOS OCLUSAIS:** esta etapa deve ser realizada registrando com papel articular os contactos oclusais em intercuspidação
3. **PREPARO DO DENTE:** o 1º passo é determinar a extensão do preparo que pode ser parcial, ou total recobrimento de bordo incisal. Deve-se confeccionar uma canaleta de orientação que se inicia na região cervical no centro da face vestibular e é direcionada em toda a extensão do dente com uma ponta diamantada esférica. Logo após confecciona-se uma canaleta vertical na face vestibular, que vai servir para orientar a redução posterior desta face no sentido mesiodistal. Deve-se procurar manter a convexidade nos sentidos méso- distal e cervico-incisal a ponta diamantada deve ser posicionada nas três regiões- cervical, media e incisal- com diferentes inclinações, e dirigida para a face mesial inicialmente. Neste momento devemos avaliar a profundidade do preparo e a manutenção das convexidades, observando os dentes de vista frontal, lateral e incisal se o preparo estiver correto devemos alargar para a face distal. O desgaste será mais acentuado no terço medio e menor no terço incisal. A profundidade média de redução da face vestibular é de 0,5 a 1mm e em dentes com moderada alteração de cor asperização da superfície ou mesmo nenhum desgaste.
4. **SELECÇÃO DA COR:** Dentes têm características de policromatismo, ao passo que as resinas compostas são monocromáticas. É então evidente

que, para conseguirmos reproduzir de maneira natural a cor de um dente a ser restaurado, é necessário a seleção a utilização de diferentes cores de resina. Pode ainda utilizar-se os corantes para caracterização intrínseca de detalhes anatômicos ou para modular as cores, aumento o croma, simulando translucidez/opacidade ou alterando a cor. O uso das atuais resinas compostas permite a confecção da faceta direta de resina composta através de uma técnica de “estratificação natural”, que consiste basicamente na construção de uma “dentina”, na reprodução de característica de translucides e policromatismo, em especial, do terço incisal, e na construção do esmalte

5. **ISOLAMENTO DO CAMPO OPERATÓRIO:** Isolamento relativo com rolos de algodão, utilização de matriz da Ivoclar Contour-Strip posicionando no sulco gengival, afastador de lábios de silicone e aspirador.



**Figura 18 - Matriz preformada transparente, simplifica a restauração direta em zonas anteriores.**

A banda de matriz em "U" permite que as margens da restauração gengivais sejam moldadas de uma forma natural e controlada, ao passo que a formação de espaços vazios ou em excesso é evitado. Mesmo em pequenas correções dentárias estéticas com correções as resinas compósitas, por exemplo, o encerramento diastema, podem ser

concluído de forma mais eficiente se utilizarmos esta fita matriz específica.

**Sistema adesivo:** utilização de adesivo Heliobond® da Ivoclar Heliobond®



**Figura 19 - Agente adesivo fotopolimerizavel**

Heliobond® é um agente adesivo monocomponente fotopolimerizavel que otimiza o efeito do ataque ácido esmalte como qualquer material de cimentação fotopolimerizavel.

- A seleção do adesivo recai sobre um adesivo que preconiza o condicionamento ácido e emprego de agente condicionador separadamente. por uma questão de melhor eficácia e sobretudo pela melhor capacidade de controlo da técnica. Deve efetuar-se ataque ácido 15 segundos, lavar com *spray* ar/água durante o mesmo tempo do condicionador. Logo após, seca-se com cuidado a superfície do dente. Aplica-se de seguida o sistema adesivo com auxílio de uma *microbrush* conforme as instruções do fabricante, seca-se com jato de ar para remover o diluente e fotopolimeriza-se por 20 seg.

6. **Inserção de resina composta *Amaris*®** : Utilizando uma guia de silicone previamente executada, inserção de uma primeira camada de 1 mm de compósito *flow*, na cor A1, de seguida utilização de uma espátula

metálica para remover a resina composta da seringa e com uma espátula de inserção lateral para compósito manipular esta porção de compósito de modo a dar-se a forma que se quer, ou seja mais plana se desejar inserir ao longo da face vestibular, ou em forma de cone, se pretender posicionar a resina composta no bordo incisal, ou na região proximal. A partir deste momento com uma espátula mais flexível ou preferencialmente um instrumento de borracha, vai assentar o material e realizar uma escultura inicial. Com o auxílio do pincel pode-se complementar este assentar de compósito de forma a obter películas finas e sem bolhas de ar no compósito. Cada incremento de compósito de cerca de 1,5mm deve ser polimerizado 20 segundos. Os primeiros incrementos visam mascarar a cor de fundo do dente e obter a construção da “dentina”, de seguida optamos pela colocação de uma resina de efeitos, como a translúcida e polimeriza-se por 60 segundos neste último incremento.

**7. Ajuste oclusal-** Neste caso de confecção de facetas totais com recobrimento de bordo incisal, é necessário registar com auxílio de papel articular os eventuais contactos oclusais prematuros em máxima intercuspidação, protusão, lateralidade direita e esquerda.

#### **8. Acabamento e polimento**

Remover excessos de adesivo e resina nas regiões, cervical e proximal, com auxílio de uma lâmina ou uma sonda no sentido da restauração do dente de forma a não remover porções finas de resina.

Concluir a definição da forma da faceta e área plana em harmonia com os dentes vizinhos, utilizando uma ponta diamantada de granulação fina, com movimentos suaves e intermitentes e sem refrigeração, tornando mais fácil detetar quanto compósito é removido e visualizar interface resina-dente, aquando da “anatomia primária”

## Material e Métodos

Iniciar o polimento da restauração com discos sof-lex TM em ordem decrescente de abrasividade (azul, azul claro e branco), estabelecer convexidade na área proximal e da face vestibular, definindo assim a dimensão final da restauração.

Dar acabamento/ polimento das zonas proximais com auxílio de tiras de lixa em movimentos de S. Deve ter-se atenção para não se romper o ponto de contacto.

Fazer a textura superficial da face vestibular, reproduzir sulcos, depressões presentes nos dentes, através de pontas diamantadas de grão fina em movimentos suaves e sem parar a meio do dente.

Polimento que permite conferir brilho e propiciar uma textura superficial mais suave e natural utilizando uma borracha de contra ângulo sem irrigação e entre cada passagem limpar a superfície com um rolo de algodão

## **Capitulo IV – Caso Clínico**



## **Apresentação do Caso clínico**

A parte prática deste trabalho consiste na apresentação de um caso clínico, de um paciente da Universidade Católica Portuguesa, submetida à restauração dos dentes anteriores da arcada superior com recurso a uma matriz de silicone e execução de restaurações estéticas pela técnica direta.

### **Historia clínica**

#### **Anamnese**

Paciente SGM de 31 anos, sexo feminino, raça caucasiana, apresentou-se na clínica da Universitária Católica das Beiras, com queixa principal de dentes pequenos, dificuldades em falar e comprometimento estético e funcional. Na Anamnese verificou-se que a paciente apresentava uma boa condição física e mental. Passou pelas áreas de Medicina Oral, Periodontologia e Dentisteria previamente.

Quanto aos antecedentes pessoais referiu visitar o médico assistente quando necessita. As últimas análises efetuadas são de 2010 e não evidenciou alterações. Não consome álcool nem tem hábitos tabágicos. Não faz qualquer medicação além do contraceptivo oral.

Não tem qualquer problema de saúde que se conheça

Em relação aos antecedentes dentários nunca efetuou qualquer tratamento dentário uma vez que nunca tinha visitado um médico dentista. Nos antecedentes familiares a paciente referiu que, alguns familiares diretos como um tio, e dois primos tem os dentes como ela “ muito pequeninos”

Durante o exame clínico extra oral nada havia a assinalar, no exame intraoral não havia alteração alguma a nível dos tecidos moles, higiene oral apresentava-se satisfatória. Abertura da boca era de 50mm e efetuada sem

sintomatologia. Observou-se a relação dentária de classe I canina direita e esquerda e classe I molar. A nível periodontal o código 1 em todos os quadrantes.

Observação intraoral: Cáries presentes em 1.7, 2.6, 2.7, 3.6, 3.7,4.6 e 4.7. observou-se a presença dos seguintes dentes decíduos: caninos superiores esquerdos e direito, Incisivos centrais inferiores direito e esquerdo, incisivos laterais inferiores direito e esquerdo. Verificou-se que na posição dos Incisivos laterais primeiro e segundo quadrante se encontram os caninos definitivos, agenesia dos incisivos laterais do primeiro e segundo quadrante, caninos apresentam-se com forma conoide.

Verifica-se na ortopantomografia que não se encontram os dentes permanentes. Não se constatou nenhuma alteração patológica a nível dos tecidos moles.

Efetua a higiene oral duas vezes ao dia e não utiliza o fio dentário nem elixir oral.

Quando questionada sobre a aparência do sector anterior superior, mostrou muita vontade de alterar o aspeto do sorriso, para além de querer fechar os espaços. Foram lhe colocadas várias hipóteses, uma delas seria coronoplastia dos incisivos centrais, incisivos laterais e caninos com compósitos estéticos, facetas diretas ou coroas fixas, prótese removível e implantes. Clarificou-se todo o procedimento, as vantagens e desvantagens dos diferentes tipos de tratamento bem como os cuidados a ter. A paciente inicialmente evidenciou algum receio, mas após visualizar o enceramento diagnostico decidiu prontamente pelas facetas diretas em resina por ser um trabalho que é relativamente duradouro quando se cumprem os requisitos de higiene oral, fica esteticamente agradável e sobretudo é bastante rápido e não tão dispendioso como a colocação dos implantes ou prótese fixa.

### **Propostas de reabilitação**

**Tomada de decisão de tratamento baseada em evidências.** As opções de tratamento apresentadas a paciente são as seguintes:

1. Prótese parcial removível superior e inferior
2. Tratamento Ortodôntico a fim de encerrar o diastema com extração de caninos decíduos e colocação de implantes.
3. Colocação de implantes.
4. Reabilitação com recurso a Dentisteria operatória e resolução com execução de técnica direta na arcada superior.
5. Reabilitação com recurso a prótese fixa de canino a canino na arcada inferior.

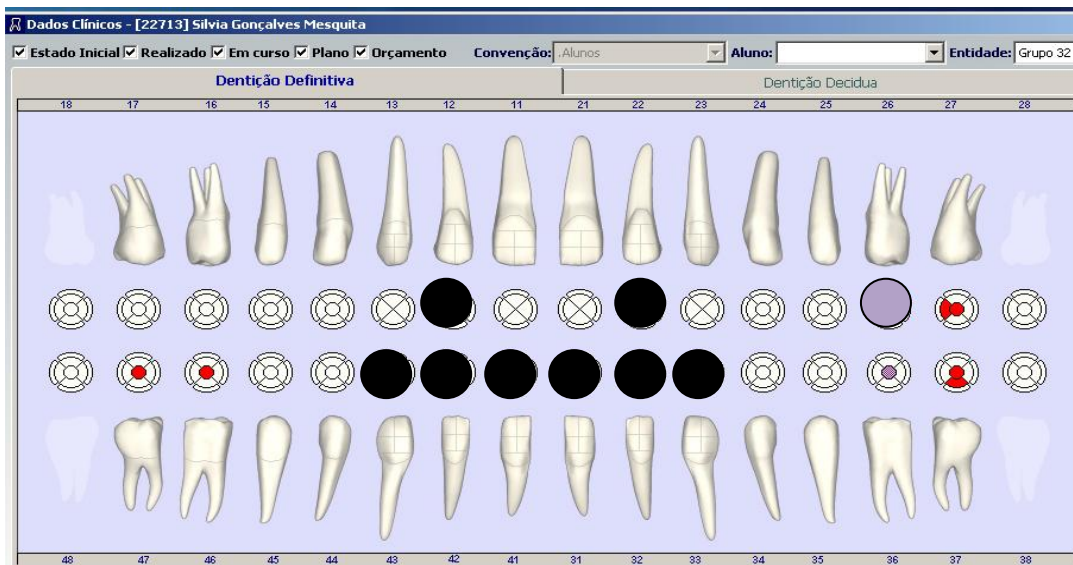
### **Meios auxiliares de diagnóstico**

#### **Exames complementares**




1. Radiografias
2. Modelos de diagnóstico superior e inferior
3. Enceramento diagnóstico, para avaliar a viabilidade das opções de tratamento, a fim de melhorar a estética dos dentes anteriores.
4. Fotografias intraorais e extra orais
5. Vitalidade pulpar: todos os dentes anteriores vitais, sem lesões apicais

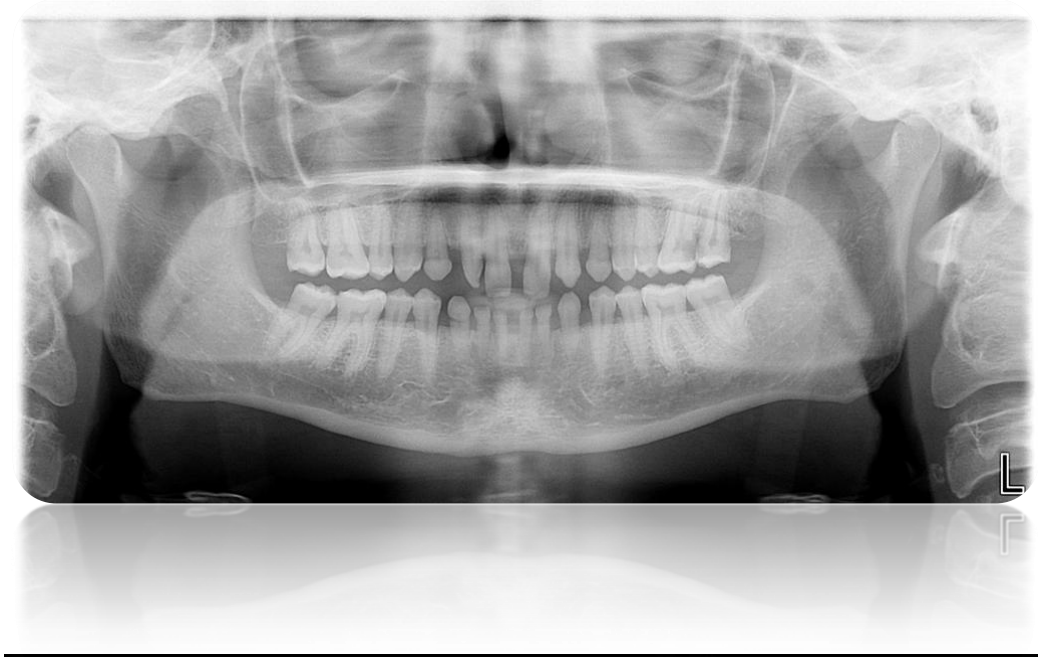

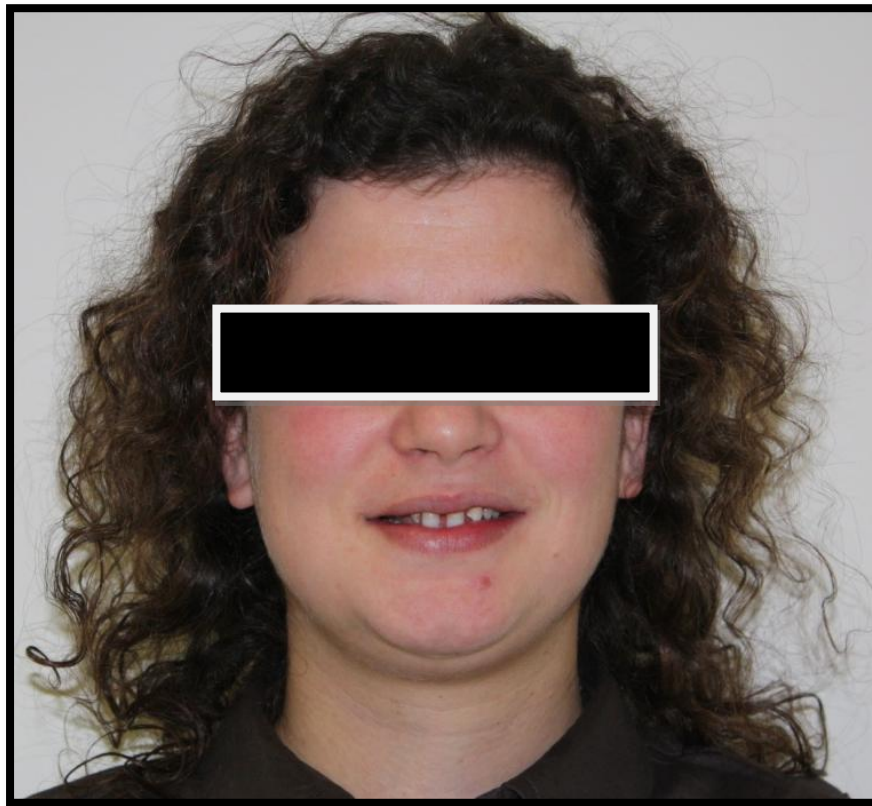Figura 20 - ortopantomografia



**Figura 21: Odontograma**

-  Cárie
-  Agenesia de dentes definitivos
-  Endodontia

**Fotografias extra-orais**

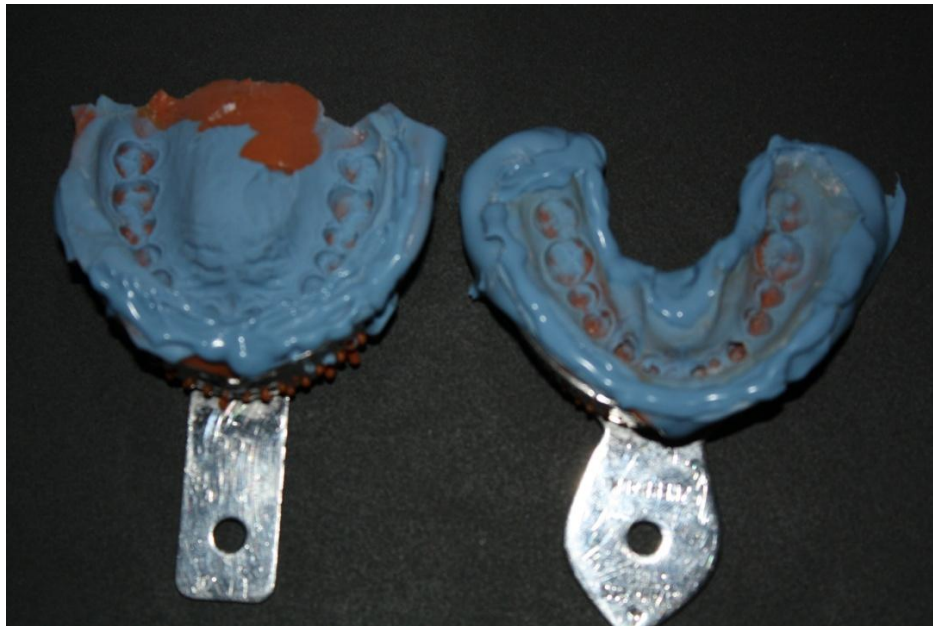

**Figura 22 - Sorriso que apresenta severa alteração de posicionamento dos elementos dentários do segmento anterior.**

**Fotografias intra orais**

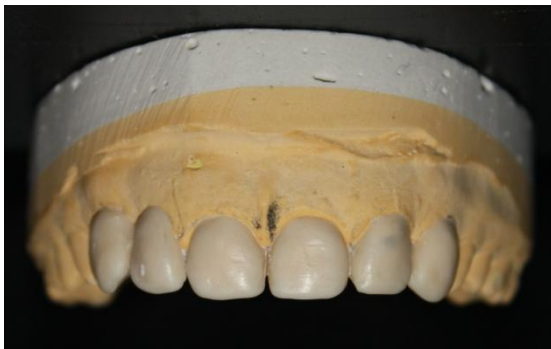

**Figura 23 - fotografias intraorais A) fotografia arcada superior; B) fotografia lateral direita; C) fotografia frente; D) fotografia lateral esquerda; E) fotografia arcada inferior**

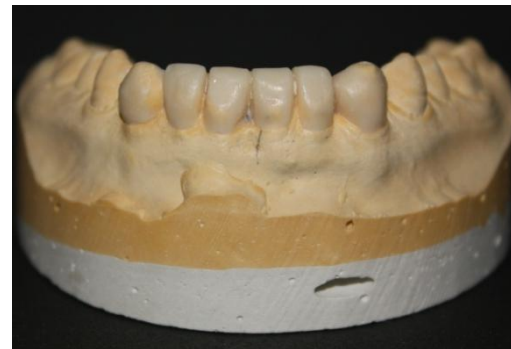

**Figura 24 - Impressões em silicone**

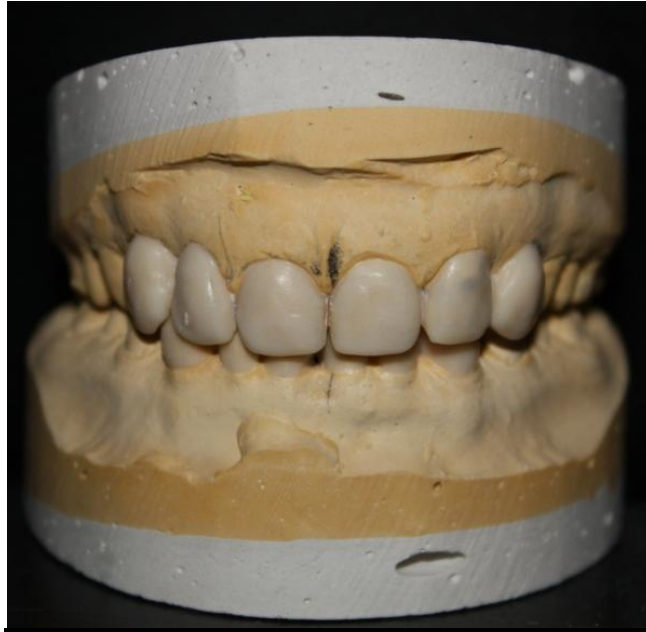**Enceramento diagnóstico**



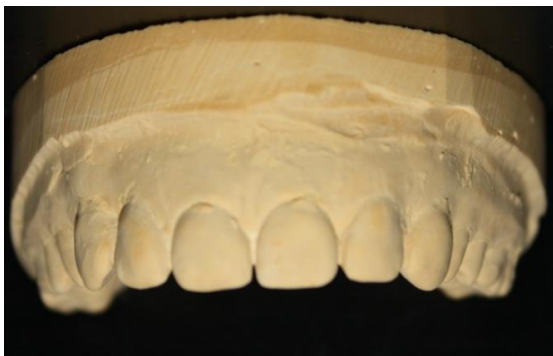**Figura 25 - Enceramento modelo superior**



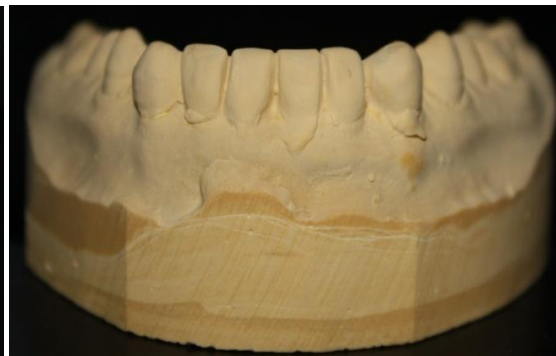
**Figura 26 - Enceramento  
Modelo inferior**



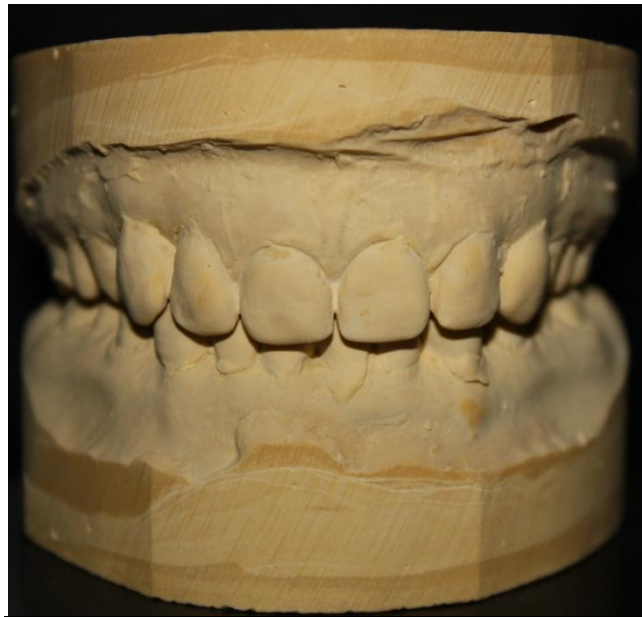**Figura 27 - Enceramento em oclusão**



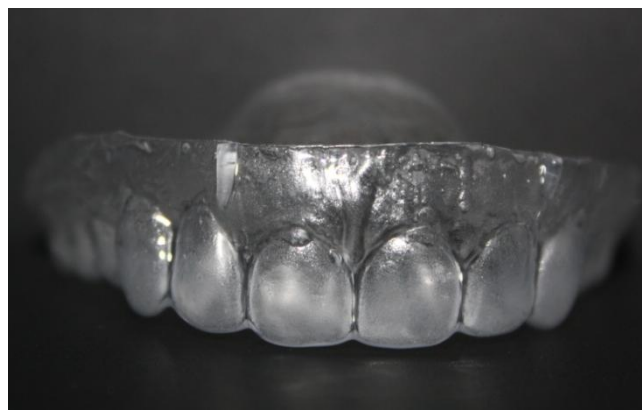**Figura 28 - Após enceramento  
Modelo de gesso superior**



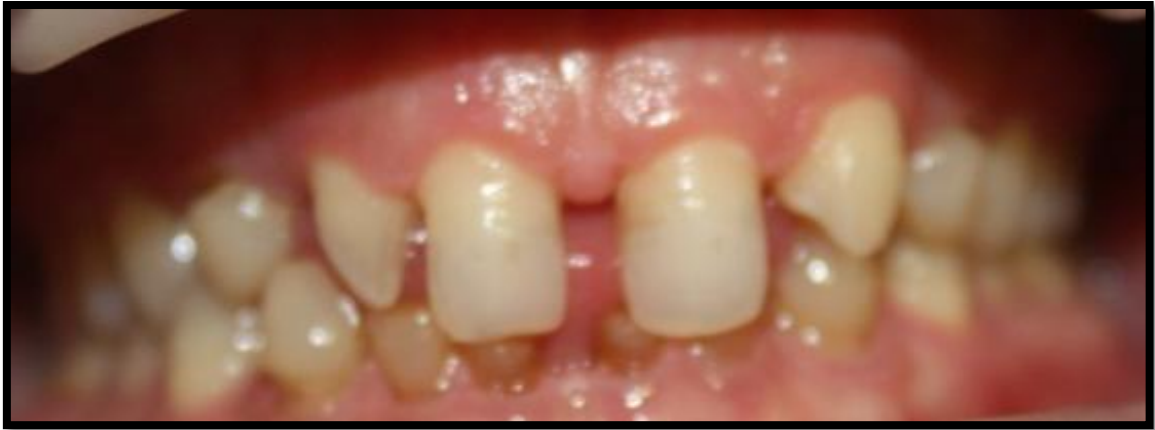**Figura 29- Após enceramento  
Modelo de gesso inferior**



**Figura 30 - Modelo de gesso em oclusão**

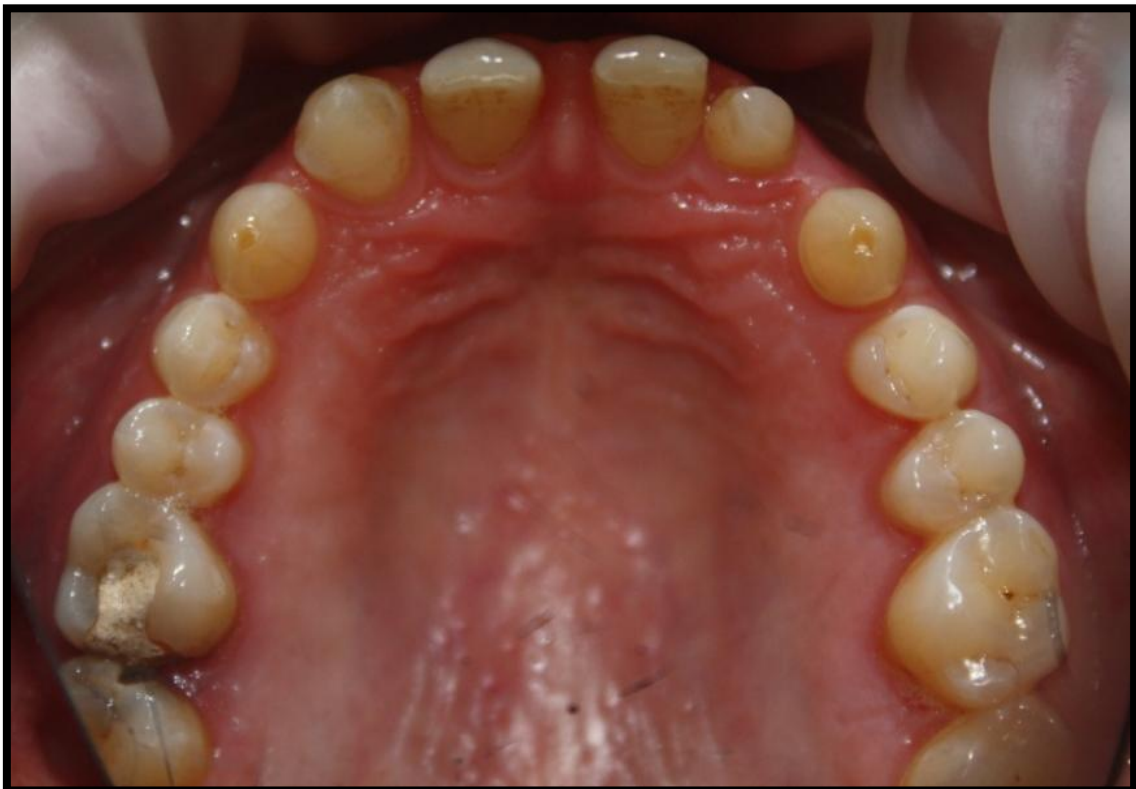

**Figura 31 - chave em placa de silicone**



**Figura 32 - Sorriso que apresenta severa alteração de posicionamento dos elementos dentários da bateria, paciente em intercuspidação**

**Figura 33 - Papila interincisiva vista palatino**



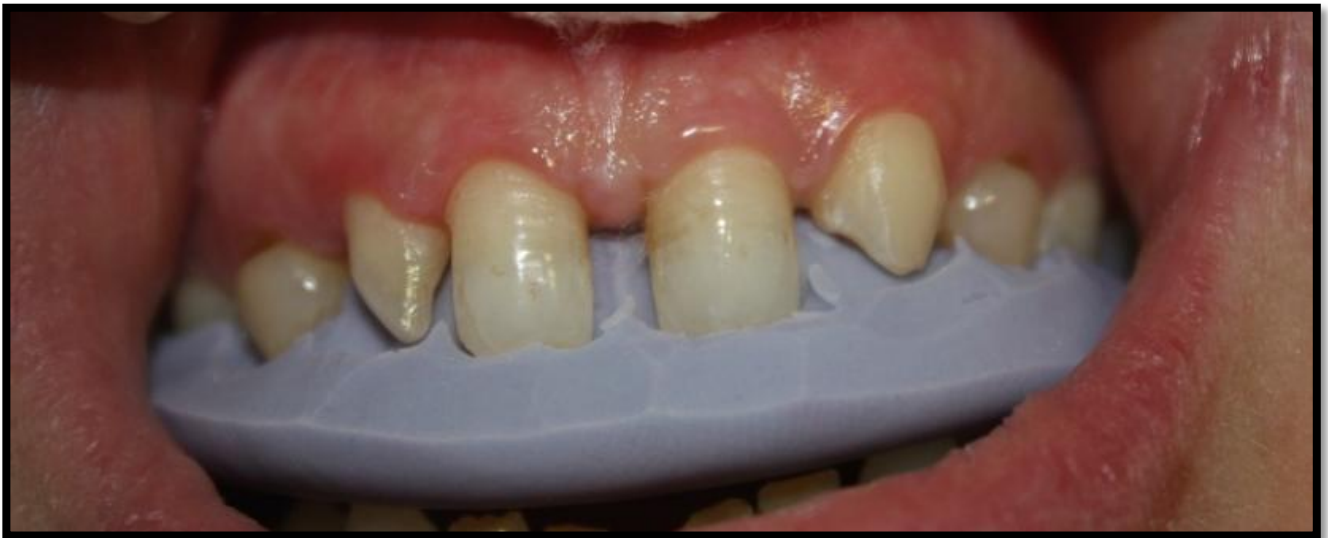

Figura 34 - matriz silicone e desgastes estratégicos de esmalte

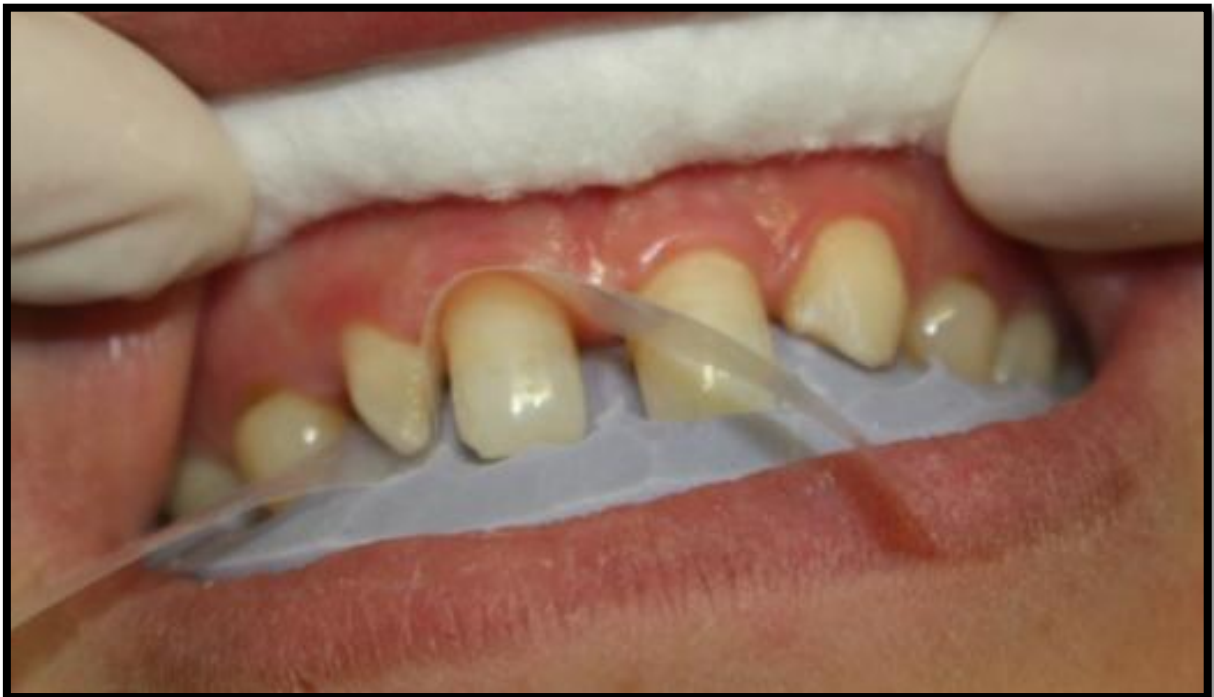
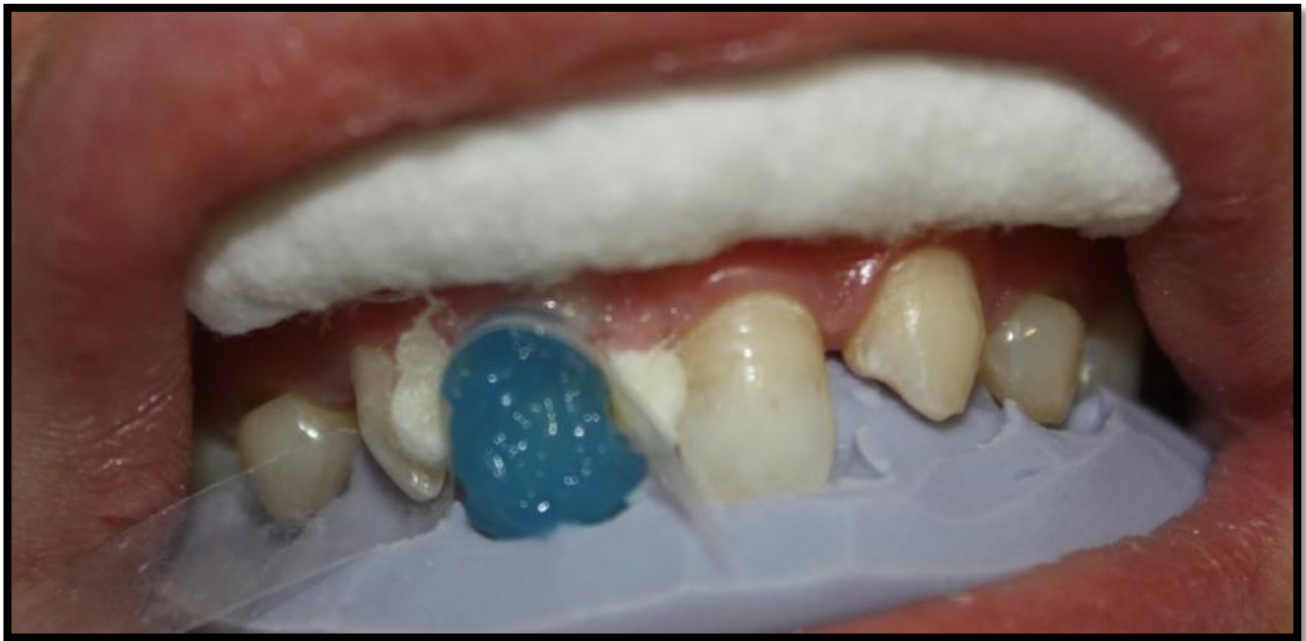
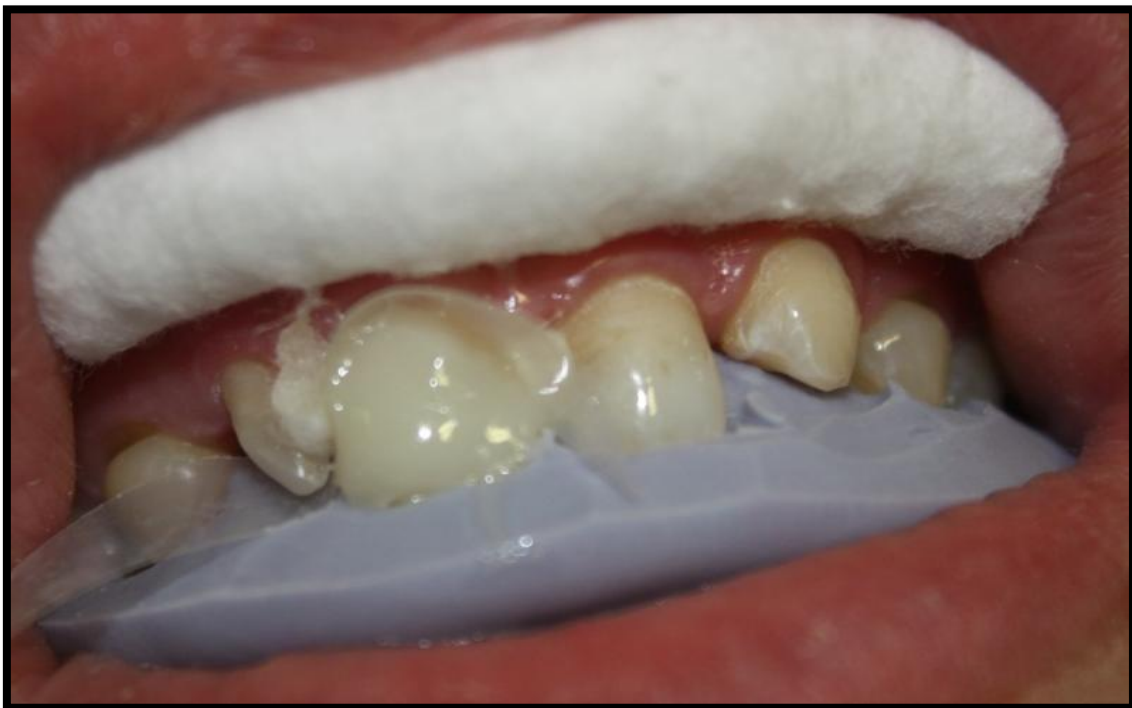Figura 35 - adaptação da matriz de acetato



**Figura 36 - Após serem realizados os primeiros preparos, um dente de cada vez foi restaurado. Condicionamento com ácido fosfórico a 37%.**



**Figura 37 - após condicionamento ácido observar a adaptação da matriz a nível cervical e interproximal, colocação de uma primeira camada de Flow.**

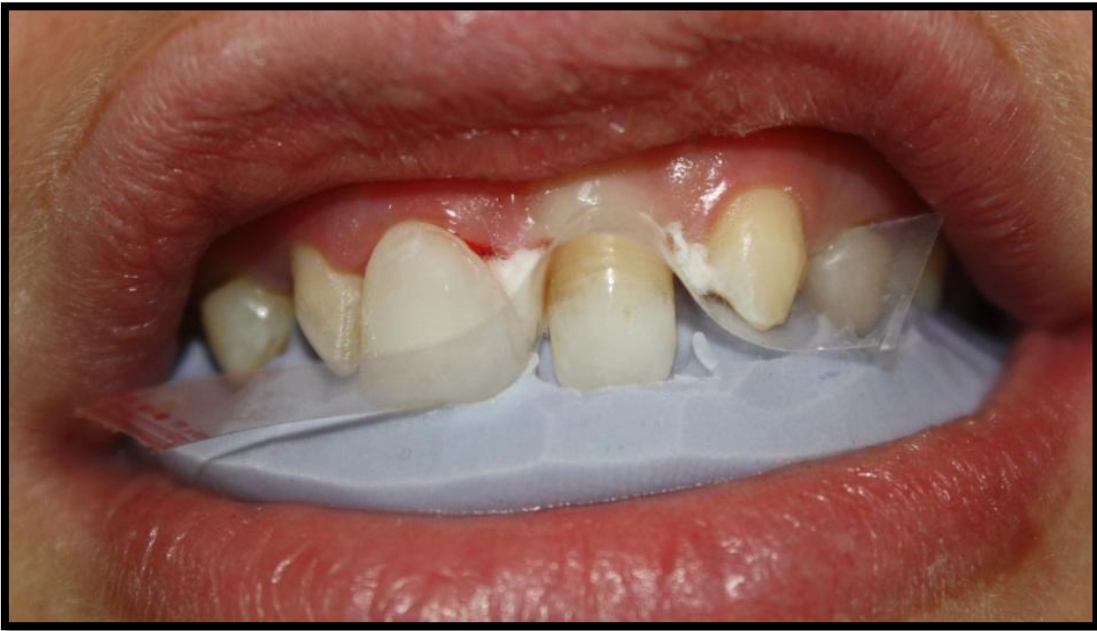

Figura 38 - camada de compósito translucido

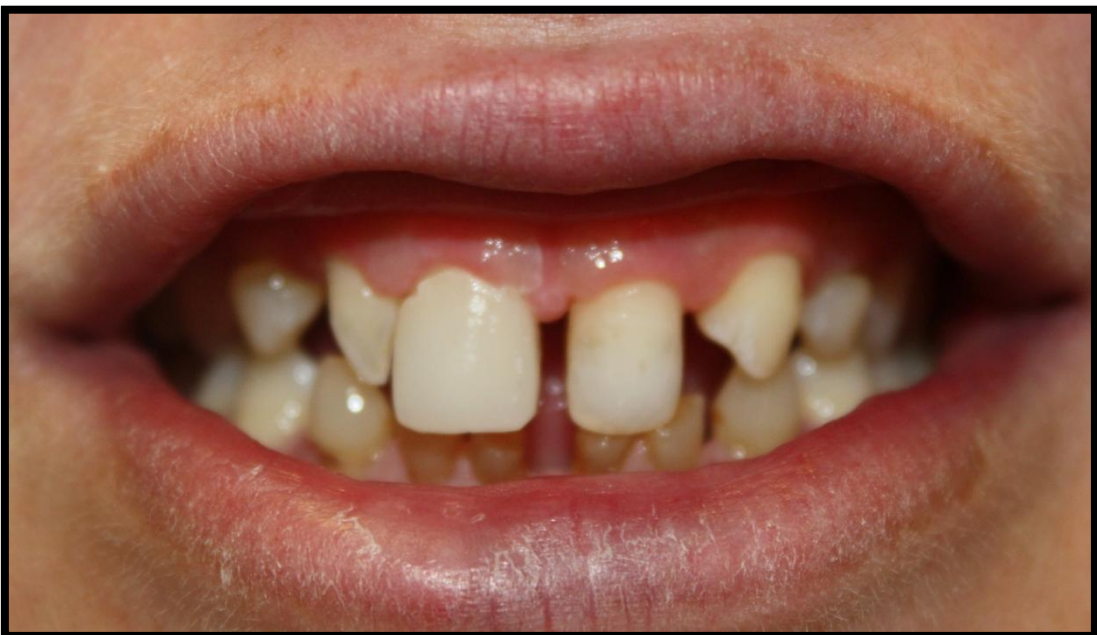
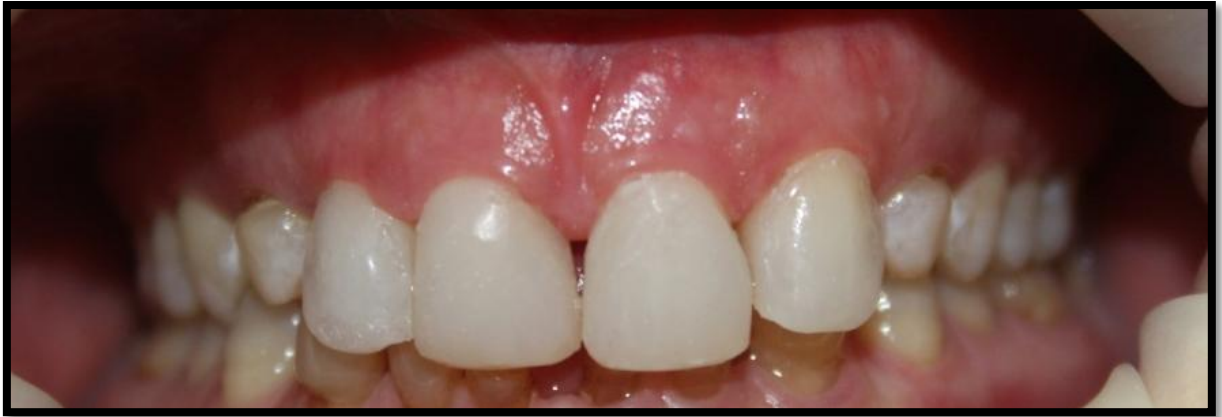
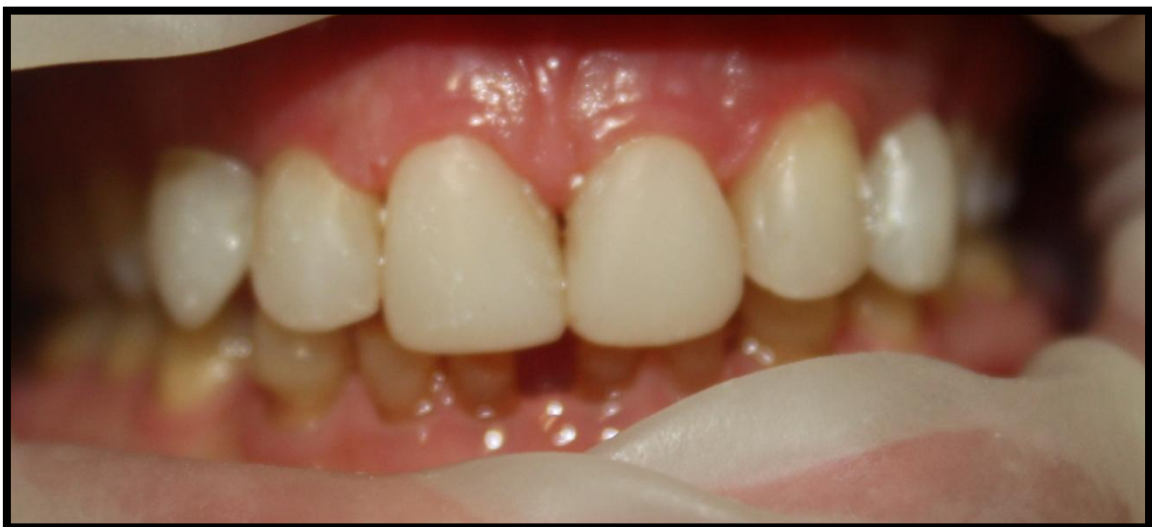Figura 39 - Aplicação de uma resina com características ópticas mais translucidas da *Amaris®*



**Figura 40 - Repetição dos mesmos procedimentos para a restauração do incisivo central esquerdo e incisivos laterais**



**Figura 41 - conclusão das restaurações dos caninos**

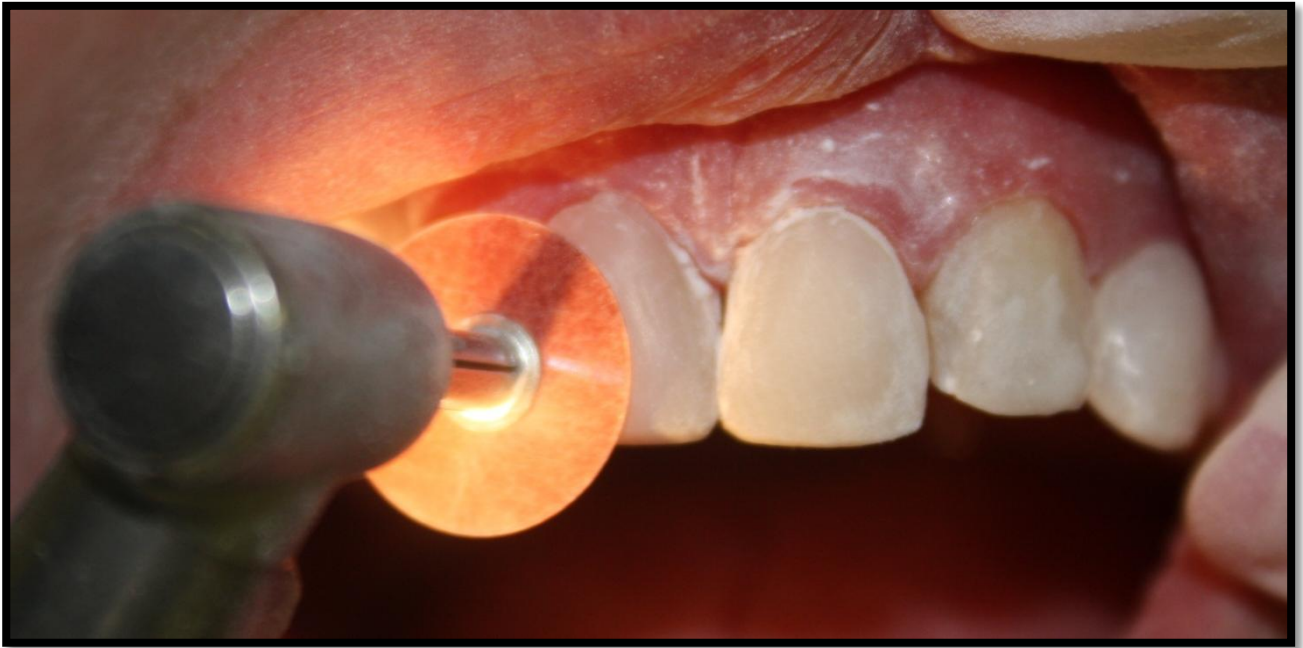


Figura 42 - polimento com discos sof-lex TM



Figura 43 - discos sof-lex TM

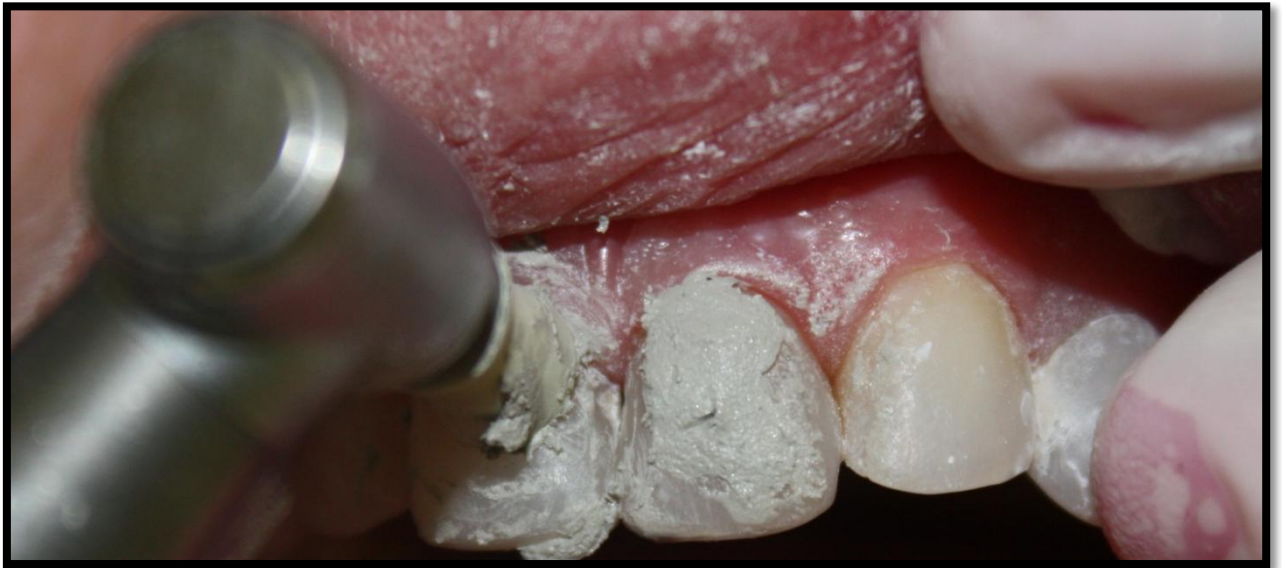

Figura 44 - polimento final com pasta de polimento Ivoclar vivadent®

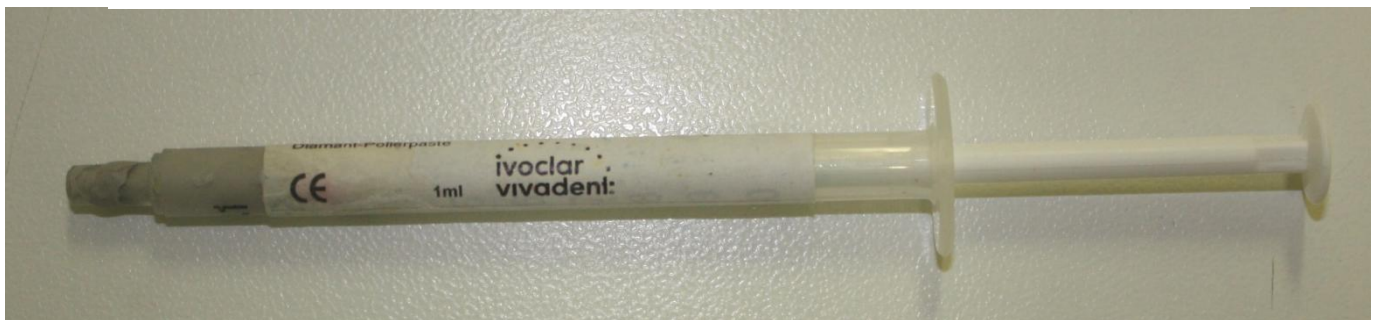

Figura 45 - Pasta de polimento Ivoclar

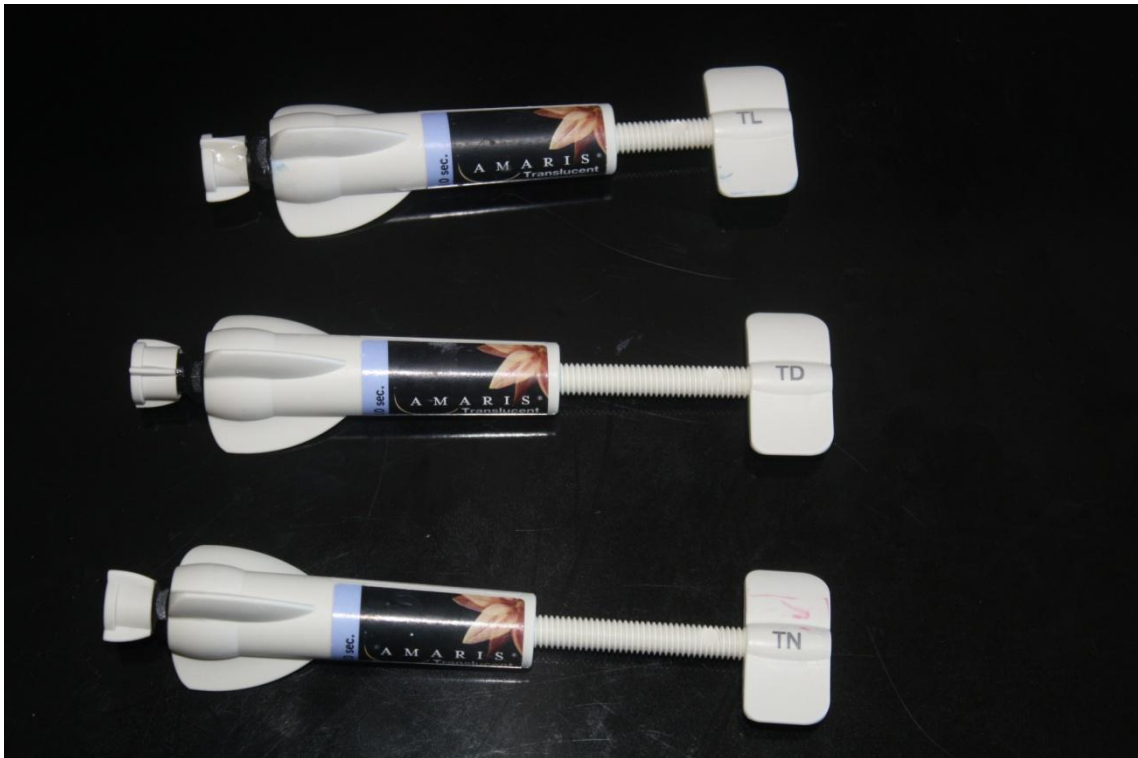

Figura 46 – Compositos *Amaris*®

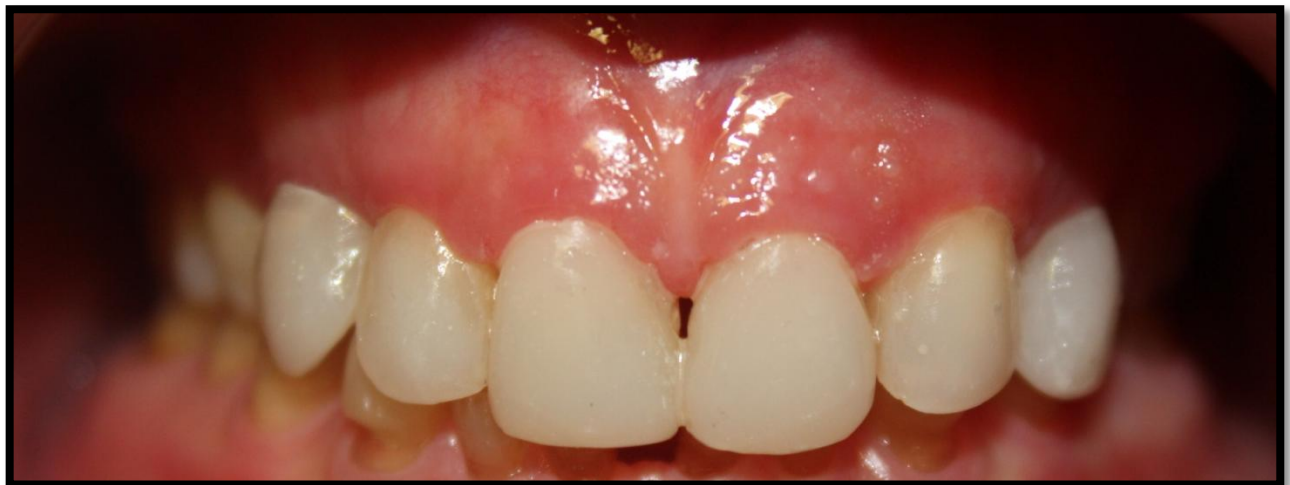

Figura 47 - restauração final vista vestibular

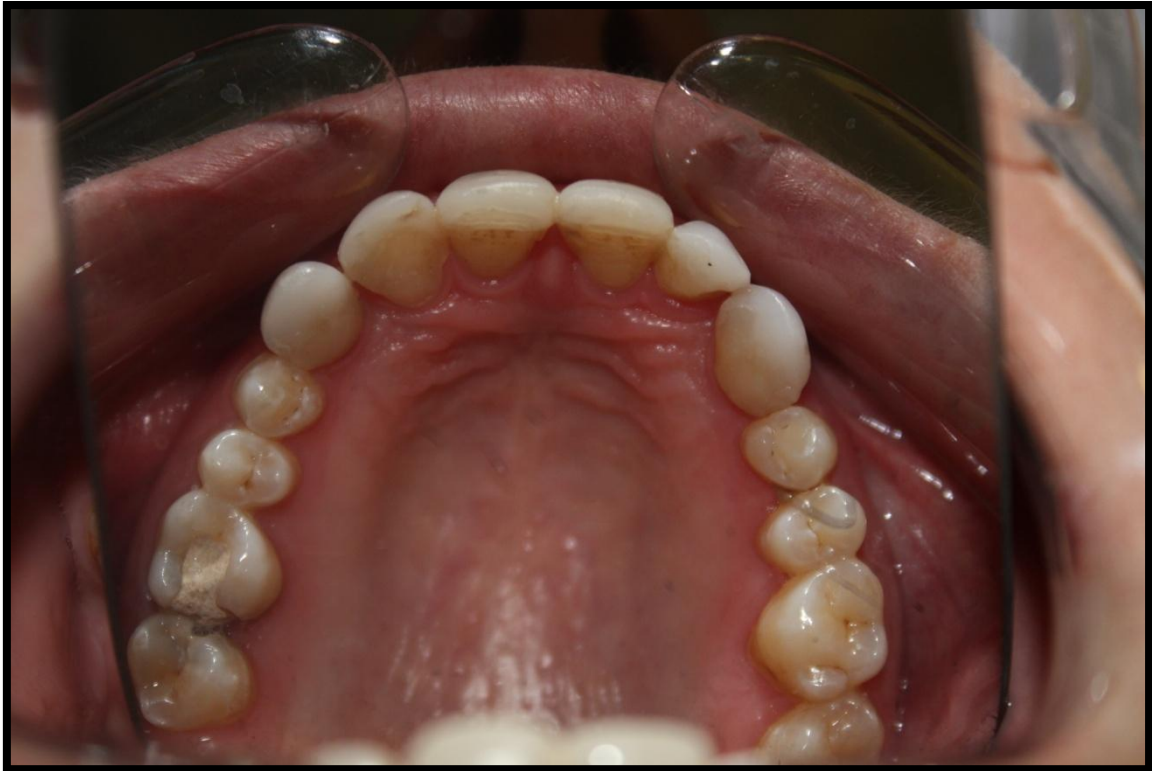

Figura 48 - Restauração final vista palatina

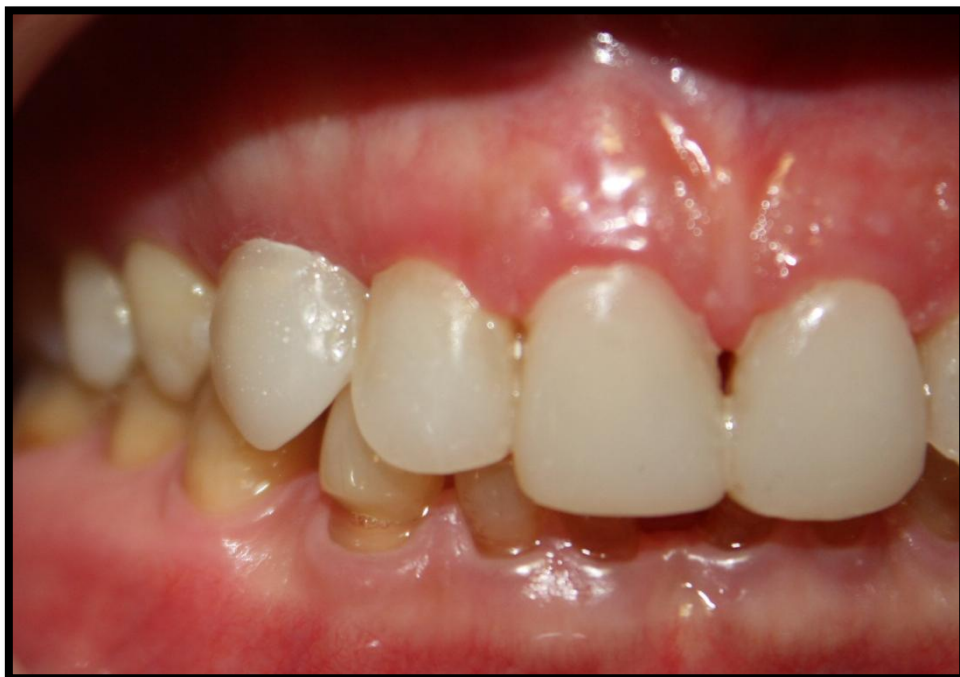
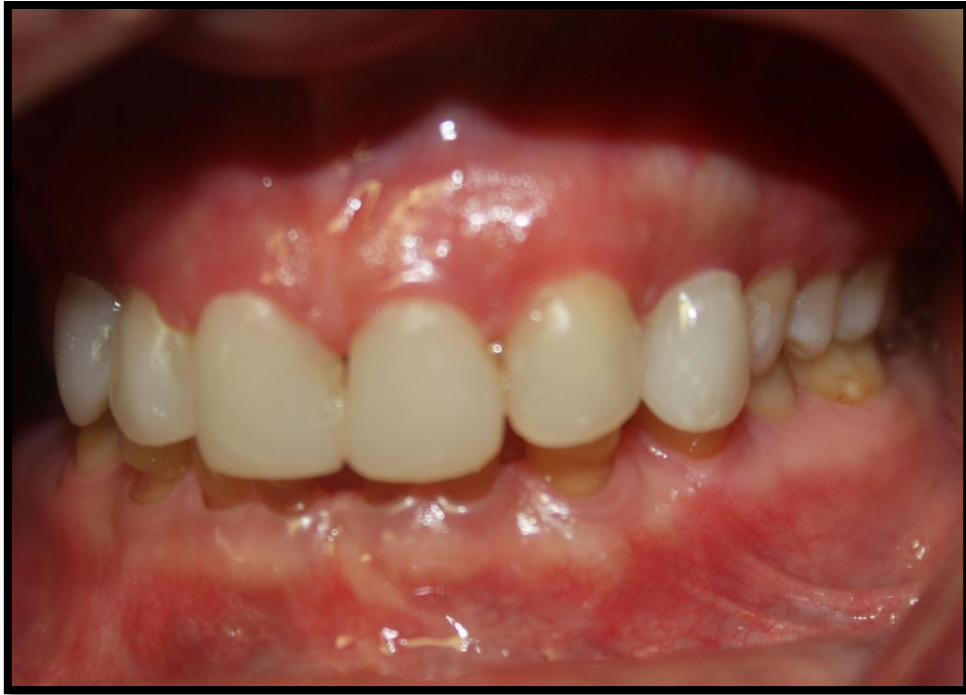
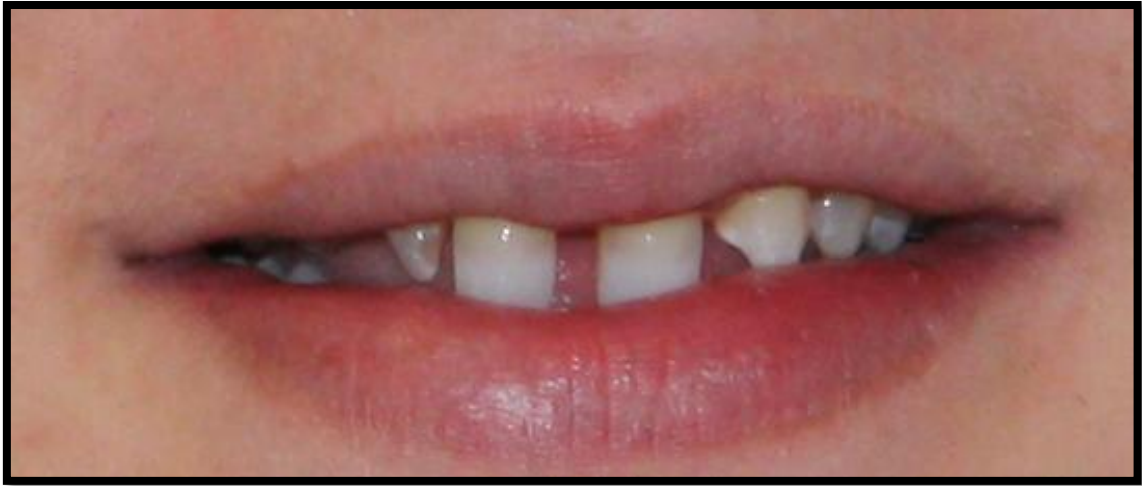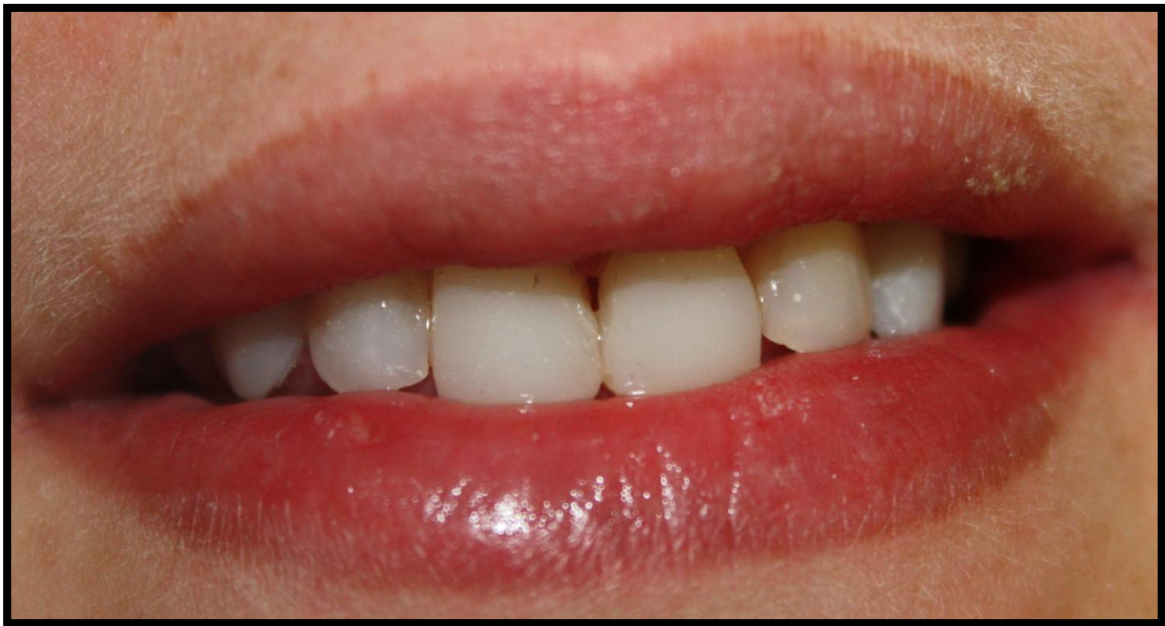Figura 49 - vista lateral direita



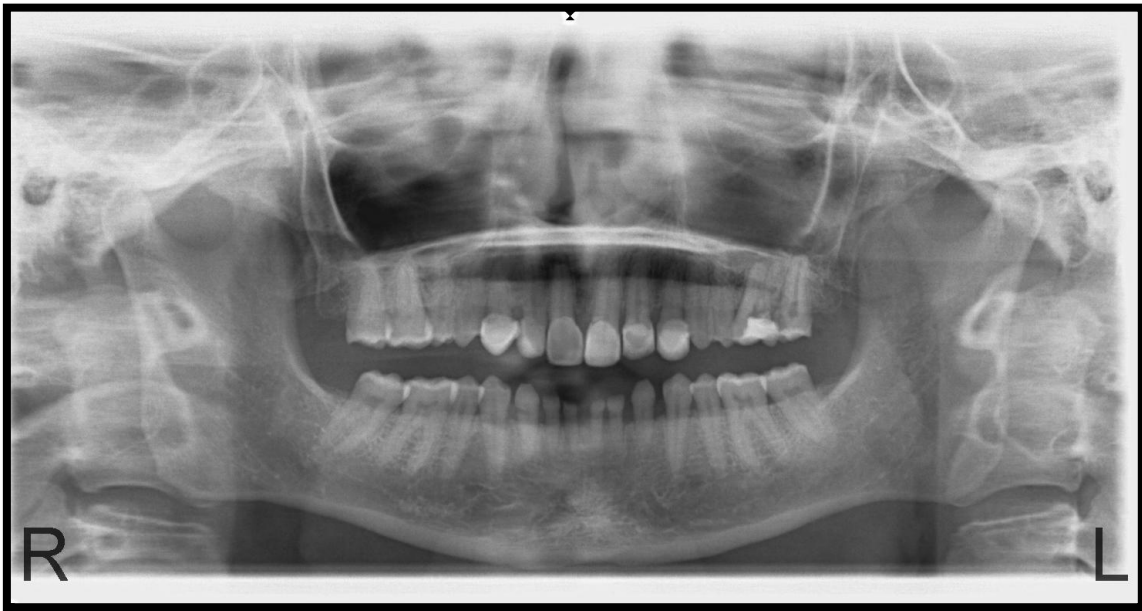**Figura 50 - vista lateral esquerda**



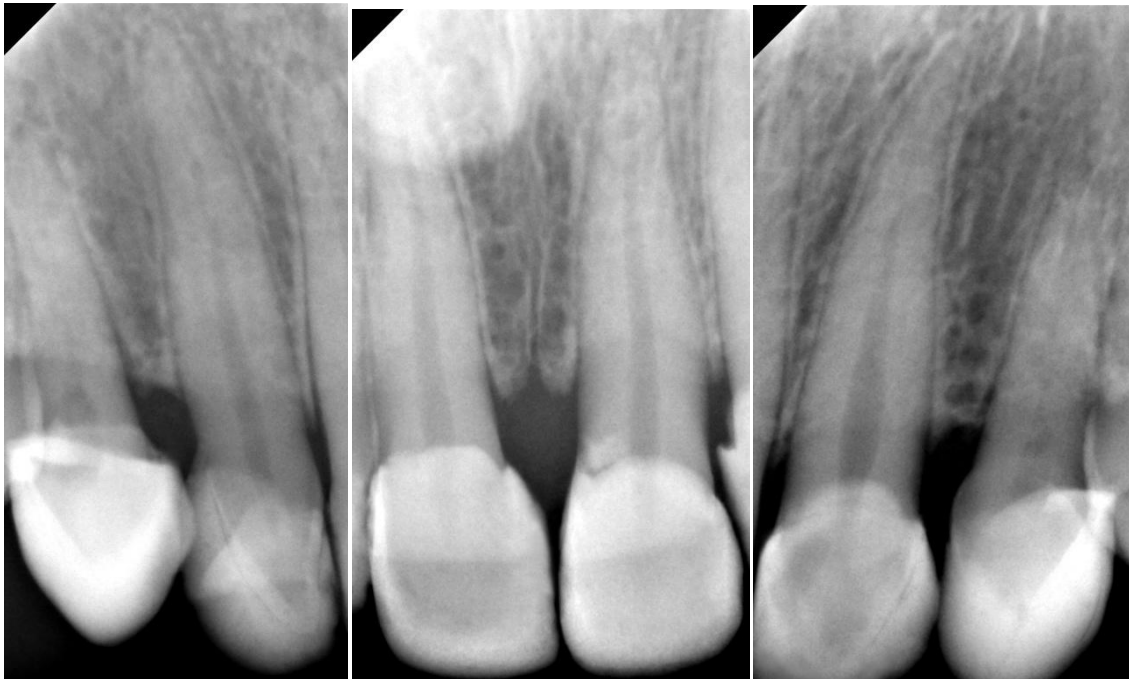
**Figura 51 - Antes do tratamento**



**Figura 52 - Depois do tratamento**



**Figura 53 – Ortopantomografia final**



Rx dentes 13 e 12

Rx dentes 11 e 21

Rx dentes 22 e 23

**Figura 54 – Periapicais finais**



## **Capitulo V – Discussão de Resultados**



## Discussão de resultados

O desafio de reabilitar este caso de hipodontia grave surgiu pelo interesse natural de ajudar uma paciente extremamente colaborante e insatisfeita com o seu sorriso a recuperar a estética e as funções de um sorriso saudável. A existência de anomalias dentárias que foram diagnosticadas no exame clínico e radiográfico foram: agenesia de vários dentes permanentes, dentes conoides e diastemas. Esta anomalia é designada como hipodontia e afeta geralmente a dentição permanente podendo a sua etiologia ser associada a fatores ambientais, genéticos ou associados a síndromes. Além do interesse da reabilitação dentária evidente, este caso clínico realça também a importância de uma boa história clínica buco-dentária para o diagnóstico de possíveis patologias sistémicas presentes ou futuras. Dada a referida presença da patologia em outros elementos de família direta da paciente foi feita a sugestão de um estudo genético individual uma vez que a hipodontia aparece associado em alguns estudos a um gene ligado ao cancro do colo retal e será de extrema importância o despiste/controlo desta possível evolução por parte do médico assistente.

A resolução das anomalias dentárias detetadas passou pela existência de varias hipóteses de tratamento num âmbito multidisciplinar, desde a cirurgia oral com extração dos dentes decíduos e colocação de implantes dentários ou prótese removível (ideia que a paciente excluiu por não querer extrair dentes), até à manutenção dos dentes decíduos e fechamento dos diastemas existentes promovendo o contorno dentário com recurso a uma de 3 técnicas : técnica restauradora direta, técnica indireta ou a técnica de inter-relação ortodontia-Dentisteria. A correção dos diastemas por meio de coroas totais seria também uma opção (incluída na técnica restauradora indireta), tendo como vantagem a longevidade clinica das restaurações e desvantagem a remoção de estrutura dentária e o custo financeiro significativo.

A Medicina estética está atualmente associada à evolução dos materiais restauradores dentários, existindo disponível no mercado uma grande variedade de resinas compostas com boas propriedades mecânicas,

durabilidade e estética. A nossa escolha recaiu nos compósitos nanoparticulados voco *Amaris*® pelas suas características de excelência estética e resistência associadas à relativa facilidade de manuseamento. Com a solução da técnica restauradora direta que apresenta como vantagens a versatilidade das cores, conservação de estrutura dentária, reversibilidade, pouco tempo de cadeira, relativo baixo custo além de proporcionar um excelente resultado estético devolvendo o sorriso à paciente, foram algumas das razões que fizeram com que este fosse o tratamento eleito em conjunto com a paciente.

A reconstrução direta tem geralmente preferência por parte do paciente pelo seu baixo custo e rapidez de obtenção de resultados visíveis, apesar da técnica apresentar desafios por ser sensível e exigir do profissional habilidade e domínio da técnica além do conhecimento aprofundado da anatomia dentária como a diferença entre os dentes masculinos e femininos, tamanho dos dentes ( largura/comprimento) e alinhamento dos dentes na arcada dentária. Outro desafio é manter a integridade periodontal: ao determinar os contactos proximais e contornos adequados, deve ter-se especial atenção à região cervical, não deixando excessos que permitam acumulação de placa dentária, além disso a conformação deve ser arredondada permitindo que a fita dentária deslize sem dificuldades.

Outro aspeto fundamental é a importância de orientar os pacientes quanto à dieta e à higiene. Fumadores ou consumo de alimentos corantes podem apresentar manchas na resina. A paciente foi orientada no que concerne aos hábitos alimentares e higienização.

O tratamento da hipodontia em Medicina Dentária geralmente envolve uma abordagem multidisciplinar dependendo do grau de severidade da condição individual. Os pacientes com hipodontia normalmente apresentam a falta de peças dentárias o que se traduz por presença de diastemas, permanência de dentes decíduos e associado também alterações na anatomia dentária dos dentes presentes.

## **Capitulo VI – Conclusão**

## Conclusão

## Conclusão do trabalho

Perante o desafio de um caso clínico com severo comprometimento estético anterior pela condição inerente de hipodontia, apresentou-se elevado grau de sucesso terapêutico imediato com recurso a restaurações diretas estéticas em Dentisteria operatória.

O enceramento permitiu execução do ensaio de diagnóstico para visualizar o resultado do que se espera, e evitar quaisquer tipos de problemas que poderiam aparecer numa fase mais adiantada do processo, também foi uma ferramenta muito útil, na execução da matriz de acrílico termoplástico para a conclusão do trabalho.

A técnica de execução de facetas diretas em resina é uma solução clínica alternativa ao tratamento protético convencional, viável e bastante satisfatória, para a resolução de casos em que é necessário restaurar a zona anterior.

A maioria os objetivos de estudo foram alcançados, conseguindo-se a reabilitação estética, fonética e da função mastigatória da paciente.

A utilização de matriz de acetato facilita a reprodução anatómica detalhada durante a confeção das facetas diretas, concluindo-se que é um método fiável, de fácil execução, rápida e económica em comparação com outras técnicas.

O acabamento e polimento das restaurações diretas foi bem conseguido o que confere um prognóstico razoável no que diz respeito à durabilidade das restaurações e estabilidade da cor.

## Conclusão

**Bibliografia**

- (1) Brooke, A H. Dental anomalies of number form and size; their prevalence in British schools children. J Int Assoc. Dent. Child p. 37-53,1974.
- (2) Brook, A H. Unifying etiological explanation for anomalies of human tooth number and size. Arch Oral Biol. Montreal v. 29.p.373-78,1984.
- (3) Symons A.L.; Stritzel, F.; Stamatiou, J. Anomalies associated with Hypodontia of the permanent lateral incisor and second premolar. J Clin Pediatric Dent, v.17, p.109-111,1993.
- (4) Orlando; et al., Diagnóstico laboratorial em populações diferenciada. Hemoter., v. 22, p. 111-121,2003.
- (5) Marco; Bjorn, Integração da Ortodontia (Fechamento de Espaço) e da Odontologia Estética no Tratamento de Pacientes com Agenesia de Incisivos Laterais Superiores. Integrating Esthetic Dentistry and Space Closure in Patients with Missing Maxillary Lateral Incisors, 2002.
- (6) Simons; Stritzel; Stamatiou; Anomalies associated with hypodontia of the permanent lateral incisor and second premolar. J Clin Ped Dent 1993; 17:109-11,1933.
- (7) Burzynski; Escobar Genetic Mapping of the Absence of Third Molars in EL Mice to Chromosome 3 Yokohama 230-8501, Japan; 1983.
- (8) Weherbein; Feifel; Diedrich; Palatal implant anchorage reinforcement of posterior teeth: A propective study. In: Am. J. Orthod. Dentofacial Orthop. Saint Louis, v.116,n.6, p.678-686,Dec., 1999.
- (9) Silva et al., 2003 Estudo da contaminação microbiológica em equipamentos radiográficos. Ver Bioc 2003;9(2):35-44

- (10) Krames et al Kramer PF, Feldens CA, Ferreira SH, Spiguel MH, Feldens EG. Dental anomalies and associated factors in 2- to 5- year-old Brazilian children. *Int J Pediatric Dent* Nov;18(6):434-40, 2008.
- (11) Mataloya et al, The vital organ of the tooth is the attachment apparatus, which consists of three components: cementum, bone, and periodontal ligament, 2008.
- (12) Matthews et al Oral Manifestations of Sjogren's Syndrome. *Journal Dental Resp.* 309, 2004.
- (13) Durstberger G, Gelar A, Watzek G, Implante-surgical and prosthetic rehabilitation of patient with multiple dental aplasia: Aclinical report. *Int J Oral Maxillofac Implants* 14:417-23,1999.
- (14) Arte S, Nieminen P, Pirinen S, Thesleff I, Peltonen L. Gene defect in hypodontia: exclusion of EGF, EGFR, and FGF-3 as candidate genes. *J Dent Res*; 75(6):1346–52.9, 1996.
- (15) McKeown HF, Robinson DL, Elcock C, al Sharood M, Brook AH); . Tooth dimensions in hypodontia patients, their unaffected relatives and a control group measured by a new image analysis system. *Eur J Orthod*; 24(2)131–41; 2002.
- (16) Shafer,W.G;Hine, M.K; Levy,B.M. Patologia oral, tradução de J.C.B. Teles. Rio de Janeiro; interamericana,1979.
- (17) Pirinen S, Thesleff I Development of the dentition. In: Thilander B, Rönning O (eds). *Introduction to Orthodontics*. Stockholm: Lic Förlag, pp 41-43, 1995.
- (18) Wu CCL, Wong RWK, Hägg U. A review of hypodontia: the possible etiologies and orthodontic, surgical and restorative treatment options- conventional and futuristic. *Hong Kong Dent J.* 2007;4(2):113-21.
- (19) Shapira; Y.; Lubit, Kuftinec,M.M. Congenitally missing second premolars in cleft children. *Am.J.Orthod. dentofacial orthop.*Tel Aviv; V115; n4; p.396-400; Apr/ 1999
- (20) Kumasak, S.; Miyagi A.; Sakai, N.; Shindo, J.; Kashima;l. Oligodontia: a radiographic comparison of subject with Down syndrome and abnormal subjects. *Spec care dentist; Yocosuka*; V.17;N.4; P.137- 141;July/Aug
- (21) Valle AL , Lorenzoni FC , LM Martins , Valle CV , Henriques JF , Almeida AL , Pegoraro LF

- (22) Boselli G, Pascotto RC. Incisivos laterais conoides: diagnóstico, planeamento e tratamento restaurador direto. *Rev Dent Press Estética*.; 4(2):111-7, 2007.
- (23) Mauro SJ, Brogini EC, Sundfeld RH. Plástica dental: um recurso estético para promoção de saúde. *J Bras Dent Estet*.;2(5):15-2, 2003.
- (24) Gorlin RJ, Cohen MM, Hennekam RCM. *Syndromes of the Head and Neck*. 4th ed. New York: Oxford University Press; 2001.
- (25) Suzuki and H. Isozaki.. Semi-supervised Sequential Labeling and Segmentation Using Giga-Word Scale Unlabeled Data. In Proc. of ACL-08: HLT, pages 665–673, 2008.
- (26) Francischone, C. E.; Carvalho, R. S.; Franciscon E JR, C. R. Classificação de Francischone para próteses sobre implantes. *ImplantNews*, São Paulo, v.2, n.5, set./nov. 2005.
- (27) *Procedimientos del Taller Mundial de Peridoncia*,1996.
- (28) Miller Cleaning, sterilization and disinfection: basics of microbial killing for infection control. *J. Amer. Dent. Assoc.*, v. 124, p. 48-56, 1993
- (29) *Procedimientos del Taller Mundial de Peridoncia*, 1996
- (30) Mcguire, Dental health of children taking antimicrobial and non-antimicrobial liquid oral medication long-term. *Caries Res*, Basel, v.30, n.1, p.16-21, 1996
- (31) Nabers, Preventing dental caries: breaking the chain of transmission. *J Am Dent Assoc*, Chicago, v.123, n.6, p.55-59, 1954.
- (32) Friedman y Levine. Mucogengival surgery: current status. *J. Periodont.*, v. 35, p. 5-21, 1964
- (33) Matter, Mucogingival considerations in orthodontic treatment. *Semin Orthod* 1996;2:46-54,1982.
- (34) Dorfman et al Longitudinal evaluation of free autogenous gingival grafts. *Jm Clin Perio*. 1980;7:316-324, 1980.
- (35) Durstberger G,Gelar A, Watzek G, Implante-surgical and prosthetic rehabilitation of patient with multiple dental aplasia: Aclinical report. *Int JOral Maxillofac Implants* 14:417-23,1999
- (36) Kinzer G a, Kokich VO. Managing congenitally missing lateral incisors. Part II: tooth-supported restorations. *Journal of esthetic and restorative dentistry : official publication of the American Academy of*

## Bibliografia

- (37) Esthetic Dentistry.[et.al.];17(2):76-84.Available at: <http://www.ncbi.nlm.nih.gov/pubmed/16036123>, 2005.
- (38) Bothello ; Czochrowska:The prevalence and technical quality of endodontic treatment in an American subpopulation. *Oral Surg Oral Med Oral Pathol Oral Radiol Endod* 79: 92-100, 2000.
- (39) Nevin; J.B.; Keim, R. Psicologia Social da Aparência Facial. In: Nanda, R. Estratégias Biomecânicas e Estéticas na clinica Ortodontia. São Paulo: Editora Santos..p.94-109, 2007.
- (40) Castello RR, Sampaio CAF, Freitas VCN, Cunha WF. Tratamento Ortodôntico-restaurador combinado: um recurso nas alterações de forma dentária (relato de caso). *Rev Bras Odontol.* ;59(6):386-9, 2002.
- (41) Lacy AM. Application of composite resin for single-appointment anterior and posterior diastema closure. *Pract Periodont Aesthet Dent.* ;10(3):279-86, 1998.
- (42) Wu CCL, Wong RWK, Hägg U. A review of hypodontia: the possible etiologies and orthodontic, surgical and restorative treatment options- conventional and futuristic. *Hong Kong Dent J.* ;4(2):113-21, 2007.
- (43) Boselli G, Pascotto RC. Incisivos laterais conoides: diagnóstico, Planejamento e tratamento restaurador direto. *Rev Dent Press Estética*;4(2):111-7, 2007.
- (44) Mauro SJ, Brogini EC, Sundfeld RH. Plástica dental: um recurso estético para promoção de saúde. *J Bras Dent Estet.*;2(5):15-27, 2003.
- (45) Bergendal B, The role of prosthodontists in habilitation of rehabilitation in rare disorders. The ectodermal dysplasia experience. *Int J Prosthodont* 14:466-70, 2001.
- (46) Valo Anterior esthetics and the visual arts: beauty, elements of composition, and their clinical application to dentistry. *Current Opinion in Cosmetic Dentistry*, p.24-32,1995.
- (47) Peck Selected aspects of the art and science of facial esthetics. *Seminars in Orthodontics*, v. 1, n. 2, p. 105-126, 1995
- (48) Arnett, Facial keys to orthodontic diagnosis and treatment planning. Part I. *American Journal of Orthodontics and Dentofacial Orthopedics*, v. 102, n. 4, p. 299-31, 1993.
- (49) Eli et al, 2001; Feng, 2001; Kerosuo, At first glance: social meanings of dental appearance. *Journal of Public Health Dentistry* 2001;61:150-154, 1995.

- (50) Busato et al Dentística – restaurações em dentes anteriores. São Paulo: Artes Médicas, 1997. 481p, 1997.
- (51) Medeiros Princípios básicos de estética aplicados na dentística restauradora. Revista Robrac, v. 8, n. 25, p. 19-22, 1999.
- (52) Conceição et al: Dentística Saúde e Estética: princípios de estética aplicados à dentística.: Artmed, p.298-319, 2007.
- (53) Garner Nonsurgical facelifts via cosmetic dentistry: fact or fiction. Curr. Opin. Cosmet. Dent., v.4, p.76-80, 1997.
- (54) Araujo et al, Estética para o Clínico Geral: considerações gerais sobre estética. São Paulo: Artes Médicas, 2005.
- (55) Conceição et al, Dentística Saúde e Estética: princípios de estética aplicados à dentística.: Artmed, p.298-319,2007.
- (56) Fornaziero & Souza Jr, Odontologia Estética: estudo das dimensões e formas dos incisivos superiores. Revista Ibero-Americana de Odontologia Estética e Dentística, v. 2, n.8, p. 291-300, 2003.
- (57) Nathanson, T M Odontologia Estética e Restaurações Cerâmicas, Editora Santos, 1ª Edição, 2000.
- (58) Graig & Powers Materiais Dentários Restauradores. p. 38-65, 2004.
- (59) Busato ALS, Hernandez PAG, Macedo RP. Dentística: Restaurações Estéticas: Artes Médicas, p. 745, 2007.
- (60) Perdigão, The effect of a rewetting agent on dentin bonding. Dent. Mater. , Kidlington, v.15, p.282-295, 2001.
- (61) Mondelli e Rufenacht Fundamentos de estética. 1. ed.: Ed. Quintessence, 2003.
- (62) James, R.D. Early Protrusion reduction – two phase malocclusion correction: a case report. American Journal Orthodontic and Dentofacial e Orthopedic facial, 2000.
- (63) Johnston et al, Assessment of appearance match by visual observation and clinical colorimetry. J Dent Res, v.68, p. 819- 822, May (2005)
- (64) Farias et al Pathological changes related to long term impaction of third molar. Int. J. Oral. Maxilofac. Surg., Copenhagen, v. 18, no. 4, p. 210-212, Apr, 2007.
- (65) Adolf e Andrade. Importância de um checklist para o desenvolvimento Estético dos dentes anteriores. Livraria Santos editora Ltda. p. 31 – 39. 2008.
- (66) Fradeani, M. Análise Estética, Reabilitação estética em prótese fixa. Quintessence, 2006.

## Bibliografia

- (67) Burghuer, S.A. Disposição dos dentes anteriores e posteriores na dentição natural. In: Acharer P, Rinn LA, Kopp FR, Normas Estéticas para a reabilitação oral. Quintessence, 1996.
- (68) Pupin Avaliação quantitativa de medidas dento-faciais relacionadas à altura da linha do sorriso, 2002.
- (69) Câmara, C A. Estética em Ortodontia: seis linhas horizontais do sorriso. Artigo. Dental Press Journal of Orthodontics version ISSN 2176-9451. Dental Press J. Orthod. vol.15 no.1 Maringá Jan./Feb, 2006.
- (70) Mondelli, J Estética e Cosmética: em Clínica Integrada Restauradora. Editora Quintessence, 2003. 546p, 2003.
- (71) Goldstein, R. A estética em odontologia. Livraria e editora, Santos, 2. Ed., v. 2, p. 205, 2000
- (72) Haug et al, Traditional versus endoscope-assisted open reduction with rigid internal fixation (ORIF) of adult mandibular condyle fractures: a review of the literature regarding current thoughts on management. J Oral Maxillofac Surg , 2003.
- (73) Ching, F.D.K. Arquitetura, forma, espaço e ordem. Martins Fontes Ltda. 1999. 399p
- (74) Romano, R. A Arte do Sorriso. Capítulo Tudo Sobre o Sorriso. André P. Saadoun. Quintessence Editora Ltda, 2006.
- (75) Ferrari, Efficacy of different adhesive techniques on bonding to root canal walls: an SEM investigation. Dent Mater, v.17, n.5, p.422- 429, 2000.
- (76) McLean The reinforcement of dental porcelain with ceramic oxides. Br Dent J; 119: 251-67, 1998.
- (77) Terry & Leinfelder, An integration of composite with natural tooth structure: the class IV restoration. J Esthet Dent, Philadelphia, v.16, no. 3, p. 235-242, 2004
- (78) Buonocore, M A simple method of increasing the cohesion of acrylic filling materials to enamel surface. J. Dent. Res., v.34, p.849- 53, 1955.
- (79) Schwartz & Robbins, Post placement and restoration of endodontically treated teeth: A literature review. J. Endod., v. 30, n. 5, p. 289- 301, 2004
- (80) Lasfargues et al, Legal deposit of the French Web: Harvesting strategies for a national domain. Proceedings from IWAW '08: *8th International Workshop for Web Archiving*, Denmark, 2001.

- (81) Becciani, *La biomeccanica del dente trattato endodonticamente. Implicazioni cliniche*. Dental Cadmos 2002;1:15-32, 2002.
- (82) Zann, Osseointegrated dental implants: preliminary report on a replication study. *J. Prosthet. Dent., St. Louis*, v. 50, no. 2, p. 271-276, 2006.
- (83) Cardoso, Multidisciplinary Implant Dentistry for improved for improved aesthetics and function. *Pract. Periodontics Aesthet. Dent. [s.l.]*, v. 10, no. 2, p. 177-186, 2002.
- (84) Nash, rationale for attached gingiva at the softtissue/ implant interface: esthetic and functional dictates. *Compend. Contin. Educ. Dent.*, v. 15, no. 3, p. 356-366, 1999.
- (85) Nakabayashi et al The promotion of adhesion by the infiltration of monomers into tooth substrates. *J. Biomed. Mater. Res.* , v.16, n.3, p. 265-73, 1976.
- (86) Martegani. Dental anomalies of number form and size; their prevalence in British schools children. *J Int Assoc. Dent. Child* p. 37-53 , 2007.
- (87) Simeone, Ossification and growth of the human maxilla, premaxilla and palate bone. *Anat. Rec.*,105(4):737-61, 2007.
- (88) Consolaro & Fonseca, Etiopatogenia da anodontia parcial: uma análise crítica. v.3, p.449-59, 1985.
- (89) Newman et al Fracture resistance of endodontically treated teeth restored with composite posts. *The Journal of Prosthetic Dentistry*, v.89, n.4, p.360-367, 2003.
- (90) Becciani, The vital organ of the tooth is the attachment apparatus, which consists of three components: cementum, bone, and periodontal ligament. The function and durability of the tooth depend upon it, 2002.
- (91) Ash & Nelson,. *The primary (deciduous) teeth. In: Wheeler's Dental Anatomy, Physiology and Occlusion*. 8th Ed, St.Louis, Saunders, Elsevier, 2003. pp.65-97, 2003.
- (92) Wei & Tang Recording and measuring malocclusion a review of the literature. *Am J. Orthodontic dentofacial Orthod*, 2004.
- (93) Breschi et al, 2008.
- (94) Chu et al, et al. Management of median diastema. *Gen Dent* 2001; 49: 282-7.2001.
- (95) Ferrari & Scotti, Influence of a microbrush on bonding fiber posts into root canals under clinical conditions. *Oral Surgery, Oral Medicine, Oral Pathology, Oral Radiology, and Endodontics*, 2000.

## Bibliografia

- (96) Furuse AY, Franco EJ, Mondelli J. Esthetic and functional restoration for an anterior relationship with multiple diastema: a multidisciplinary approach. *J Prosthet Dent*; 99(2): 91-4, 2008.
- (97) Leinfelder, KF. New development in resin restorative system. *J Amer Dent Ass*; 128(5): 573-84,1997.
- (98) Pires et al., Effects of curing tip distance on light intensity and composite resin microhardness. *Quintessence Int*; 24(7):517-21, 1993.
- (99) Medeiros Princípios básicos de estética aplicados na dentística restauradora. *Revista Robrac*, v. 8, n. 25, p. 19-22, 1999.
- (100) Radovick, M. Evaluation of the adhesion of fiber posts cemented using different adhesive approaches. *Eur J Oral Sci*. p. 557-363, 2008.
- (101) Barghi; Berry; Hatton, "Evaluating intensity output of curing lights in private dental offices". *J. Am. Dent. Assoc. (JADA)*. 125: 992-96, 1994.

## **Anexos**

